



# **MINISTERO DELLA SALUTE**

*Dipartimento della sanità pubblica e dell'innovazione*

## **RACCOMANDAZIONI CLINICHE IN ODONTOSTOMATOLOGIA**

GENNAIO 2014

## **Prefazione**

Le raccomandazioni cliniche in odontostomatologia contenute in questo volume sono state predisposte da esperti delle numerose discipline praticate nell'ambito della professione odontoiatrica e validate da un Gruppo tecnico di lavoro coordinato dal Ministero della salute e rappresentativo delle principali realtà istituzionali, scientifiche e associative del settore.

Il loro principale obiettivo è quello di riunire in un unico testo – operazione del tutto innovativa nel panorama istituzionale - la definizione di approcci terapeutici chiari e basati su dati scientifici per tutte le singole tematiche specifiche, in modo tale da consentire all'operatore sanitario la migliore risposta ai bisogni di salute orale non solo sulla base della propria individuale scienza e coscienza, ma anche al fine di facilitare una maggiore condivisione delle finalità terapeutiche tra professionista e paziente; questo a sua volta contribuirà a rafforzare un tipo di rapporto basato sulla fiducia, sulla condivisione di valori, sulla chiarezza, pur nella piena responsabilità del professionista circa la scelta e l'applicazione dei più corretti e adeguati presidi diagnostici e terapeutici.

Questo insieme di raccomandazioni intende fornire indicazioni per la realizzazione di percorsi terapeutici che tengano conto delle necessità specifiche del paziente e dell'opportunità di personalizzazione dei trattamenti individuali.

Ciò appare giustificabile nella generale prospettiva della tutela della salute, anche con l'obiettivo di ridurre progressivamente le diversità della qualità dell'offerta di prestazioni odontoiatriche esistente nel nostro Paese, sia in regime di SSN che di libera professione.

Accuratezza della diagnosi, correttezza dell'esecuzione delle terapie, informazione efficace e, prima ancora, promozione di misure di prevenzione primaria e secondaria (volte a evitare recidive o nuove situazioni di malattia) sono tutti componenti della "qualità e sicurezza delle cure" che sempre più devono rappresentare l'obiettivo principale delle nostre azioni, da quelle del livello strategico ministeriale a quello del singolo operatore sul campo.

Il Ministro della salute

*Beatrice Lorenzin*

## **Stesura del documento**

La realizzazione di questo documento è stata possibile grazie al particolare contributo dei rappresentanti di tutte le Società scientifiche del mondo odontoiatrico coordinate dal Comitato Intersocietario di Coordinamento delle Associazioni Odontostomatologiche Italiane (CIC), sotto la supervisione dalla Commissione Albo degli Odontoiatri (CAO) della Federazione Nazionale Ordini Medici Chirurghi e Odontoiatri (FNOMCeO).

Alla stesura hanno, altresì, partecipato rappresentanti del Collegio dei docenti di odontoiatria, delle Associazioni professionali odontoiatriche - Associazione Nazionale Dentisti Italiani (ANDI) e Associazione Italiana Odontoiatri (AIO) - e del Sindacato Unico Medicina Ambulatoriale Italiana (SUMAI).

## **Autori**

Susanna Annibali, Claudio Arcuri, Ersilia Barbato, Antonio Barone, Francesco Bassi, Alberico Benedicenti, Elio Berruti, Egidio Bertelli, Mauro Bonanini, Giovanni Braga, Roberto Branchi, Franco Brenna, Alfonso Caiazzo, Vincenzo Campanella, Giuseppina Campisi, Giuseppe Cappello, Gianfranco Carnevale, Stefano Carossa, Arnaldo Castellucci, Santo Catapano, Filippo Cazzulani, Domenico Ciccì, Leonardo Ciocca, Elisabetta Cotti, Ugo Covani, Luca Dal Carlo, Roberto Deli, Pierluigi De Logu, Claudio De Nuccio, Federico De Nuccio, Carlo Di Paolo, Federico Di Rosario, Antonio Federici, Francesco Ferrini, Pierluigi Floris, Federica Fonzar, Mario Gabriele, Giuseppe Gallina, Massimo Gagliani, Sergio Gandolfo, Giorgio Gastaldi, Gianfranco Gassino, Claudio Gatti, Enrico Gherlone, Simona Giani, Michele Giannatempo, Luigi Guida, Eugenio Guidetti, Michele Giuliani, Gregorio Laino, Luca Landi, Alberto Libero, Mario Lendini, Lorenzo Lo Muzio, Guido Maria Macaluso, Claudia Maggiore, Alessandra Majorana, Vito Antonio Malagnino, Augusto Malentacca, Francesco Mangani, Piero Alessandro Marcoli, Roberto Martina, Sergio Matarasso, Costanza Micarelli, Aniello Mollo, Carmen Mortellaro, Michele Nardone, Giovanni Nicoletti, Marco Oddera, Fabrizio Oleari, Damiano Pasqualini, Paolo Pera, Gabriela Piana, Cesare Piazza, Roberto Pippi, Paolo Picchioni, Carlo Poggio, Antonella Polimeni, Gianfranco Prada, Angelo Putignano, Eugenio Raimondo, Giuseppe Renzo, Enzo Rossi, Francesco Riccitiello, Vincenzo Rocchetti, Ercole Romagnoli, Roberto Rozza, Gilberto Sammartino, Pierluigi Sapelli, Francesco Scarparo, Francesco Somma, Laura Strohmer, Caterina Tanzi, Eugenio Tanteri, Stefano Tetè, Leonardo Trombelli, Fernando Zarone.

## **Indice generale**

Odontoiatria pediatrica	pag. 5
Odontoiatria restaurativa	pag. 39
Endodonzia	pag. 56
Parodontologia	pag. 84
Chirurgia orale	pag. 109
Implantologia orale	pag. 134
Gnatologia	pag. 153
Odontoiatria protesica	pag. 161
Ortognatodonzia	pag. 200
Odontoiatria speciale	pag. 236
Medicina orale	pag. 245
Odontoiatria protesica di riabilitazione post-oncologica	pag. 261

# **ODONTOIATRIA PEDIATRICA**

L'odontoiatria pediatrica è la branca dell'odontostomatologia che si occupa della prevenzione e della terapia delle patologie del cavo orale negli individui in età evolutiva.

In particolare:

- prevenzione primaria in relazione alla valutazione del rischio di patologia cariosa (sec. il CAT: basso, moderato, elevato);
- terapia della early childhood caries o baby bottle syndrome o carie da biberon o carie della prima infanzia (E.C.C.), ovvero delle lesioni cariose multiple e destruenti ad insorgenza molto precoce, ad andamento rapidamente evolutivo, causate da trasmissione verticale dello *Streptococcus mutans* e da assunzione frequente e prolungata di zuccheri;
- terapia conservativa degli elementi decidui e permanenti immaturi, sede di patologia cariosa o di lesioni;
- diagnosi precoce e terapia delle erosioni dei denti decidui e permanenti in funzione della presenza/assenza di patologia sistemica associata (es. reflusso gastroesofageo, disturbi del comportamento alimentare, malassorbimenti, etc...), che necessitano di approccio interdisciplinare;
- terapia della polpa degli elementi decidui e permanenti ad apice immaturo, sede di patologia cariosa o di lesioni traumatiche dei tessuti mineralizzati di origine traumatica;
- diagnosi precoce e terapia delle patologie dei tessuti molli e delle mucose orali;
- diagnosi precoce e terapia delle abitudini viziate (respirazione orale, succhiamento protratto, deglutizione infantile) in un'ottica di interdisciplinarietà;
- piccola chirurgia (estrazione di elementi affetti da patologia cariosa o da lesioni di origine traumatica non recuperabili, fenulectomie, estrazione di denti soprannumerari);
- riabilitazione protesica in caso di oligo/anodonzia.

Nell'ambito della visita specialistica pediatrica è sempre doveroso un attento esame obiettivo del cavo orale, per valutare lo stato di salute dentale e delle mucose orali del bambino. Tale esame diventa spesso difficile ed indaginoso in età pediatrica, per problematiche correlate principalmente ai cambiamenti evolutivi del distretto orale del bambino durante la normale crescita; basti pensare alla permuta dentaria dai 6 ai 14 anni, allo sviluppo psicofisico in atto, alla difficoltà del bambino a descrivere e localizzare un'eventuale sintomatologia algica oltre ad inquadrarla temporalmente, nonché all'imaturità immunologica dell'infanzia.

Le problematiche odontostomatologiche in età infantile vanno conosciute, individuate precocemente e gestite con protocolli multidisciplinari, atti ad inserire il bambino in un programma mirato di prevenzione, diagnosi e cura sia di alterazioni dei tessuti duri sia dei tessuti molli orali, con l'obiettivo di soddisfare, secondo i più moderni indirizzi ed in linea con le sollecitazioni poste dalla società, le nuove e diverse esigenze di raggiungere e mantenere la salute orale del bambino. E', pertanto, importante la stretta collaborazione tra pediatra, odontoiatra, ortodontista e igienista dentale in modo da uniformare gli interventi collettivi, semicollettivi e individuali. Diventa, quindi, indispensabile che l'odontoiatra sia aggiornato a riconoscere ed affrontare le patologie orali più frequenti e soprattutto in grado di consigliare e indirizzare, laddove possibile, efficaci interventi di prevenzione diventando così figura privilegiata nell'informazione e nel rapporto genitori – bambino.

### **Prima visita e approccio comportamentale**

Prima di affrontare qualsiasi intervento operativo, l'odontoiatra che si occupa dell'assistenza dei pazienti in età evolutiva deve necessariamente mettersi in sintonia con la personalità del piccolo paziente, i suoi problemi e le sue paure, giungendo così ad ottenere la sua attenzione, la sua fiducia e quella dei genitori.

Per cercare di controllare l'ansia del paziente, sarebbe bene rendere confortevole ed a misura di bambino la sala d'attesa.

L'odontoiatra con il paziente in età evolutiva deve comunicare in funzione delle caratteristiche individuali, in particolare del grado di maturazione del piccolo paziente, utilizzando strategie psicocomportamentali individualizzate per favorire la piena collaborazione durante la seduta odontoiatrica.

Si devono mettere in atto percorsi per consentire ai genitori ed all'operatore di costruire l'alleanza terapeutica, necessaria per il conseguimento di obiettivi comuni, atti non solo a risolvere la patologia in fase acuta, ma ad impostare un corretto piano di trattamento, pianificando nel tempo le diverse operatività necessarie al suo completamento e il conseguente follow-up, con il monitoraggio delle abitudini a stili di salute orale domiciliare.

**- E' consigliabile che la prima visita odontoiatrica venga fatta a completamento della dentizione decidua (3-4 anni di età) indipendentemente dalla presenza o meno di problematiche dentali.**

**- Durante la prima visita il bambino ha l'opportunità di prendere confidenza sia con l'ambiente operativo sia con il personale odontoiatrico.**

**- E' indispensabile un'adeguata istruzione e preparazione all'accoglienza psicologica del bambino.**

**- E' consigliabile che l'ambiente operativo sia "a misura di bambino", non ansiogeno e tranquillizzante.**

Durante la prima visita l'odontoiatra deve valutare lo stato di salute della bocca, dei tessuti duri, dei tessuti molli (gengive e mucose orali) e dell'articolazione temporo-mandibolare (ATM); controllare che la formula dentaria sia corretta e compatibile con l'età del paziente e che i denti presenti siano sani e in corretta occlusione. Va, inoltre, controllata la presenza di abitudini viziate (il persistere nell'uso del ciuccio e il succhiamento del dito) che possono alterare lo sviluppo armonico dei mascellari.

Durante la prima visita vengono spiegati al piccolo paziente ed ai genitori i principi fondamentali della prevenzione primaria e le eventuali varie fasi del piano di trattamento.

E' necessario, inoltre, in fase di prima visita, ottenere il consenso informato, con atto scritto, dai genitori o dai tutori dopo chiara ed esaustiva presentazione del piano di trattamento necessario, di eventuali piani di trattamento alternativi, dei rischi che implica la non attuazione del trattamento stesso, delle possibili complicanze immediate e a distanza che il piano di trattamento comporta, evidenziando, inoltre, la necessità di adottare stili di salute orale domiciliare per il mantenimento dei risultati ottenuti dopo la cura.

## **Bibliografia**

*American Academy on Pediatric Dentistry Clinical Affairs Committee; American Academy on Pediatric Dentistry Council on Clinical Affairs. Guideline on periodicity of examination, preventive dental services, anticipatory guidance/counselling, and oral treatment for infants, children, and adolescents. Pediatr Dent. 2008-2009;30 (7 Suppl):112-8.*

## **Prevenzione della patologia cariosa degli elementi dentari decidui e permanenti**

La patologia cariosa è una malattia infettiva a carattere cronico-degenerativo, trasmissibile, ad eziologia multifattoriale, che interessa i tessuti duri dentali determinandone la distruzione. Rappresenta ancora oggi una delle patologie più diffuse nella popolazione generale e in età pediatrica.

Negli ultimi decenni, i paesi industrializzati hanno registrato una riduzione della prevalenza della patologia, anche se recenti indagini epidemiologiche a carattere nazionale hanno evidenziato che la carie è ancora particolarmente presente nei bambini italiani: è emersa, infatti, una prevalenza di circa il 22% di patologia a 4 anni e di circa il 44% a 12 anni.

In Italia, la quasi totale assenza sul territorio di servizi odontoiatrici di comunità rende ancora più difficile l'attuazione di programmi di prevenzione puntuali ed efficaci.

Secondo il diagramma proposto da Keyes nel 1962 e, ancora oggi valido, sono necessari tre fattori di rischio fondamentali perché si realizzi la carie: flora batterica cariogena, una dieta ricca di carboidrati fermentabili e ridotte difese dell'ospite.

Le condizioni socio-economiche ed ambientali giocano un ruolo importante nello sviluppo della patologia cariosa, influenzando anche le abitudini correlate alla salute orale, quali l'igiene orale personale e l'igiene alimentare.

**- L'elevata prevalenza della patologia cariosa nella popolazione infantile italiana ci porta a considerare l'intera popolazione come potenzialmente a rischio di carie e, pertanto, bisognosa di interventi preventivi di tipo estensivo .**

## **Fluoroprofilassi**

La costante presenza di adeguate concentrazioni di fluoro nel cavo orale riduce significativamente il rischio di carie.

Il fluoro agisce:

1. rinforzando la struttura cristallina dello smalto con la formazione di fluoro apatite;
2. favorendo la remineralizzazione dello smalto demineralizzato;
3. svolgendo un effetto antimicrobico, soprattutto su *Streptococcus mutans*, sì da diminuirne la capacità di adesione ai tessuti orali ed i tempi di moltiplicazione.



La fluoroprofilassi, intesa come prevenzione della carie attraverso l'utilizzo del fluoro, rappresenta la pietra miliare della prevenzione della carie ed è necessaria in tutti gli individui. Può essere effettuata per via sistemica e per via topica e, pertanto, negli anni sono stati sviluppati diversi mezzi di somministrazione del fluoro, ognuno dei quali con diverse concentrazioni, frequenze di uso e posologie (acqua fluorata, latte, sale, compresse, gocce, dentifrici, gel, vernici, ecc).

La somministrazione del fluoro, attualmente, non è raccomandabile in gravidanza in quanto non trova adeguato supporto dalle evidenze scientifiche disponibili, mentre relativamente alla metodica di somministrazione ed alla posologia è buona norma far riferimento al documento ***“Linee guida nazionali per la promozione della salute orale e la prevenzione delle patologie orali in età evolutiva”***

([http://www.salute.gov.it/sorrisoSalute/.../Linee\\_guida\\_approvate\\_10\\_ott\\_2008.pdf](http://www.salute.gov.it/sorrisoSalute/.../Linee_guida_approvate_10_ott_2008.pdf)) e successive revisioni([http://www.salute.gov.it/imgs/C\\_17\\_pubblicazioni\\_2073\\_allegato.pdf](http://www.salute.gov.it/imgs/C_17_pubblicazioni_2073_allegato.pdf)). In definitiva, sarà compito dell'odontoiatra prescrivere, valutando caso per caso, il mezzo di somministrazione più idoneo così come la concentrazione di fluoro da utilizzare, il tutto dopo attenta considerazione del rischio microbiologico effettuato con le tecniche adeguate.

### **Sigillatura dei solchi e fossette**

La sigillatura dei solchi e delle fossette della superficie oclusale degli elementi dentari è una metodica di prevenzione della carie conosciuta ed applicata in tutto il mondo ormai da molti decenni.

La metodica consiste nella chiusura meccanica delle irregolarità dello smalto dentario presenti principalmente sulla porzione masticante dei molari, dei premolari e, in alcuni casi, sulla superficie palatale dei denti anteriori; il tutto per impedire la colonizzazione batterica dei solchi e delle fessure.

Nei bambini e ragazzi di età compresa fra 5 e 17 anni, più dell'80% delle lesioni cariose si manifesta nelle irregolarità dello smalto situate sulla superficie masticante; il 74% dei solchi dei molari permanenti trattati con questa metodica preventiva si mantiene sano a distanza di circa 15 anni.

**- La sigillatura è particolarmente indicata per i primi molari permanenti.** Questi elementi dentari, infatti, occupano una posizione piuttosto arretrata nel cavo orale dei soggetti di 6-7 anni e, quindi, non sono facilmente raggiungibili dalle setole dello spazzolino.

**- L'efficacia delle sigillature nel prevenire la carie è massima se queste vengono applicate subito dopo l'eruzione del dente definitivo (nel caso dei primi molari permanenti il momento ideale per la sigillatura è tra il sesto e il settimo anno), per la maggior suscettibilità alla malattia del dente appena erotto, suscettibilità questa che persiste per i primi due anni circa.** La sigillatura permane sul dente per alcuni anni e non necessita di rimozione, ma si consuma nel tempo. Qualora venisse persa prima dei due anni, va ripristinata.

**- L'esecuzione di ameloplastica, prima della sigillatura, può migliorare la ritenzione del sigillante, senza tuttavia migliorare l'efficacia della procedura preventiva.**

**- L'applicazione di fluoro eseguita prima della sigillatura non sembra influenzare negativamente la forza d'adesione.**

**- L'isolamento del campo operatorio risulta avere un ruolo chiave per il successo clinico della sigillatura; la contaminazione della saliva determina una riduzione della forza di adesione del sigillante allo smalto.**

**- Durante le fasi operative é essenziale seguire scrupolosamente le indicazioni stabilite dalle singole aziende produttrici del sigillante utilizzato.**

**- Una corretta diagnosi permette di evidenziare possibili controindicazioni alle sigillature: solchi pigmentati per i quali la terapia prevede la sigillatura associata ad ameloplastica e lesioni cariose minimali per le quali sono indicati restauri minimamente invasivi.**

### **Prevenzione dell'early childhood caries (ECC)**

L'E.C.C. (early childhood caries o baby bottle syndrome o carie da biberon o carie della prima infanzia) è una manifestazione particolarmente severa e rapidamente distruente della patologia cariosa.

La causa principale della carie rapidamente distruente va ricercata nell'uso prolungato del biberon contenente sostanze zuccherate o latte anche non addizionato con zucchero assunti, principalmente, nelle ore notturne quando il flusso salivare è fortemente ridotto.

Il quadro clinico può presentarsi con forme iniziali di demineralizzazione dello smalto, fino alla completa amputazione degli elementi decidui. La localizzazione clinica riguarda più

spesso la superficie vestibolare dei denti del settore anteriore della dentatura decidua e diffonde rapidamente al resto della dentizione. In letteratura sono riportati valori di prevalenza variabili dall'1% al 12% nei paesi industrializzati e valori superiori al 70% nelle nazioni in via di sviluppo e nelle fasce deboli della popolazione, anche in paesi ad elevato reddito.

Le principali manifestazioni cliniche della carie rapidamente distruente sono il dolore, la presenza di ascessi e fistole, cui si associa una frequente compromissione dello stato di salute generale con possibile conseguente malnutrizione. Le complicanze che l'E.C.C. può

determinare sono di natura infettiva sistemica, come la malattia focale, e, localmente, la possibilità di sviluppo di cisti follicolari o radicolari ed ipoplasia degli elementi permanenti; complicanze ortognatodontiche, in relazione a possibile perdita della guida canina, alla perdita di spazio con disarmonia dento-alveolare a carico degli elementi permanenti e perdita della dimensione verticale con alterazione del profilo; complicanze funzionali, conseguenti ad alterazioni della cinetica mandibolare, della fonetica e della deglutizione e, infine, complicanze estetiche, legate alla perdita degli elementi dentali, soprattutto a carico del gruppo frontale.

La terapia di questa forma di carie è spesso rappresentata dall'estrazione di molti o di tutti gli elementi decidui, sia per la gravità delle lesioni sia per la giovane età dei soggetti colpiti, che non consente di sottoporli ad una terapia conservativa lunga, complessa e con prognosi dubbia.

I trattamenti endodontici sugli elementi dentali della serie decidua possono essere più o meno complessi in base al tipo di lesione e al grado di interessamento dell'organo pulpare. Diverse variabili influenzano la scelta del tipo di trattamento: l'età del paziente, l'eventuale interessamento della polpa con storie di ascessi ripetuti, il grado di rizolisi, la presenza di eventuali agenesie. I trattamenti comprendono: la pulpotomia, la pulpectomia e l'estrazione dell'elemento.

**- Prima di scegliere il tipo di trattamento, si dovrebbe prendere in considerazione la gravità delle lesioni, l'età del bambino, il rischio di carie, il comportamento del bambino e la collaborazione dei genitori.**

**- Sono altamente consigliate misure di prevenzione domiciliare e clinica.**

La prevenzione domiciliare comprende:

1. controllo della trasmissione dello *Streptococcus mutans* tra madre e figlio evitando ad es. la condivisione delle stesse posate;
2. non utilizzo del succhiotto edulcorato e del biberon contenente bevande zuccherine.  
Può risultare utile suggerire al genitore di continuare, almeno per un certo periodo di tempo, l'utilizzo del biberon nelle ore notturne, se di aiuto al sonno, ma solo se contiene acqua;
3. utilizzo di presidi di igiene orale domiciliare a far data dall'eruzione del primo dente deciduo; prima di quest'epoca è buona norma detergere il cavo orale del bambino con una garza inumidita dopo ogni assunzione di cibo, bevande o farmaci edulcorati.

La prevenzione clinica comprende:

1. applicazione topica di vernici o gel al fluoro;
2. riabilitazione estetico - funzionale delle arcate dentarie (prevenzione terziaria).

## **Bibliografia**

Adair SM. Evidence-based use of fluoride in contemporary pediatric dental practice. *Pediatr Dent*. 2006; 28 (2): 133-42.

Ahovuo-Saloranta A, Hiiri A, Nordblad A, Worthington H, Makela M. Pit and fissure sealants for preventing dental decay in the permanent teeth of children and adolescents. *Cochrane Database Syst Rev*. 2004 (3): CD001830

Axelsson S, Soder B, Nordenram G, Petersson LG, Dahlgren H, Norlund A, Kallestal C, Mejare I, Lingstrom P, Lagerlof F, Holm AK, Twetman S. Effect of combined caries-preventive methods: a systematic review of controlled clinical trials. *Acta Odontol Scand*. 2004; 62 (3): 163-9.

Ballesio I, Campanella V, Gallusi G, Marzo G. Chemical and pharmacological shaping of necrotic primary teeth. *Eur J Paediatr Dent*; 2002 Sep;3(3):133-40.

Campus G, Lumbau A, Sanna AM, Solinas G, Luglie P, Castiglia P. Oral health condition in an Italian preschool population. *Eur J Paediatr Dent*. 2004; 5: 86-91.

Campus G, Cagetti MG, Solinas G, Sacco G, Majori S, Minelli L, Napoli C, Reali D., Castiglia P, Strohmenger L. The Italian Study Group on Children Oral Health. ECC (Early Childhood Caries) in Italy, pattern and severity. *Caries Res* 2007a; 41: 299-300.

Campus G, Sacco G, Cagetti MG, Abati S. Changing trend of caries from 1989 to 2004 among 12-year old Sardinian children. *BMC Public Health*. 2007b; 7: 28 doi: 10.1186/1471-2458-7-28.

Cleaton-Jones P, Fatti P, Bonecker M. Dental caries trends in 5- to 6-year-old and 11- to 13-year-old children in three UNICEF designated regions--Sub Saharan Africa, Middle East and North Africa, Latin America and Caribbean: 1970-2004. *Int Dent J*. 2006; 56 (5): 294-300.

De Grauwe A, Aps JK, Martens LC. Early Childhood Caries (ECC): what's in a name? *Eur J Paediatr Dent*. 2004; 5 (2): 62-70.

Douglass JM, Douglass AB, Silk HJ. A practical guide to infant oral health. *Am Fam Physician*. 2004; 70 (11): 2113-20.

Featherstone JD. The caries balance: contributing factors and early detection. *J Calif Dent Assoc*. 2003; 31(2): 129-33.

Guzman-Armstrong S. Rampant caries. *J Sch Nurs*. 2005; 21(5): 272-8.

Harris R, Nicoll AD, Adair PM, Pine CM. Risk factors for dental caries in young children: a systematic review of the literature. *Community Dent Health*. 2004; 21(1 Suppl): 71-85.

Hugoson A, Koch G, Gothberg C, Helkimo AN, Lundin SA, Norderyd O, Sjodin B, Sondell K. Oral health of individuals aged 3-80 years in Jonkoping, Sweden during 30 years (1973-2003). II. Review of clinical and radiographic findings. *Swed Dent J*. 2005; 29 (4): 139-55.

Hiiri A, Ahovuo-Saloranta A, Nordblad A, Makela M. Pit and fissure sealants versus fluoride varnishes for preventing dental decay in children and adolescents. *Cochrane Database Syst Rev*. 2006; (4): CD003067.

Jenkins S, Addy M, Newcombe R. Evaluation of mouthrinse containing chlorexidine and fluoride as an adjunct to oral hygiene. *J Clin Periodontol* 1993; 20: 20-5.

Johnson MF. The role of risk factors in the identification of appropriate subjects for caries clinical trials: design considerations. *J Dent Res*. 2004; 83.

Jokovic A, Locker D. Evidence-based recommendations for the use of pit and fissure sealants in Ontario's public dental health programs. *Community Dental Health Services Research Unit. Quality Assurance Report no. 21, 2001.*

Jones S, Burt BA, Petersen PE, Lennon MA. The effective use of fluorides in public health. *Bull World Health Organ.* 2005; 83 (9): 670-6.

Kallestal C, Norlund A, Soder B, Nordenram G, Dahlgren H, Petersson LG, Lagerlof F, Axelsson S, Lingstrom P, Mejare I, Holm AK, Twetman S. Economic evaluation of dental caries prevention: a systematic review. *Acta Odontol Scand.* 2003; 61 (6): 341-6.

Kitchens DH. The economics of pit and fissure sealants in preventive dentistry: a review. *J Contemp Dent Pract.* 2005; 6 (3): 95-103.

Leroy R, Bogaerts K, Lesaffre E, Declerck D. The effect of fluorides and caries in primary teeth on permanent tooth emergence. *Community Dent Oral Epidemiol.* 2003; 31(6): 463-70.

Levy SM. An update on fluorides and fluorosis. *J Can Dent Assoc.* 2003; 69 (5): 286-91.

Lewis CW, Milgrom P. Fluoride. *Pediatr Rev.* 2003; 24 (10): 327-36.

Marinho VC, Higgins JP, Sheiham A, Logan S. One topical fluoride (toothpastes, or mouthrinses, or gels, or varnishes) versus another for preventing dental caries in children and adolescents. *Cochrane Database Syst Rev.* 2004; (1): CD002780.

Marthaler TM. Changes in dental caries 1953-2003. *Caries Res.* 2004; 38 (3): 173-81.

Maturo P, Costacurta M, Perugia C, docimo R. Fluoride supplements in pregnancy, effectiveness in the prevention of dental caries in a group of children *Oral e implantology* 2001; 1(2): 23-27.

Mejare I, Lingstrom P, Petersson LG, Holm AK, Twetman S, Kallestal C, Nordenram G, Lagerlof F, Soder B, Norlund A, Axelsson S, Dahlgren H. Caries-preventive effect of fissure sealants: a systematic review. *Acta Odontol Scand.* 2003; 61: 321-30.

Nunn JH, Murray JJ, Smallridge J. British Society of Paediatric Dentistry: policy document of fissure sealants in paediatric dentistry. *Int J Paed Dent* 2000; 10: 174-177.

Nunn JH. The burden of oral ill health for children. *Arch Dis Child.* 2006; 91(3): 251-3.

Petersson GH. Assessing caries risk--using the Cariogram model. *Swed Dent J Suppl.* 2003; 158:1-65.

Petersson LG, Twetman S, Dahlgren H, Norlund A, Holm AK, Nordenram G, Lagerlof F, Soder B, Kallestal C, Mejare I, Axelsson S, Lingstrom P. Professional fluoride varnish treatment for caries control: a systematic review of clinical trials. *Acta Odontol Scand.* 2004; 62 (3): 170-6.

Rock WP, Sabieha AM. The relationship between reported toothpaste usage in infancy and fluorosis of permanent incisors. *Br Dent J.* 1997; 183: 165-170.

Scottish Intercollegiate Guideline Network. Prevention and management of dental decay in the preschool child. *Austr Dent J* 2006; 51(3): 272-275.

Selwitz RH, Ismail AI, Pitts NB. Dental caries. *Lancet.* 2007; 369 (9555): 51-9.

Senna A, Campus G, Gagliani M, Strohmenger L. Social economical influence on caries experience and CPITN values among a group of Italian call-up soldiers and cadets. *Oral Health and Preventive Dentistry* 2005; 1: 39-46.

Simonsen RJ. Pit and fissure sealant: review of the literature. *Pediatr Dent.* 2002; 24(5): 393-414.

Smallridge J. UK National Clinical Guidelines in paediatric dentistry. *Int J Paed Dent.* 2000; 10: 78-83.

Strohmenger L, Campus G, Castiglia P, Reali D, Montagna MT, Minelli L, Majori S, Cagetti MG, Senna A, Pizzocri J. Indagine epidemiologica nazionale sulle condizioni dento-parodontali dei bambini di 4 e 12 anni. *Doctor Os.* 2006; 17: 853-866.

Tinanoff N, Kanellis MJ, Vargas CM. Current understanding of the epidemiology mechanisms, and prevention of dental caries in preschool children. *Pediatr Dent.* 2002; 24(6): 543-51.

*Twetman S, Petersson L, Axelsson S, Dahlgren H, Holm AK, Kallestal C, Lagerlof F, Lingstrom P, Mejare I, Nordenram G, Norlund A, Soder B. Caries-preventive effect of sodium fluoride mouthrinses: a systematic review of controlled clinical trials. Acta Odontol Scand. 2004; 62(4): 223-30.*

*Weintraub JA. Fluoride varnish for caries prevention: comparisons with other preventive agents and recommendations for a community-based protocol. Spec Care Dentist. 2003; 23 (5): 180-6.*

*Whelton H. Overview of the impact of changing global patterns of dental caries experience on caries clinical trials. J Dent Res. 2004; 83 Spec No C: C29-34.*

*Yeung CA, Hitchings JL, Macfarlane TV, Threlfall AG, Tickle M, Glenny AM. Fluoridated milk for preventing dental caries. Cochrane Database Syst Rev. 2005; 3: CD003876.*

## **Restauro dell'elemento dentario deciduo**

Il restauro di un elemento deciduo è una procedura che prevede la completa rimozione del tessuto cariato e la sua sostituzione con un materiale biocompatibile con caratteristiche fisico-chimiche in grado di resistere alle forze masticatorie e all'ecosistema del cavo orale (saliva, batteri, etc..). L'obiettivo del trattamento è quello di eseguire interventi minimali al fine di garantire il massimo rispetto del tessuto dentale sano, sì da garantire il recupero funzionale prima che estetico dell'elemento deciduo.

Le resine composite sono universalmente utilizzate per i restauri di elementi anteriori e posteriori. In commercio ne esistono diverse, con caratteristiche fisiche e di manipolazione adatte alle varie indicazioni terapeutiche, anche in presenza di perdite di tessuto duro dentale conseguente a traumi e/o a malformazioni dentali.

L'utilizzo di un materiale a base resinosa permette un approccio più conservativo nella preparazione cavitaria, per la ritenzione micro meccanica e chimica garantite dalla mordenzatura dello smalto e dal condizionamento dentinale.

Nonostante nei settori posteriori l'amalgama d'argento rappresenti ancora un materiale affidabile e sicuro, è raccomandato evitarne l'uso nei bambini sotto i sei anni, nelle donne in gravidanza o in allattamento e nei pazienti con gravi nefropatie o con allergia al materiale stesso.

Le resine composite nei settori frontali costituiscono i materiali di prima scelta; nei settori posteriori, hanno dato prova di buoni risultati clinici a distanza.

I cementi vetroionomerici resinosi possono efficacemente essere utilizzati per i restauri di elementi decidui o come trattamento provvisorio in pazienti con fragilità socio-sanitarie.

Allo stato attuale, non si hanno dati certi su quale materiale da riempimento sia preferibile utilizzare nel trattamento conservativo dei denti decidui.

Nella terapia conservativa delle lesioni cariose minimamente invasive la preparazione della cavità deve rispettare la forma della lesione, senza rimozione di tessuto dentale sano; attualmente ciò è possibile grazie alle dimensioni minime degli strumenti rotanti, vibranti sonici e ultrasonici, oltre alla possibilità di utilizzo di laser.

Preparazione “step by step” di una cavità cariosa:

- 1 - apertura cavitaria - accesso alla lesione
- 2 - rimozione accurata del tessuto cariato
- 3 - valutazione della dimensione della cavità
- 4 - preparazione cavitaria definitiva
- 5 - rifinitura dei margini.

**- Prima di qualsiasi intervento terapeutico è indispensabile effettuare una corretta diagnosi di carie, attraverso un attento esame obiettivo con specillazione e, ove necessario, attraverso indagini radiografiche del tipo bite-wing .**

**- Durante le fasi di lavoro può essere opportuno, a discrezione dell'operatore, l'uso di sistemi ottici ingrandenti.**

**- In considerazione dei principi di adesività dei materiali da otturazione ed al fine di evitare la contaminazione batterica della dentina esposta, è necessario un buon isolamento del campo operatorio.**

**- L'estensione del processo carioso influenza in misura direttamente proporzionale la dimensione finale della cavità.**

**- Durante le fasi operative del restauro occorre preservare i tessuti mineralizzati sani del dente, compatibilmente con le tecniche ed i materiali scelti.**

**- Margini cavitari lisci e senza soluzioni di continuo influenzano direttamente l'adattamento del restauro e la sua durata nel tempo.**

**- L'utilizzo del manipolo turbina dovrebbe essere limitato ai passaggi iniziali di apertura ed abbozzo cavitario; l'eliminazione della dentina rammollita deve essere eseguita preferibilmente con strumenti manuali o con frese rotanti montate su manipolo contrangolo a bassa/bassissima velocità.**

**- Per evitare lesioni al complesso pulpo-dentinale tutti i passaggi operativi devono essere eseguiti sotto abbondante getto d'acqua.**

**- La forma finale della cavità e la rifinitura dei margini è consigliato che venga effettuata con manipolo moltiplicatore a media e/o bassa velocità.**

- **Prima dell'esecuzione del restauro, se la profondità della cavità lo richiede, occorre effettuare un'adeguata protezione pulpare, allo scopo di preservarne la vitalità.**
  
- **Nel caso di perdita di tessuto dentale interprossimale è necessario utilizzare matrici sezionali o circumferenziali di adeguate dimensioni.**
  
- **Per il ripristino del tessuto dentario perso a causa del processo carioso possono essere utilizzati vari materiali quali cementi a base vetroionomerica e materiali compositi.**

### **Bibliografia**

*Accademia Italiana di Conservativa. Odontoiatria Restaurativa: procedure di trattamento e prospettive future. Ed. Elsevier Masson 2009; 123-15.*

*Assis CP, Moyses MR, Teixeira HM, Ribeiro JC, Ribeiro JG, Dias SC. Fatigue limits for composite restorations with and without glass ionomer cement liners. Gen Dent. 2009 Sep-Oct;57(5):485-9; quiz 490-1, 535-6.*

*Decreto del Ministero della salute del 10 Ottobre 2001, pubblicato su G.U. n. 261 del 9 novembre 2011.*

*DeRouen TA, Martin MD, Leroux BG, Townes BD, Woods JS, Leitão J, Castro-Caldas A, Luis H, Bernardo M, Rosenbaum G, Martins IP. Neurobehavioral effects of dental amalgam in children: a randomized clinical trial. JAMA. 2006 Apr 19;295(15):1784-92.*

*Forgie AH, Pine CM, Pitts NB. The use of magnification in a preventive approach to caries detection. Quintessence Int. 2002 Jan;33(1):13-6.*

*Frencke Jo E. The ART approach using glass-ionomers in relation to global oral health care Dental Materials 2010; 26: 1-6.*

*Genovese MD, Olivi G. Laser in paediatric dentistry: patient acceptance of hard and soft tissue therapy. Eur J Paediatr Dent. 2008 Mar;9(1):13-7.*

*Haak R, Wicht MJ, Hellmich M, Gossmann A, Noack MJ. The validity of proximal caries detection using magnifying visual aids. Caries Res. 2002 Jul-Aug;36 (4):249-55.*

*Hickel R., Heidemann D , Staehle H.J , Minnig P, Wilson N.H.F. Direct composite restorations. Extended use in anterior and posterior situations. Clin Oral Invest 2004; 8:43-44.*

*Jacobson B, Asgari A. Restorative dentistry for children using a hard tissue laser. Alpha Omegan. 2008 Sep;101(3):133-9.*

*Kemoli AM, van Amerongen WE, Opinya G. Influence of the experience of operator and assistant on the survival rate of proximal ART restorations: two-year results. Eur Arch Paediatr Dent. 2009 Dec; 10(4):227-32.*

*Kielbassa AM, Paris S, Lussi A, Meyer-Lueckel H. Evaluation of cavitations in proximal caries lesions at various magnification levels in vitro. J Dent. 2006 Nov;34(10):817-22. Epub 2006 May 26.*

*Machiulskiene V, Nyvad B, Baelum V. Comparison of diagnostic yields of clinical and radiographic caries examinations in children of different age. Eur J Paediatr Dent. 2004 Sep;5(3):157-62.*



Patil PS, Chowdhary R, Mandokar RB. Effect of microwave postpolymerization treatment on residual monomer content and the flexural strength of autopolymerizing reline resin. *Indian J Dent Res.* 2009 Jul-Sep;20(3):293-7.

Shenker BJ, Maserejian NN, Zhang A, McKinlay S. Immune function effects of dental amalgam in children: a randomized clinical trial. *J Am Dent Assoc.* 2008 Nov;139(11):1496-505.

Tao YC, Fried D. Near-infrared image-guided laser ablation of dental decay. *J Biomed Opt.* 2009 Sep-Oct;14(5):054045.

Unemori M, Matsuya Y, Akashi A, Goto Y, Akamine A. Composite resin restoration and postoperative sensitivity: clinical follow-up in an undergraduate program. *J Dent.* 2001 Jan;29(1):7-13.

Yengopal V, Harneker SY, Patel N, Siegfried N. Dental fillings for the treatment of caries in the primary dentition. *Cochrane Database Syst Rev.* 2009 Apr 15;(2):CD004483.

Yip HK, Samaranyake LP. Caries removal techniques and instrumentation: a review. *Clin Oral Investig* 1998 Dec;2(4):148-54.

## **Terapia endodontica del dente deciduo**

L'obiettivo della terapia endodontica è il mantenimento dell'integrità anatomico-funzionale e della salute dell'elemento dentario e dei suoi tessuti di sostegno, per prevenire possibili alterazioni di tipo ortognatodontico e/o infettivo. La carie e/o le sequele di un trauma dento-alveolare in dentatura decidua possono determinare patologie ascessuali e la perdita precoce di spazio in arcata, influenzando negativamente la permuta e la formazione del permanente corrispondente.

Una corretta diagnosi dello stato della polpa del deciduo risulta essenziale per formulare la terapia più indicata. Le indicazioni, gli obiettivi e le alternative terapeutiche dipendono dalla vitalità o meno della polpa, sulla base di una corretta diagnosi clinica e radiografica, che permetterà di verificare, in particolare, il grado di compromissione pulpare, la presenza di possibili lesioni periapicali, il grado di rizolisi e l'eventuale interessamento dei corrispondenti elementi permanenti da parte di processi flogistici.

Lo stadio di formazione della radice del dente deciduo è dirimente per il percorso terapeutico. Infatti, un elemento deciduo presenta, durante la sua permanenza all'interno del cavo orale, tre stadi evolutivi:

I stadio - fase di crescita e di sviluppo: elemento eretto con radice in via di formazione;

II stadio - fase di maturazione e stabilizzazione: elemento con radice completata;

III stadio - fase di regressione: elemento con radice in fase di riassorbimento (rizolisi).

## Percorso terapeutico

Deciduo al I stadio	Deciduo al II stadio	Deciduo al III stadio
1. escavazione della carie 2. no esposizione pulpare: <i>restauro</i> 3. si esposizione pulpare: <i>pulpotomia + restauro</i> 4. polpa non vitale: <i>pulpotomia / pulpectomia            parziale + restauro</i>	1. escavazione della carie 2. no esposizione pulpare: <i>restauro</i> 3. si esposizione pulpare: - polpa radicolare vitale (no sanguinamento): <i>pulpotomia + ott camerale + restauro</i> - polpa radicolare con flogosi (si sanguinamento): <i>pulpectomia + ott canale con materiale riassorb + restauro</i> - polpa non vitale: <i>pulpectomia + ott canale con cemento riassorb + restauro</i>	1. escavazione della carie 2. no esposizione pulpare: <i>restauro</i> 3. si esposizione pulpare: <i>pulpotomia</i> polpa non vitale: <i>pulpotomia/pulpectomia            parziale o avulsione</i>

### 1. Pulpotomia dell'elemento deciduo

La pulpotomia consiste nell'asportazione completa del tessuto pulpare camerale, in caso di esposizione accidentale del tessuto vitale a seguito di traumi, esposizioni iatrogene o carie, in un elemento dentario asintomatico.

L'obiettivo del trattamento è quello di preservare la polpa radicolare in modo da garantire la fisiologica rizolisi. L'anamnesi deve escludere dolore spontaneo, sensibilità alla percussione o alla palpazione, con risposta positiva ai test di vitalità.

La pulpotomia è controindicata in presenza di gonfiore, fistola, mobilità patologica, riassorbimenti interni a carico delle radici, calcificazioni pulpari o eccessivo sanguinamento dalla polpa radicolare (segno di infiammazione pulpare). L'aspetto clinico indicativo dell'assenza di infiammazione pulpare è l'arresto del sanguinamento del tessuto ancora presente all'interno dei canali radicolari.

Prima di eseguire una pulpotomia è indispensabile una radiografia endorale periapicale preoperatoria, l'anestesia ed il corretto isolamento del campo operatorio.

Dopo aver eliminato tutto il tessuto cariato, si procede all'apertura della camera pulpare con una fresa diamantata montata su manipolo turbina, sotto abbondante irrigazione, o tramite

un escavatore manuale tagliente. E' da evitare il surriscaldamento della la polpa radicolare. Una volta completata la rimozione di tutto il tessuto camerale con strumenti manuali e/o rotanti a bassa/bassissima velocità, si tampona la cavità con pellets di cotone inumiditi con soluzione fisiologica sterile e si crea una emostasi della polpa radicolare utilizzando prodotti a base di solfato ferrico.

La ricostruzione dell'elemento dentario con materiale provvisorio è preceduta dal posizionamento in cavità di un materiale biocompatibile tale da garantire l'integrità della polpa radicolare senza interferire con il fisiologico processo di rizolisi.

A tale scopo, un materiale di utilizzo è l'idrossido di calcio, composto privo di tossicità sistemica e locale, che, grazie al pH basico, è in grado di neutralizzare l'acido lattico prodotto dagli osteoclasti, prevenendo così la dissoluzione della componente minerale della dentina. L'idrossido di calcio può, inoltre, attivare la fosfatasi alcalina, enzima che svolge un ruolo fondamentale nella formazione del tessuto duro dentale. I dati scientifici, tuttavia, non hanno ancora chiarito se l'uso di tale composto nella terapia degli elementi decidui possa portare a riassorbimenti interni. L'idrossido di calcio dovrebbe, comunque, essere applicato su tessuto pulpare nel quale sia stata raggiunta una buona emostasi; questa evenienza, tuttavia, è spesso difficile da ottenere durante l'intervento.

Risultati soddisfacenti sono stati ottenuti anche con il Mineral Trioxide Aggregate (MTA) . Si tratta di un composto di silicato tricalcico, alluminio tricalcico, ossido tricalcico ed ossido silicato che inizia a solidificare nelle strutture dure in meno di tre ore favorendo la formazione di tessuto duro e promuovendo una rapida crescita cellulare, così come visto in vitro. Il materiale va posto direttamente sulla polpa radicolare e ricoperto con un pellet di cotone inumidito che ne favorisce l'indurimento; si crea a questo punto un'emostasi del tessuto pulpare. L'elemento dentario, viene quindi, ricostruito con materiale provvisorio. A distanza di una settimana, l'otturazione provvisoria ed il pellet di cotone vanno rimossi: se il materiale avrà assunto una consistenza dura, potrà essere effettuata la ricostruzione definitiva.

Comparato all'idrossido di calcio, il MTA ha dimostrato una maggiore capacità nel mantenere l'integrità del tessuto pulpare. L'analisi istologica nei tessuti pulpari animali e umani dimostra una minore risposta infiammatoria, minore iperemia e minore necrosi pulpari rispetto all'idrossido di calcio. Il MTA ha effetto antibatterico su qualche batterio facoltativo ma non un effetto specifico contro i batteri anaerobi; è dotato di grande efficacia nel ridurre la penetrazione dei microrganismi, è biocompatibile ma anche bioinduttivo.

In alternativa al MTA, è stato proposto il cemento di Portland. Dal punto di vista chimico differisce per l'assenza di ioni bismuto e la presenza di ioni potassio; è simile per attività antibatterica e proprietà macroscopiche ed ha il vantaggio di bassi costi. Tuttavia, i dati scientifici sono attualmente insufficienti, sebbene molto incoraggianti, per considerare il cemento di Portland un materiale di largo uso nella pratica clinica.

Una volta eseguita la pulpotomia dell'elemento deciduo, se all'esame obiettivo, effettuato a distanza di una settimana, il dente non presenta segni o sintomi di infiammazione è possibile la ricostruzione definitiva con un materiale composito o cementi vetroionomerici.

**- Una corretta diagnosi dello stato della polpa del dente deciduo risulta essenziale per definire la terapia più indicata.**

- L'anamnesi deve escludere dolore spontaneo, sensibilità alla percussione o alla palpazione, pregressi processi ascessuali. L'elemento dentario deve essere vitale.
  
- Prima di eseguire una pulpotomia è sempre indispensabile eseguire una radiografia endorale periapicale preoperatoria per valutare il grado di compromissione pulpare, la presenza di possibili lesioni periapicali, il grado di rizolisi e l'eventuale interessamento dei corrispettivi elementi permanenti da parte di processi flogistici.
  
- E' necessario eseguire anestesia locale plessica o tronculare, con o senza adrenalina, a seconda delle condizioni di salute generale del paziente.
  
- Durante le procedure operative, il corretto isolamento del campo operatorio, riduce l'inquinamento batterico e protegge i tessuti molli da possibili eventi traumatici.
  
- La rimozione completa del tessuto dentale cariato deve precedere l'apertura della camera pulpare, per evitare la contaminazione batterica.
  
- Durante le procedure operative, atte a rimuovere la polpa camerale, è importante l'utilizzo di abbondante irrigazione per evitare di lesionare o surriscaldare la polpa radicolare.
  
- A livello degli imbrocchi radicolari, l'eventuale sanguinamento deve interrompersi spontaneamente entro un massimo di quattro minuti; quindi si può posizionare il materiale di scelta, realizzare un restauro provvisorio ed eseguire il controllo radiografico.
  
- Il restauro definitivo va eseguito dopo una settimana minimo, in assenza di segni e/o sintomi di infiammazione pulpare.

### **Bibliografia**

*Aeinehchi M, Eslami B, Ghanbariha M, Saffar AS. Mineral trioxide aggregate (MTA) and calcium hydroxide as pulp-capping agents in human teeth: a preliminary report. Int Endod J 2003;36:225-31.*

*American Academy of Pediatric Dentistry Clinical Affairs Committee--Pulp Therapy Subcommittee; American Academy of Pediatric Dentistry Council on Clinical Affairs. Guideline on pulp therapy for primary and young permanent teeth. Pediatr Dent. 2008-2009; 30 (7 Suppl):170-4.*

Chacko V, Kukirose S. Human pulpal response to mineral trioxide aggregate (MTA): a histologic study. *The Journal of Clinical Pediatric Dentistry*.2006; 30: 203–10.

Conti TR, Sakai VT, Camolese Fornetti AP, Silveira Moretti AB, Marchini Oliveira T, Neto NL, Moreira Machado MAA, Camargo Abdo RC. Pulpotomies with portland cement in human primary molars. *J. Appl. Oral Sci*.2009; 17 (1): 66-9.

Ford TR , Torabinejad M, Abedi HR, Bakland LK, Kariyawasam SP. Using mineral trioxide aggregate as a pulp-capping material. *JADA* 1996;127:1491–4.

Fuks AB. Current concepts in vital primary pulp therapy. *Eur J Paediatr Dent*, 2002.

Magnusson B. Therapeutic pulpotomy in primary molars – clinical and histological follow-up. I. Calcium hydroxide paste as wound dressing. *Odontologisk Revy* . 1970;21: 415–31.

Papagigiannoulis P. Clinical studies on ferric sulphate as a pulpotomy medicament in primary teeth. *Eur J Paediatr Dent*. 2002 Sep;3(3):126-32.

Tronstad L, Andreasen JO, Hasselgren G, Kristerson L, Riis I. PH changes in dental tissues after root canal filling with calcium hydroxide. *Journal of Endodontics*. 1981; 7,:17–21.

Waterhouse PJ, Nunn JH, Withworth JM. An investigation of the relative efficacy of Buckley's Formocresol and calcium hydroxide in primary molar vital pulp therapy. *British Dental Journal*.2000; 188: 32–6.

## 2. Pulpectomia del dente deciduo

Per pulpectomia si intende l'asportazione dell'intera polpa dentaria, camerale e radicolare, negli elementi dentari con polpa non vitale o irreversibilmente infiammata, a seguito di carie o traumi. Con tale trattamento si rimuove l'infezione e, quindi, si controlla la carica batterica del sistema canalare.

Le indicazioni alla pulpectomia sono: necrosi, presenza di fistola, processi ascessuali, dolore spontaneo e indotto alla percussione, mobilità non legata alla permuta.

I fattori che influenzano il trattamento endodontico di un elemento sono rappresentati principalmente dal tipo di anatomia radicolare, dalla difficoltà di stabilire l'esatta collocazione del forame apicale, per il rimaneggiamento durante il fisiologico processo di rizolisi e dall'esiguo spessore del pavimento camerale. Particolare attenzione, durante la strumentazione dei canali, deve essere posta alla contigua gemma del dente permanente.

Una radiografia endorale periapicale permette di valutare l'eventuale presenza ed estensione della lesione periapicale, la presenza di un tetto osseo tra deciduo e permanente corrispondente ed il grado di rizolisi dell'elemento da trattare.

Una corretta diagnosi dovrà valutare l'eventualità di procedere all'avulsione dell'elemento, nel caso in cui non vi siano i presupposti per eseguire un corretto trattamento endodontico.

Il trattamento prevede, dopo aver eseguito un'anestesia locale (se l'elemento è ancora parzialmente vitale) e, previo corretto isolamento del campo operatorio, la rimozione di tutto il tessuto cariato con la creazione di un corretto accesso alla camera pulpare.

Una volta individuati gli imbocchi radicolari, si esegue un iniziale sondaggio dei canali con file manuali, per definire la corretta “lunghezza di lavoro”. E’ di ausilio, in questa fase, il rilevatore apicale, facendo riferimento all’Rx endorale pre-operatoria.

Si procede, quindi, all’asportazione della polpa canalare mediante strumenti manuali o strumenti al Ni-Ti montati su manipolo contrangolo a bassa/bassissima velocità e con controllo del torque, secondo la tecnica desiderata, tenendosi un millimetro più corti rispetto alle lunghezze di lavoro precedentemente rilevate; il trattamento dei canali prevede un’abbondante irrigazione.

La detersione e sagomatura dei canali deve essere rispettosa dell’anatomia radicolare dell’elemento dentario; va evitata la strumentazione aggressiva poiché potrebbero crearsi danni a carico del germe del permanente o potrebbe essere compromessa la stabilità dell’elemento dentale a causa di una eccessiva rimozione di dentina sana.

La detersione dei canali radicolari risulta determinante per la creazione di un ambiente il più sterile possibile; questa può essere effettuata con lavaggi di acqua ossigenata alternata ad ipoclorito di sodio (diluizione 1% ). Questo garantisce la dissoluzione di sostanze organiche e la detersione di eventuali canali laterali, vista l’azione battericida nei confronti dei batteri gram- e gram+. In considerazione della potenziale tossicità tissutale dell’ipoclorito di sodio, è da evitare che questo irrigante fuoriesca dal sistema canalare; il suo utilizzo deve essere particolarmente cauto in caso di rizolisi o riassorbimenti radicolari.

Al fine di ottenere un buon contatto dell’irrigante con tutta la superficie radicolare, è importante che venga fatta una buona sagomatura del canale che, nel caso dei denti decidui, non rappresenta una tappa fondamentale per una corretta otturazione tridimensionale del sistema radicolare, a differenza, invece, di quanto si rende necessario negli elementi della serie permanente.

Sagomati e detersi, i canali devono essere asciugati con coni di carta sterile e, quindi, riempiti con un cemento canalare riassorbibile.

I cementi canalari più usati sono: la pasta iodoformica in associazione con idrossido di calcio; l’ossido di zinco eugenolo, che ha una buona capacità di sigillo coronale, ma una limitata attività antibatterica, con effetto lesivo per i permanenti corrispondenti e irritante per i tessuti periapicali; l’idrossido di calcio, il cui meccanismo d’azione sembra essere legato principalmente alle caratteristiche di alcalinità ed alla presenza di ioni calcio. Trova impiego in caso di elemento dentale necrotico con ampia lesione periapicale; il suo tempo di riassorbimento è inferiore rispetto all’ossido di zinco eugenolo.

Una volta riempito il sistema canalare, ed effettuata una otturazione con materiale provvisorio, il paziente dovrà essere monitorato con controlli successivi, clinici e radiografici, per verificare la guarigione avvenuta che è testimoniata dalla scomparsa di segni e sintomi.

Solo a guarigione avvenuta si procede all’otturazione definitiva con materiale composito o cemento vetroionomerico.

**- Una corretta diagnosi è necessaria per valutare l’eventualità di procedere all’avulsione dell’elemento, in caso non ci siano i presupposti per eseguire un corretto trattamento endodontico.**

- Una radiografia endorale periapicale permette di valutare l'eventuale presenza ed estensione della lesione periapicale, la presenza di un tetto osseo tra deciduo e permanente corrispondente ed il grado di rizolisi dell'elemento deciduo da trattare.
- La strumentazione canalare deve essere eseguita, ponendo attenzione alla contigua gemma del dente permanente. Risulta estremamente importante ottenere una buona detersione dei canali radicolari, per la creazione di un ambiente il più sterile possibile.
- Per l'otturazione canalare è fondamentale l'uso di cementi riassorbibili, che non danneggino il permanente.
- Per il restauro provvisorio e definitivo sono valide le raccomandazioni precedenti.

### **Bibliografia**

*American Academy on Pediatric Dentistry Clinical Affairs Committee-Pulp Therapy subcommittee; American Academy on Pediatric Dentistry Council on Clinical Affairs, 2008-2009.*

*Ballesio I, Campanella V, Gallusi G, Marzo G. Chemical and pharmacological shaping of necrotic primary teeth. Eur J Paediatr Dent. 2002;3:133-8.*

*Bawazir OA, Salama FS. Clinical evaluation of root canal obturation methods in primary teeth. Pediatr Dent. 2006 Jan-Feb;28(1):39-47.*

*Blanchard S, Boynton J. Current pulp therapy options for primary teeth. J Mich Dent Assoc. 2010 Jan;92(1):38, 40-1.*

*Carrotte P. Endodontic treatment for children. Br Dent J. 2005 Jan 8;198(1):9-15.*

*Duggal MS, Curzon ME, Balmer R, Roberts J. Potential toxicity. Br Dent J. 2005 May 14;198(9):563.*

*Hommez GM, Coppens CR, De Moor RJ. Periapical health related to the quality of coronal restorations and root fillings. Int Endod J. 2002 Aug;35(8):680-9*

*Kawashima N, Wadachi R, Suda H, Yeng T, Parashos P. Root canal medicaments. Int Dent J. 2009 Feb;59(1):5-11.*

*Koshy S, Love RM. Endodontic treatment in the primary dentition. Aust Endod J. 2004 Aug;30(2):59-68.*

*Mani S, Chawla SH, Tewari, A, Goyal A. Evaluation of calcium hydroxide and zinc oxide eugenol as root canal filling materials in primary teeth. Journal of Dent for children. 2000;142-7.*

*Ozalp N, Saroğlu I, Sönmez H. Evaluation of various root canal filling materials in primary molar pulpectomies: an in vivo study. Am J Dent. 2005 Dec;18(6):347-50.*

*Siqueira JF Jr, Rôças IN, Paiva SS, Guimarães-Pinto T, Magalhães KM, Lima KC. Bacteriologic investigation of the effects of sodium hypochlorite and chlorhexidine during the endodontic treatment of teeth with apical periodontitis. Oral Surg Oral Med Oral Pathol Oral Radiol Endod. 2007 Jul;104(1):122-30. Epub 2007 May 11.*

*Tronstad L, Asbjornsen K, Doving L, Pedersen I, Eriksen HM. Influence of coronal restorations on the periapical health of endodontically treated teeth. Endod Dent Traumatol. 2000 Oct;16(5):218-21.*

### **3. Terapia della polpa nei denti permanenti giovani e con apice non completamente formato**

L'obiettivo primario della terapia della polpa è mantenere la salute del dente e dei tessuti di sostegno quando il dente è affetto da patologia cariosa, da lesioni di origine traumatica o da altre cause. Nel dente permanente neoerotto con radici non ancora completamente formate, la polpa è fondamentale per l'apicogenesi. Il mantenimento a lungo termine di un dente permanente richiede una radice con un rapporto corona/radice favorevole e pareti dentinali di spessore sufficiente a resistere alle fisiologiche funzioni. La conservazione della polpa è, quindi, un obiettivo primario nella terapia dei denti permanenti neoerotti, anche se un dente senza la polpa vitale può rimanere clinicamente funzionale.

Le indicazioni, gli obiettivi e il tipo di terapia della polpa dipendono dalla vitalità della polpa, sulla base della diagnosi clinica di: - polpa normale (in assenza di sintomi e con risposta positiva ai test di sensibilità pulpale); - pulpite reversibile; - pulpite irreversibile (sintomatica o asintomatica); - polpa necrotica.

La diagnosi clinica si basa su:

- anamnesi medica completa;
- anamnesi odontoiatrica passata e presente, trattamenti effettuati, sintomi attuali e *chief complaint*, ponendo al bambino e ai genitori domande relative alle caratteristiche del dolore (localizzazione, intensità, durata, spontaneo o provocato);
- esame obiettivo extraorale, con particolare riguardo alla presenza di gonfiore;
- esame obiettivo intraorale degli elementi dentali e dei tessuti molli con particolare riguardo alla presenza di gonfiore e/o di fistole;
- esame radiografico (se di possibile esecuzione) per diagnosticare sede e profondità della patologia cariosa, stadio di formazione radicolare, presenza di patologie periapicali di origine endodontica;
- test clinici (palpazione, percussione, mobilità, test di sensibilità pulpale).

Denti che presentano sintomi quali anamnesi di dolore spontaneo e/o segni quali fistole, gonfiore non di origine parodontale, aumento di mobilità non associato a trauma o esfoliazione, radiotrasparenza apicale o nella zona della forcazione, evidenza radiografica di riassorbimento interno/esterno, hanno una diagnosi clinica di pulpite irreversibile o di necrosi e sono candidati al trattamento endodontico.

I denti che manifestano un dolore di breve durata attenuato da analgesici, dallo spazzolamento, dalla rimozione dello stimolo, in assenza di segni e/o sintomi di pulpite irreversibile, hanno una diagnosi clinica di pulpite reversibile e sono candidati alla terapia vitale della polpa.



**- Tutte le informazioni diagnostiche, la terapia e il trattamento di follow-up devono essere documentati nella cartella del paziente.**

**- Il piano di trattamento deve tener conto della storia clinica del paziente, il valore dell'elemento in relazione allo sviluppo e alla crescita dell'apparato stomatognatico, le alternative alla terapia e la possibilità di ricostruire il dente.**

**- Quando il processo infettivo non può essere arrestato con le terapie indicate in questa sezione, il supporto osseo non può essere recuperato, la struttura dei denti è inadeguata per un restauro o il riassorbimento patologico della radice è eccessivo, deve essere presa in considerazione l'estrazione dell'elemento dentario.**

**- Tutte le terapie della polpa devono essere eseguite con adeguato isolamento del campo operatorio in modo tale da ridurre al minimo la contaminazione batterica.**

**- La terapia della polpa richiede una valutazione clinica e radiografica periodica del dente trattato e delle strutture di supporto. La valutazione clinica dovrebbe essere eseguita ogni 6 mesi. I pazienti trattati per un'infezione dentale acuta, inizialmente potrebbero richiedere rivalutazioni cliniche più frequenti.**

**- La terapia della polpa dei denti permanenti neo-erotti con apice non completamente formato dovrebbe essere rivalutata radiograficamente a 6 e a 12 mesi dopo il trattamento, poi periodicamente, a discrezione del clinico.**

**- Per ogni dente sottoposto a terapia della polpa, segni clinici e/o sintomi possono indurre l'odontoiatra a rivalutazioni più frequenti.**

### **3.a Trattamento della polpa nei denti con diagnosi di polpa vitale o di pulpite reversibile.**

In un dente con una polpa normale, quando tutto il tessuto cariato viene rimosso, può essere posizionato uno sottofondo protettivo nella zona profonda della preparazione per ridurre al minimo i danni alla polpa, promuovere la guarigione del tessuto pulpare e/o minimizzare la sensibilità post-operatoria. Il sottofondo protettivo è uno strato di materiale applicato sulla superficie dentinale prossima alla polpa in una preparazione di cavità profonda, che ha lo scopo di coprire i tubuli dentinali esposti ed agire come barriera protettiva tra materiale da otturazione o cemento e la polpa. Il posizionamento di un sottile rivestimento di protezione

è a discrezione del clinico che può usare idrossido di calcio, adesivo dentinale, cemento vetroionomerico. Il posizionamento di un sottofondo protettivo nella zona profonda della preparazione è utilizzato per conservare la vitalità del dente, promuovere la guarigione del tessuto pulpare e la formazione di dentina terziaria, ridurre la microinfiltrazione batterica. Non dovrebbero verificarsi segni o sintomi clinici sfavorevoli post-terapia come dolore, sensibilità, gonfiore.

### ● **Terapia indiretta della polpa**

La terapia indiretta della polpa è una procedura eseguita in un dente con diagnosi di pulpite reversibile e carie profonda, che necessiterebbe di terapia endodontica se la carie fosse completamente rimossa.

Alcuni A.A. propongono di rimuovere il tessuto cariato il più vicino possibile alla polpa, posizionare uno strato protettivo e chiudere il dente senza rientrare, in una fase successiva, in cavità per eliminare la dentina affetta residua. Il rischio di questo approccio è un'esposizione accidentale della polpa o l'instaurarsi di una pulpite irreversibile.

Altri A.A. propongono una procedura in 2 fasi: rimozione della dentina a livello della giunzione smalto-dentinale e di quella periferica, lasciando in situ la dentina cariata sovrastante la polpa con l'obiettivo di modificare l'ambiente ai batteri cariogenici al fine di diminuirne il numero; sigillando la carie residua dal biofilm orale, si tenta di rallentare o arrestare lo sviluppo della carie. La seconda fase consiste nella rimozione della carie residua e posizionamento di una otturazione definitiva. La raccomandazione più comune è che l'intervallo tra le due fasi sia di 3-6 mesi, tempo sufficiente per la formazione di dentina terziaria e per porre una diagnosi definitiva di vitalità pulpare. Fondamentale per entrambe le fasi di rimozione è il posizionamento di un restauro con un buon sigillo marginale.

La decisione se utilizzare la tecnica in una fase o quella in due fasi dovrebbe essere basata sulle condizioni del singolo paziente dal momento che i dati in possesso sull'argomento non sono sufficienti su quale approccio sia di maggior successo a lungo termine.

**- La terapia indiretta della polpa è indicata in un dente permanente giovane con una diagnosi di polpa normale senza sintomi di pulpite o con pulpite reversibile .**

**- La polpa è valutata con criteri clinici e radiografici per essere considerata vitale e in grado di resistere agli insulti della carie.**

**- L'otturazione provvisoria e/o definitiva deve garantire un sigillo ermetico della dentina coinvolta dall'ambiente orale. La vitalità del dente dovrebbe essere preservata. Non devono manifestarsi, dopo la terapia, segni e/o sintomi quali sensibilità, dolore, gonfiore. Non devono esserci evidenze radiografiche di riassorbimento radicolare patologico esterno o interno o altre alterazioni patologiche. I denti con radici immature devono mostrare uno sviluppo radicolare fisiologico di apicogenesi.**

### ● **Pulpotomia parziale per esposizione dovuta a carie**

La pulpotomia parziale per esposizione dovuta a carie è una procedura in cui il tessuto pulpare infiammato sottostante l'esposizione viene rimosso per una profondità di 1 a 3 mm (o anche più) per raggiungere la porzione di polpa sana. Il sanguinamento pulpare viene controllato mediante agenti battericidi come ipoclorito di sodio e clorexidina prima di posizionare idrossido di calcio o MTA. Quindi, va eseguita una otturazione in grado di garantire un sigillo ermetico da microinfiltrazioni.

**- Una pulpotomia parziale è indicata in un dente permanente neoerotto per una esposizione pulpare causata da carie in cui l'emorragia è controllata in pochi minuti; il dente deve essere vitale, con diagnosi di polpa normale o di pulpite reversibile.**

**- La polpa residua deve mantenersi vitale dopo la pulpotomia parziale. Non devono manifestarsi dopo la terapia segni e/o sintomi quali sensibilità, dolore, gonfiore. Non devono esserci evidenze radiografiche di riassorbimento radicolare patologico esterno o interno, calcificazioni canalari patologiche, radiotrasparenze periapicali. I denti con radici immature devono mostrare uno sviluppo radicolare fisiologico di apicogenesi.**

### ● **Pulpotomia parziale per esposizione di origine traumatica (pulp. secondo Cvek)**

La pulpotomia parziale per esposizione della polpa di origine traumatica è una tecnica in cui il tessuto pulpare infiammato sotto l'esposizione viene rimosso per una profondità di 1 a 3 mm (o anche più) per raggiungere la porzione di polpa sana. Il sanguinamento pulpare viene controllato mediante agenti battericidi come ipoclorito di sodio e clorexidina prima di posizionare idrossido di calcio o MTA.

Nei denti anteriori è consigliato MTA bianco, piuttosto che grigio, per diminuire la possibilità di discolorazioni. I due preparati hanno dimostrato avere proprietà simili.

**- La pulpotomia è indicata in un dente permanente giovane vitale, con apice incompleto, dopo esposizione traumatica della polpa. L'emorragia deve essere controllata dopo la rimozione della polpa infiammata. Né il tempo intercorso tra il trauma e la terapia né le dimensioni dell'esposizione pulpare sono fattori critici se il tessuto pulpare superficiale infiammato è amputato dalla polpa sana.**

**- La polpa residua deve mantenersi vitale dopo la pulpotomia parziale. Dopo la terapia non devono manifestarsi segni e/o sintomi quali sensibilità, dolore, gonfiore. Non devono esserci evidenze radiografiche di riassorbimento radicolare patologico esterno o interno, calcificazioni canalari patologiche, radiotrasparenze periapicali. I denti con**

**radici immature devono mostrare uno sviluppo radicolare fisiologico di apicogenesi o formazione dell'apice radicolare.**

### 3.b Terapia della polpa non vitale

#### ● **Pulpectomia (terapia canalare convenzionale)**

La pulpectomia in un dente permanente con apice formato è il trattamento canalare convenzionale (terapia endodontica) da attuare in caso di esposizione, infezione o necrosi pulpare con l'obiettivo di eliminare l'infezione pulpare e periradicolare. In tutti i casi, l'intero tetto della camera viene rimosso per eliminare tutto il tessuto pulpare coronale e garantire l'accesso ai canali. Dopo la disinfezione e sagomatura del sistema dei canali radicolari, si realizza l'otturazione tridimensionale ed ermetica completa dei canali con un materiale da otturazione biologicamente compatibile e non riassorbibile.

**- La pulpectomia è indicata nei denti permanenti con pulpite irreversibile o con polpa necrotica nei quali la radice ha l'apice già formato. In caso di denti con radici già trattate endodonticamente con lesioni periradicolari irrisolte, con canali non accessibili mediante un approccio ortograde, con calcificazioni dello spazio endodontico, è indicata una terapia specialistica.**

**- Occorre evidenziare radiograficamente un riempimento canalare corretto, in assenza di sovraestensioni e sottoriempimenti. Non devono manifestarsi segni e/o sintomi negativi post-trattamento (prolungata sensibilità, dolore, gonfiore); deve esservi evidenza della risoluzione della patologia pre-trattamento in assenza di ulteriori lesioni cliniche e/o radiografiche dei tessuti periradicolari.**

#### ● **Apacificazione**

L'apacificazione è una tecnica utilizzata per indurre la chiusura della parte terminale della radice in un dente permanente non vitale, con apice non completamente formato. Prevede la rimozione del tessuto infetto coronale e radicolare e il posizionamento di un materiale biocompatibile come l'idrossido di calcio nei canali per 2-4 settimane, per disinfettare lo spazio endodontico. La chiusura dell'apice radicolare è realizzata mediante una "barriera apicale" di MTA. Nei casi in cui non si può realizzare una chiusura completa con MTA, si può inserire una medicazione a base di collagene riassorbibile per consentire il posizionamento di MTA entro lo spazio finale del canale. La guttaperca viene usata per riempire lo spazio endodontico residuo. Se le pareti del canale sono sottili, lo spazio endodontico può essere riempito con MTA o resina composita per rendere il dente più resistente.

**- L'apacificazione è una tecnica per denti permanenti non vitali con radici non completamente formate.**

**- Dopo l'apacificazione non devono manifestarsi segni e/o sintomi negativi (prolungata sensibilità, dolore, gonfiore). Non devono esserci segni radiografici di riassorbimento radicolare esterno, di frattura radicolare, di patologie periradicolari durante o dopo la terapia. Il dente deve continuare ad erompere e l'alveolo a crescere.**

### **Bibliografia**

*American Association of Endodontists. Glossary of Endodontic Terms. 7th ed. Chicago, Ill: American Association of Endodontists; 2003.*

*American Association of Endodontists. Systematic endodontic diagnosis. Insert to the Fall/Winter edition of ENDODONTICS: Colleagues for Excellence; 1996.*

*Bakland LK. New endodontic procedures using mineral trioxide aggregate (MTA) for teeth with traumatic injuries. In: Andreasen JO, Andreasen FM, Andersson L, eds. Textbook and Color Atlas of Traumatic Injuries to the Teeth. 4th ed. Ames, Iowa: Blackwell Munksgaard; 2007:658-68.*

*Bjørndal L, Larsen T, Thylstrup A. A clinical and microbiological study of deep carious lesions during stepwise excavation using long treatment intervals. Caries Res 1997;31(6):411-7.*

*Bjørndal L, Mjör IA. Pulp-dentin biology in restorative dentistry. Part 4: Dental caries-characteristics of lesions and pulpal reactions. Quintessence Int 2001;32(9):717-36.*

*Bogen G, Kim JS, Bakland LK. Direct pulp capping with mineral trioxide aggregate: an observational study. J Am Dent Assoc 2008;139(3):305-15.*

*Camp JH, Fuks AB. Pediatric endodontics: Endodontic treatment for the primary and young permanent dentition. In: Cohen S, Hargreaves KM, eds. Pathways of the Pulp. 9th ed. St. Louis, Mo: Mosby Elsevier; 2006:834-59.*

*Coll JA, Sadrian R. Predicting pulpectomy success and its relationship to exfoliation and succedaneous dentition. Pediatr Dent 1996;18(1):57-63.*

*Duque C, Negrini Tde C, Hebling J, Spolidorio DM. Inhibitory activity of glass-ionomer cements on cariogenic bacteria. Oper Dent 2005;30(5):636-40.*

*El-Meligy OAS, Avery DR. Comparison of mineral trioxide aggregate and calcium hydroxide as pulpotomy agents in young permanent teeth (apexogenesis). Pediatr Dent 2006;28(5):399-404.*

*Fairbourn DR, Charbeneau GT, Loesche WJ. Effect of improved Dycal and IRM on bacteria in deep carious lesions. J Am Dent Assoc 1980;100(4):547-52.*

*Fuks AB. Current concepts in vital pulp therapy. Eur J Pediatr Dent 2002;3(3):115-20.*

*Fuks AB. Pulp therapy for the primary dentition. In: Pinkham JR, Casamassimo PS, Fields HW Jr, McTigue DJ, Nowak A, eds. Pediatric Dentistry: Infancy Through Adolescence. 4th ed. St. Louis, Mo: Elsevier Saunders Co; 2005, 375-93.*

*Farooq NS, Coll JA, Kuwabara A, Shelton P. Success rates of formocresol pulpotomy and indirect pulp therapy in the treatment of deep dentinal caries in primary teeth. Pediatr Dent 2000;22(4):278-86.*

- Ferris DM, Baumgartner JC. Perforation repair comparing two types of mineral trioxide aggregate. *J Endod* 2004;30(6):422-4.
- Holan G, Eidelman E, Fuks AB. Long-term evaluation of pulpotomy in primary molars using mineral trioxide aggregate or formocresol. *Pediatr Dent* 2005;27(2):129-136.
- Itota T, Nakabo S, Torii Y, Narukami T, Doi J, Yoshiyama M. Effect of fluoride-releasing liner on demineralized dentin. *Quintessence Int* 2006;37(4):297-303.
- Katebzadeh N, Dalton BC, Trope M. Strengthening immature teeth during and after apexification. *J Endod* 1998;24(4):256-9.
- Loyola-Rodriguez JP, García-Godoy F, Linquist R. Growth inhibition of glass ionomer cements on mutans streptococci. *Pediatr Dent* 1994;16(5):346-9.
- McDonald RE, Avery DR, Dean JA. Management of trauma to the teeth and supporting tissues. In: *Dentistry for the Child and Adolescent*. 8th ed. St Louis, Mo: Mosby Inc; 2004:455-502.
- Mehdipour O, Kleier DJ, Averbach RE. Anatomy of sodium hypochlorite accidents. *Compend Contin Educ Dent* 2007;28(10):548-50.
- Mejare I, Cvek M. Partial pulpotomy in young permanent teeth with deep carious lesions. *Endod Dent Traumatol* 1993;9(6):238-42.
- Menezes R, Bramante CM, Letra A, Carvalho VG, Garcia RB. Histologic evaluation of pulpotomies in dog using two types of mineral trioxide aggregate and regular and white Portland cements as wound dressings. *Oral Surg Oral Med Oral Pathol Oral Radiol Endod* 2004;98(3):376-9.
- Murray PE, About I, Franquin JC, Remusat M, Smith AJ. Restorative pulpal and repair responses. *J Am Dent Assoc* 2001;132(4):482-91.
- Murray PE, Hafez AA, Smith AJ, Cox CF. Bacterial microleakage and pulp inflammation associated with various restorative materials. *Dent Mater* 2002;18(6):470-8.
- Nosrat IV, Nosrat CA. Reparative hard tissue formation following calcium hydroxide application after partial pulpotomy in cariously exposed pulps of permanent teeth. *Int Endod J* 1998;31(3):221-6.
- Oliveira EF, Carminatti G, Fontanella V, Maltz M. The monitoring of deep caries lesions after incomplete dentine caries removal: Results after 14-18 months. *Clin Oral Investig* 2006;10(2):134-9.
- Ozalp N, Saroğlu, I, Sönmez H. Evaluation of various root canal filling materials in primary molar pulpectomies: An in vivo study. *Am J Dent* 2005;18(6):347-50.
- Oen KT, Thompson VP, Vena D, et al. Attitudes and expectations of treating deep caries: A PEARL Network survey. *Gen Dent* 2007;55(3):197-203.
- Patino MG, Neiders ME, Andreana S, Noble B, Cohen RE. Collagen as an implantable material in medicine and dentistry. *J Oral Implantol* 2002;28(5):220-5.
- Pereira JC, Stanley HR. Pulp capping: Influence of the exposure site on pulp healing: Histologic and radiographic study in dog's pulp. *J Endod* 1981;7(5):213-23.
- Rabchinsky J, Donly KJ. A comparison of glass-ionomer cement and calcium hydroxide liners in amalgam restorations. *Int J Periodontics Restorative Dent* 1993;13(4):378-83.
- Ricketts DNJ, Kidd EAM, Innes N, Clarkson J. Complete or ultraconservative removal of decayed tissue in unfilled teeth. *Cochrane Database of Systematic Reviews* 2006, Issue 3. Art. No.: CD003808. DOI:10.1002/14651858.CD00380. pub 2.
- Siqueira JF Jr, Rôças IN, Paiva SS, Guimarães-Pinto T, Magalhaes KM, Lima KC. Bacteriologic investigation of the effects of sodium hypochlorite and chlorhexidine during the endodontic treatment of teeth with apical periodontitis. *Oral Surg Oral Med Oral Pathol Oral Radiol Endod* 2007;104(1):122-30.

*Thompson V, Craig RG, Curro FA, Green WS, Shop JA. Treatment of deep carious lesions by complete excavation or partial removal, A critical review. J Am Dent Assoc 2008;139(6):705-12.*

*Torabinejad M, Chivian N. Clinical applications of mineral trioxide aggregate. J Endod 1999;25(3):197-205.*

*Weiner RS, Weiner LK, Kugel G. Teaching the use of bases and liners: A survey of North American dental schools. J Am Dent Assoc 1996;127(11):1640-5.*

*Witherspoon DE, Small JC, Harris GZ. Mineral trioxide aggregate pulpotomies: A series outcomes assessment. J Am Dent Assoc 2006;137(9):610-8.*

*Zehnder M. Root canal irrigants. J Endod 2006;32(5):389-98.*

## **Chirurgia orale pediatrica**

Nei pazienti in età evolutiva, prima di procedere ad interventi di chirurgia odontostomatologica, è necessaria la raccolta di un'attenta anamnesi, integrata, ove opportuno, da consulenze specialistiche nell'ipotesi di sospetto di eventualità di situazioni di emergenze intraoperatorie e/o postoperatorie. E' necessaria un'approfondita valutazione del quadro obiettivo integrato da un'analisi radiografica; le radiografie possono includere Rx endorali, Rx ortopantomografia, tomografia assiale computerizzata (TAC).

Particolare attenzione, inoltre, deve essere posta alla valutazione del comportamento del giovane paziente. Infatti, l'atteggiamento del soggetto in età evolutiva può subire importanti modificazioni dal periodo preoperatorio a quello intraoperatorio sì che alcuni soggetti, per il controllo del dolore e dell'ansia, necessitano di ulteriori accorgimenti oltre l'anestesia locale.

La valutazione del paziente comporta anche la verifica di eventuali traumi e/o interventi chirurgici nella regione orale e mascellare già subiti, poiché, nella popolazione pediatrica, questi possono produrre potenziali effetti avversi sulla crescita, incrementando in modo marcato rischi e complicanze. Infatti, lesioni traumatiche a livello della regione maxillo-facciale possono influire negativamente sulla crescita e sulle funzioni. Per esempio, i traumi localizzati alla regione del condilo mandibolare possono non solo portare ad una riduzione della crescita ma anche limitare la funzione mandibolare, come risultato dell'anchilosi. Anche la chirurgia necessaria per la correzione di malformazioni congenite o acquisite può influenzare negativamente la crescita. Ad esempio, nelle palatoschisi le cicatrici palatali sviluppate dalla riparazione primaria del palato, possono causare una anomala crescita mascellare.

In debita considerazione, inoltre, va tenuto il fatto che la chirurgia mascellare e mandibolare in pazienti in dentizione decidua e mista è complicata dalla presenza delle gemme dentali. Modificazioni delle tecniche standard possono essere necessarie per evitare traumi alle gemme. Per esempio, la distrazione ossea può essere un trattamento di successo per correggere anomalie craniofacciali in pazienti pediatrici. Tuttavia questa tecnica può essere associata a complicanze a lungo termine (danni dello sviluppo dentale, formazione di cisti dentigere secondarie al posizionamento di pin nello spazio adiacente a germi dentali), responsabili di malocclusioni. Per minimizzare gli effetti della chirurgia nel corso dello sviluppo della dentizione sono necessarie radiografie ed in alcuni casi la tomografia assiale computerizzata.

Una volta completata l'anamnesi e definito il percorso terapeutico più appropriato alla patologia da trattare, effettuate le opportune valutazioni come sopra specificato, l'odontoiatra, in presenza di paziente minorenne, deve ottenere il consenso informato dei genitori /tutori.

La gestione del periodo post-operatorio in età evolutiva è spesso più complessa che in età adulta. Particolari considerazioni devono essere date all'apporto calorico e alla gestione di fluidi ed elettroliti. I pazienti pediatrici che devono essere sottoposti ad interventi di chirurgia orale e/o maxillo-facciale di particolare complessità devono essere indirizzati verso strutture sanitarie dotate di personale competente nella gestione dei pazienti in età evolutiva.

- **E' importante il tempestivo trattamento dell'infezione odontogena causata da patologia cariosa, da patologia parodontale, da traumi.** A causa del dolore e del malessere, il bambino, se non si alimenta, va facilmente incontro a disidratazione. Le infezioni dell'area superiore del viso frequentemente provocano dolore facciale, febbre e difficoltà a bere e mangiare. Deve essere fatta diagnosi differenziale con la sinusite in quanto i sintomi e segni di questa patologia possono imitare un'infezione odontogena. In alcuni casi, nelle infezioni dell'area superiore del viso si hanno difficoltà nell'individuare la causa. Le infezioni dell'area inferiore del viso frequentemente provocano dolore, gonfiore e trisma. Possono essere associate a denti, cute, linfonodi, ghiandole salivari. In caso di gonfiore nell'area inferiore del viso, spesso la diagnosi è di infezione di origine dentale. Molte infezioni odontogene non sono gravi e possono essere facilmente gestite a livello ambulatoriale. I trattamenti includono: terapia endodontica o estrazione del dente, incisione e drenaggio. Le infezioni odontogene associate a manifestazioni sistemiche (febbre elevata, difficoltà respiratorie e/o di deglutizione, nausea, astenia) devono essere trattate tempestivamente con terapia antibiotica. In rari casi è possibile l'insorgenza di complicazioni (es. trombosi del seno cavernoso, angina di Ludwig), la cui gestione necessita il regime di ricovero.
  
- **L'estrazione dei denti anteriori (incisivi centrali, laterali e canini) mascellari e mandibolari decidui e permanenti, erotti, tutti con un'unica radice conica, va eseguita con movimenti rotazionali.** Bisogna fare attenzione a non applicare forze sui denti adiacenti che, per la loro anatomia radicolare, potrebbero facilmente lussarsi o dislocarsi.
  
- **L'estrazione dei molari decidui, che hanno radici più piccole di diametro e più divergenti dei molari permanenti, va eseguita applicando forze vestibolari e palatali/linguali, lente e continue.** Ciò permette l'espansione dell'osso alveolare e la creazione di uno spazio alle radici divergenti, riducendo il loro rischio di frattura. Quando viene estratto un molare mandibolare, è opportuno supportare la mandibola per proteggere l'articolazione temporomandibolare da traumi. Per evitare estrazioni o dislocazioni del permanente sottostante deve essere valutata radiograficamente la relazione tra radici del deciduo e corona del permanente. Può essere indicato sezionare le radici dei molari decidui che circondano la corona dei molari permanenti per evitare danni al germe del permanente.
  
- **In caso di frattura di radice di un dente deciduo, questa va fatta quando si prevede che l'estrazione sia di facile esecuzione. Se, invece, la radice è molto piccola, localizzata in profondità o in prossimità del permanente o non visibile dopo diversi tentativi, è consigliabile lasciarla in situ visto che andrà incontro a riassorbimento.**



- **La diagnosi precoce di canino in posizione ectopica è importante per minimizzare il problema dell'inclusione.** I canini mascellari sono al secondo posto, dopo i terzi molari, per frequenza d'inclusione. Radiografie periapicali e Rx ortopantomografia sono necessarie per localizzare la potenziale posizione ectopica del canino incluso. Quando la cuspidè in un canino permanente è mesiale o sovrapposta alla metà distale dell'asse lungo della radice dell'incisivo laterale permanente, è frequente l'inclusione palatale del canino. L'estrazione del canino deciduo è il trattamento di elezione quando è presente una malformazione o anchilosi, nel tentativo di correggere l'inclusione palatina del canino permanente provvedendo a creare spazio ed evitando il riassorbimento dell'incisivo. Uno studio evidenzia che nel 78% dei casi l'eruzione di canini permanenti in posizione ectopica si normalizza dopo 12 mesi dall'estrazione del deciduo corrispondente, più precisamente nel 64% dei casi quando la posizione iniziale del canino è sovrapposta all'incisivo laterale per più di metà radice e nel 91% quando la posizione iniziale del canino è sovrapposta all'incisivo laterale per meno della metà della radice. Nei casi in cui dopo un anno non si ha un miglioramento nella posizione del canino, è consigliato il trattamento ortodontico e/o chirurgico. Il consulto con un ortodontista è utile nella decisione finale di trattamento.

- **Nel caso dei terzi molari, l'ortopantomografia o le radiografie periapicali sono necessarie, nella tarda adolescenza, per valutare la presenza, la posizione e lo sviluppo di questi denti. La decisione di estrazione o non estrazione dei terzi molari deve essere presa entro la metà della terza decade di età, quando è più alta la probabilità di malattia o patologia.** In caso di estrazione, ove ritenuta necessaria dal clinico, è da considerare che i rischi associati ad una rimozione precoce sono minori dei rischi di una rimozione tardiva, anche a causa del diverso grado di maturità radicolare. I fattori che aumentano i rischi di complicazioni (coesistenza di patologie sistemiche, localizzazione dei fasci nervosi, storia di malattie dell'articolazione temporomandibolare) debbono essere tutti attentamente valutati. Il rinvio per maggiori consulti può essere indicato. Comunque, una review della letteratura (1984-1999) conclude che non esiste evidenza a favore della rimozione preventiva dei terzi molari inclusi sani. Quando viene presa la decisione di non estrarre un terzo molare incluso, esente da patologia, bisogna monitorare nel tempo gli eventuali cambiamenti di posizione e/o lo sviluppo di patologie.

- **Particolare attenzione deve essere posta alla presenza, posizione e sviluppo di questi denti soprannumerari.** La presenza di denti soprannumerari (iperdonzia) sembra essere correlata ad alterazioni della lamina dentale. Alcuni casi di soprannumerari possono essere associati a quadri sindromici (es. displasia cleidocranica) o a familiarità; in molti casi i soprannumerari compaiono come evento isolato. I denti soprannumerari possono essere presenti sia nella dentatura decidua che permanente. Nel 33% dei casi, un dente soprannumerario della dentatura decidua è seguito da un dente soprannumerario corrispondente nella permanente. La frequenza di denti soprannumerari è superiore al 3%, con dentatura permanente colpita 5 volte di più della decidua e con maschi colpiti con frequenza doppia rispetto alle femmine. Circa il 90% dei denti soprannumerari è nell'arcata mascellare, più spesso nel settore anteriore lungo la linea mediana; in questo caso il dente soprannumerario prende il nome di *mesiodens*. La presenza di un mesiodens deve essere sospettata in caso di eruzione asimmetrica o mancata eruzione degli incisivi superiori con o senza mantenimento dei rispettivi decidui o in caso di eruzione ectopica di un incisivo superiore. La diagnosi di mesiodens viene confermata da radiografie (occlusali, periapicali,

ortopantomografia). Per determinare la localizzazione del mesiodens o di un dente incluso sono necessarie informazioni tridimensionali che possono essere anche ottenute con due radiografie periapicali effettuate con due proiezioni prese ad angolo retto l'una all'altra o con a tecnica di spostamento del tubo (tecnica di Clark).

Le complicanze determinate da denti soprannumerari includono ritardata e/o mancata eruzione di denti permanenti, affollamento, riassorbimento di denti adiacenti, formazione di cisti dentigere, ossificazione dello spazio pericoronale e riassorbimento della corona. Una diagnosi precoce ed un piano di trattamento tempestivo sono importanti per la prevenzione di tali complicanze. Il 25% dei mesiodens erompono spontaneamente ed è solitamente necessaria l'estrazione. Un mesiodens di forma conica e non invertito ha maggiori possibilità di eruzione di un mesiodens di forma tuberculare e invertito. Il trattamento per un mesiodens permanente non erotto consiste nel minimizzare i problemi di eruzione per gli incisivi permanenti. La gestione chirurgica è influenzata da dimensione, forma e numero dei denti soprannumerari e dallo stadio della dentizione nel paziente. Il trattamento per un mesiodens deciduo non erotto differisce dal trattamento di un permanente, la rimozione del dente non è consigliata in quanto la gestione chirurgica potrebbe danneggiare lo sviluppo del germe sottostante. Un mesiodens deciduo erotto viene lasciato in loco attendendo l'eruzione dei denti permanenti. L'estrazione di un mesiodens deciduo o permanente non erotto è consigliata in dentizione mista per permettere la normale eruzione degli incisivi permanenti nel cavo orale. Attendere che gli incisivi adiacenti abbiano sviluppato almeno i due terzi della radice comporta minori rischi per i denti in via di sviluppo e permette ancora un'eruzione spontanea degli incisivi. Nel 75% dei casi l'estrazione dei mesiodens in dentizione mista consente la spontanea eruzione e l'allineamento dei denti adiacenti. Se i denti adiacenti non erompono durante i 6-12 mesi successivi, è necessaria l'esposizione chirurgica e il trattamento ortodontico.

In caso di diagnosi difficili e complesse è importante formulare un piano di trattamento dopo un consulto odontoiatrico multidisciplinare.

- **Nei pazienti pediatrici non sono necessarie terapie in caso di insorgenza di lesioni quali le perle di Epstein, le cisti della lamina dentale, i noduli di Bohn.** Tali lesioni, infatti, scompaiono durante i primi tre mesi di vita.

- **In caso di epulidi congenite il trattamento di elezione consiste nell'escissione chirurgica;** la guarigione, di norma, avviene in assenza di complicanze.

- **La presenza di cisti eruttive** (costituite da tessuto molle, che risulta dalla separazione del follicolo dentale dalla corona di un dente in eruzione, tipica della regione dei molari mandibolari), **prevede trattamenti diversi in relazione alla quantità di sangue presente nel fluido cistico.** La presenza di sangue è secondaria al trauma. Se il trauma è intenso, la lesione si riempie di sangue e prende il nome di ematoma eruttivo. I denti erompono attraverso la lesione: non è necessario, quindi, nessun trattamento. Se la cisti non si rompe spontaneamente o se la lesione diventa infetta, il tetto della cisti deve essere aperto chirurgicamente.

- **In presenza di mucocele** (deriva dalla rottura del dotto escretore di una ghiandola salivare minore e conseguente versamento di mucina nei tessuti connettivi circostanti, che successivamente può essere circondato da una capsula fibrosa) **questo va monitorato poiché spesso regredisce spontaneamente lasciando tracce di ulcere che guariscono in pochi giorni. Alcune lesioni, tuttavia, possono richiedere l'escissione chirurgica con rimozione delle ghiandole salivari minori più prossime alla lesione stessa per minimizzare il rischio di recidiva.**

- **In caso di frenulo mascellare alto o prominente (associato o meno a diastema interincisivo) il trattamento è necessario solo quando l'attacco esercita una forza traumatica sulla gengiva o causa un diastema che permane dopo l'eruzione dei canini permanenti.** Il trattamento deve essere sempre rimandato fino a quando gli incisivi permanenti sono completamente erotti e il diastema ha avuto l'opportunità di chiudersi naturalmente. In età superiore, se, in presenza di frenulo, la papilla diventa ischemica quando il labbro superiore viene teso, può esserne indicata la rimozione. La frenulectomia dovrebbe essere eseguita solo quando il diastema è stato chiuso il più possibile con il completamento del trattamento ortodontico. Quando è indicata, la frenulectomia mascellare è una procedura abbastanza semplice e può essere realizzata ambulatoriamente.

- **In caso di un frenulo alto nella superficie labiale della cresta mandibolare, nell'area tra gli incisivi centrali inferiori, frequentemente negli individui con vestibolo poco profondo, è indicato un trattamento precoce per prevenire conseguenze quali infiammazione, recessione, formazione di tasche e perdita di osso alveolare.**

- **In caso di un frenulo linguale corto che spesso comporta limitati movimenti della lingua (anchiloglossia, totale o parziale), la frenulectomia deve essere considerata individualmente per ogni paziente. Il trattamento chirurgico va preso in considerazione solo se la funzione migliora.** L'anchiloglossia può causare problemi all'allattamento al seno, al linguaggio, ad una corretta occlusione, allo stato di salute parodontale. Durante l'allattamento al seno, un frenulo corto può causare un inadeguato trasferimento del latte al cavo orale del bambino con effetto negativo sull'alimentazione e dolore al capezzolo della madre. La frenuloplastica, quando indicata, sembra avere successo nel facilitare la suzione. Inoltre, a volte, patologie del linguaggio possono essere associate ad anchiloglossia e, pertanto, la frenulectomia può essere la giusta opzione di trattamento per ottenere un miglioramento della mobilità della lingua. Tuttavia non dovrebbe essere eseguita in assenza di una completa valutazione da parte di un logopedista qualificato. L'anchiloglossia è stata anche associata a malocclusione di terza classe. L'anomala posizione della lingua sembra avere effetti sullo sviluppo scheletrico, sebbene in assenza di chiare evidenze scientifiche.

- **E' indicato un frequente monitoraggio in caso di denti natali (denti presenti alla nascita) e neonatali (quelli che erompono durante i primi 30 giorni di vita).** Se non eccessivamente mobili e tali da causare problemi di ingestione, si dovrebbe cercare di avere un atteggiamento conservativo finché è possibile.

In presenza di patologia di Riga-Fede (condizione causata da denti natali o neonatali che sfregando sulla superficie ventrale della lingua ne causano ulcerazione) la diagnosi sbagliata e/o un non appropriato trattamento delle lesioni può provocare disidratazione e un inadeguato nutrimento per il bambino. Il trattamento dovrebbe essere conservativo, se possibile, e consiste nel lucidare i bordi incisali ruvidi o posizionare resina sui bordi del dente taglienti. Se il trattamento conservativo non corregge la condizione, l'estrazione è il trattamento d'elezione. Particolare attenzione deve essere posta, durante l'estrazione di un dente natale o neonatale, al possibile rischio di emorragia.

## **Bibliografia**

*American Association of Oral and Maxillofacial Surgeons. Parameters and pathways: clinical practice guidelines for oral and maxillofacial surgery (AAOMS ParPath01). J Oral Maxillofac Surg 2001.*

*American Academy of Pediatric Dentistry. Guideline on prescribing dental radiographs for infants, children, adolescents, and persons with special health care needs. Pediatr Dent 2005; 27(suppl):185-6.*

*American Academy of Pediatric Dentistry. Dental development, morphology, eruption and related pathologies. In: Nowak AJ, ed. The Handbook: Pediatric Dentistry. 2nd ed Chicago, III; 1999:7-27.*

*American Academy of Pediatric Dentistry. Guideline on informed consent. Pediatr Dent 2005; 27(suppl):182-3.*

*Ballard J, Auer C, Khoury J. Ankyloglossia: assessment, incidence, and effect of frenuloplasty on the breast-feeding dyad. Pediatrics 2002; 110(5):e63.*

*Cameron A, Widemar R. Oral pathology. In: Handbook of Pediatric Dentistry. London: Mosby; 1997:143-78.*

*Ceremello P. The superior labial frenum and midline diastema and their relation to growth and development of oral structures. Am J Orthod Dentofacial Orthop 1993; 39(2):120-39.*

*Christensen JR, Fields HW Jr. Treatment planning and management of orthodontic problems. In: Pinkham JR, Casamassimo PS, Fields HW Jr, McTigue DJ, Nowak AJ, eds. Pediatric Dentistry: Infancy through Adolescence. 4th ed. St. Louis, Mo: Elsevier Saunders; 2005: 624-6.*

*Cunha RF, Boer FA, Torriani DD, Frossard WT. Natal and neonatal teeth: review of the literature. Pediatr Dent 2001; 23(2):158-62.*

*Davies J, Turner S, Sandy J. Distraction osteogenesis: A review. Br Dent J 1998; 14(9):462-7.*

*Dodson T, Perrott D, Kaban L. Pediatric maxillofacial infections: a retrospective study of 113 patients. J Oral Maxillofac Surg 1989; 47(4):327-30.*

*Dummett Co Jr. Anomalies of the developing dentition. In: Pinkham JR, Casamassimo PS, Fields HW Jr, McTigue DJ, Nowak AJ, eds. Pediatric Dentistry: Infancy through Adolescence. 4th ed. St. Louis, Mo: Elsevier Saunders; 2005:61-2.*

*Ericson S, Kurol J. Early treatment of palatally erupting maxillary canines by extraction of the primary canines. Eur J Orthod 1988; 10(4):283-95.*

*Fernandez E, Bravo LA, Canteras M. Eruption of the permanent upper canines: A radiologic study. A radiologic study. Am J Orthod Dentofacial Orthop 1998; 113(4):414-20.*

*Flaitz CM. Differential diagnosis of oral lesions and developmental anomalies. In: Pinkham JR, Casamassimo PS, Fields HW Jr, McTigue DJ, Nowak AJ, eds. Pediatric Dentistry: Infancy through Adolescence. 4th ed. St. Louis, Mo: Elsevier Saunders; 2005:18.*

*Garcia Pola M, Gonzalez Garcia M, Garcia Martin J, Gallas M, Leston J. A study of pathology associated with short lingual frenum. J Dent Child 2002; 69(1):59-62.*

- Goho C. Neonatal sublingual traumatic ulceration (Riga-Fede disease): Report of cases. *J Dent Child* 1996;63(5): 362-4.
- Goaz P, White S. Projection geometry. In: *Oral Radiology: Principles and Interpretation*. 3rd ed. St. Louis, Mo: Mosby; 1994:97-105.
- Giancotti A, Grazzini F, De Dominicis F, Romanini G, Arcuri C. Multidisciplinary evaluation and clinical management of mesiodens. *J Clin Pediatr Dent* 2002;26(3):233-7.
- Griffen AI. Periodontal problems in children and adolescents. In: Pinkham JR, Casamassimo PS, Fields HW Jr, McTigue DJ, Nowak AJ, eds. *Pediatric Dentistry: Infancy through Adolescence*. 4th ed. St. Louis, Mo: Elsevier Saunders; 2005: 417.
- Hays P. Hamartomas, eruption cysts, natal, tooth, and Epstein pearls in newborn. *J Dent Child* 2000;67(5):365-8.
- Hicks EP. Third molar management: A case against routine removal in adolescent and young orthodontic patients. *J Oral Maxillofac Surg* 1999;57(7):831-6.
- Howard R. The unerupted incisor. A study of postoperative eruptive history of incisors delayed in their eruption by supernumerary teeth. *Dent Pract Dent Rec* 1967;17(9):332-41.
- Kaban L. Infections of the maxillofacial region. In: *Pediatric Oral and Maxillofacial Surgery*. Philadelphia, Pa: Saunders; 1990:164-88.
- Lalakea M, Messner A. Ankyloglossia: Does it matter? *Pediatr Clin North Am* 2003;50(2):381-997.
- Lapid O, Shaco-Levey R, Krieger Y, Kachko L, Sagi A. Congenital epulis. *Pediatrics* 2001;107(2):191-2.
- Leonard M. The maxillary frenum and surgical treatment. *Gen Dent* 1998;46(6):614-7.
- Lindauer SJ, Rubenstein LK, Hang Wm, Andersen WC, Isaason RJ. Canine impaction identified early with panoramic radiographs. *J Am Dent Assoc* 1992; 123(3):91-2,95-7. Erratum in *J Am Dent Assoc* 1992;123(5):16.
- Massler M, Savara BS. Natal and neonatal teeth: A review of the 24 cases reported in the literature. *J Pediatr* 1950;36(3):349-59.
- Marakoglu I, Gursoy U, Marakoglu K. Congenital epulis: report of a case. *J Dent Child* 2002;69(2):191-2.
- McDonald RE, Avery DR, Weddel JA. Gingivitis and periodontal disease. In: McDonald RE, Avery DR, Dean JA, eds. *Dentistry for the Child and Adolescent*. 8th ed St. Louis, Mo: Mosby Co; 2004: 440-41.
- Messner A, Lalakea M. Ankyloglossia: Controversies in management. *Int J Pediatr Otorhinolaryngol* 2000;54(2-3):123-31.
- Messner A, Lalakea M. The effect of ankyloglossia on speech in children. *Otolaryngol Head Neck Surg* 2002;127(6):539-45.
- Messner A, Lalakea M, Aby J, Macmahon J, Bair E. Ankyloglossia: Incidence and associated feeding difficulties. *Arch Otolaryngol Head Neck Surg* 2000;126(1):36-9.
- Mukai S, Mukai C, Asaoka K. Congenital ankyloglossia with deviation of the epiglottis and larynx: Symptoms and respiratory function in adults. *Ann Otol Rhinol Laryngol* 1993;102(8Pt1):620-4.
- Neville B, Damm D, White D. Developmental disturbances of the oral and maxillofacial region. *Color Atlas of Clinical Oral Pathology*. 2nd ed. Baltimore, Md: Williams & Wilkins; 2003:10-1.
- Neville B, Damm D, Allen C. Abnormalities of the teeth. In: *Oral and Maxillofacial Pathology*. Philadelphia, Pa: WB Saunders; 1995:44-95.
- Neville B, Damm D, Allen C. Soft tissue tumors. In: *Oral and Maxillofacial Pathology*. Philadelphia, Pa: WB Saunders; 1995:362-415.

Neville B, Damm D, Allen C. Odontogenic cysts and tumors. In: *Oral and Maxillofacial Pathology*. Philadelphia, Pa: WB Saunders; 1995:493-540.

Neville B, Damm D, Allen C. Salivary gland pathology. In: *Oral and Maxillofacial Pathology*. Philadelphia, Pa: WB Saunders; 1995:322-61.

Primosch R. Anterior supernumerary teeth-Assessment and surgical intervention in children. *Pediatr Dent* 1981;3(2):204-15.

Profitt W, Fields HW Jr, Ackerman J, Sinclair P, Thomas P, Tullock J. The etiology of orthodontic problems. In: *Contemporary Orthodontics*. 2nd ed. St. Louis, Mo: Mosby Year Book, Inc;2000:105-38.

Regezi J, Sciubba J. Salivary gland diseases. In: *Oral Pathology: Clinical Pathologic Correlations*. Philadelphia, Pa: WB Saunders; 1993:322-61.

Regezi J, Sciubba J. Abnormalities of teeth. In: *Oral Pathology: Clinical- Pathologic Correlations*. Philadelphia, Pa: WB Saunders; 1993:494-520.

Russel K, Folwarczna M. Mediodens: Diagnosis and management of a common sumernumerary tooth. *J Can Dent Assoc* 2003; 69(6):362-6.

Rushmah M. Natal and neonatal teeth: A clinical and Histological study. *J Clin Pediatr Dent* 1991;15(4):251-3.

Seow W. Diagnosis and management of unusual dental abdcesses in children. *Aust Dent J* 2003;43(3):156-68.

Slayton RL. Treatment alternatives for sublingual traumatic ulceration (Riga-Fede disease). *Pediatr Dent* 2000;22(5):413-4.

Song F, O'Meara S, Wilson P, Goldenr S, Kleijnen J. The effectiveness and cost- effectiveness of prophylactic removal of wisdom teeth. *Health Technol Assess* 2000;4(1):1-55.

Taylor GS. Characteristics of supernumerary teeth in the primary an permanent dentition. *Trans Be Soc Study Orthod* 1970-71;57:123-8.

van der Schoot EA, Kuitert RB, van Ginkel FC, Prahl-Andersen B. Clinical relevance of third permanent molars in relation to crowding after orthodontic treatment. *J Dent* 1997;25(2):167-9.

Wilson S, Montgomery RD. Local anesthesia and oral surgery in Children. In: Pinkhan JR, Casamassimo PS, Fields HW Jr, McTigue DJ, Nowak AJ, eds. *Pediatric Dentistry: Infancy through Adolescence*. 4th ed. St.Luois, Mo:Elsevier Saunders; 2005: 454,461.

Whight J. Tongue-tie. *J Paediatr Child Health* 1995;31(4):276-8.

Zhu J, King D. Natal and neonatal teeth. *J Dent Child* 1995;62(2):123-8.

# **ODONTOIATRIA RESTAURATIVA o CONSERVATIVA**

L'odontoiatria restaurativa (o conservativa) è la la branca dell'odontostomatologia che si occupa della prevenzione e della terapia delle lesioni, sia congenite che acquisite, dei tessuti duri dei denti.

Ha come obiettivi:

- l'eliminazione dei fattori causali della malattia;
- la motivazione del paziente ad un ottimale controllo della placca batterica ed a seguire una corretta alimentazione;
- l'intercettazione ed arresto, se possibile, delle lesioni decalcificanti iniziali mediante terapie non invasive e di remineralizzazione;
- la prevenzione delle lesioni cariose mediante misure non invasive (sigillatura dei solchi);
- la terapia convenzionale delle lesioni dei tessuti duri per il mantenimento della vitalità pulpare e la prevenzione di futuri danni ai tessuti calcificati; la restituzione di forma e funzione dei singoli denti; l'integrazione estetica del restauro alla normale distanza di conversazione, se ciò é desiderato dal paziente e clinicamente attuabile.

L'odontoiatria restaurativa, non accompagnata da attente misure di prevenzione e profilassi, risolve solo temporaneamente i problemi del paziente; le lesioni cariose, infatti, torneranno probabilmente a manifestarsi. È consigliabile, perciò, che le procedure restaurative siano accompagnate e seguite da misure di profilassi individuale.

Il trattamento restaurativo deve essere inserito in tempi corretti nell'ambito di un piano di lavoro che individui e colleghi tra loro i problemi del paziente: non deve essere unicamente focalizzato alla terapia delle lesioni cariose e deve prevedere:

1. la determinazione delle aspettative del paziente e la sua disponibilità ad affrontare le cure odontoiatriche.

Alcuni pazienti considerano molto importante la salute e l'estetica del cavo orale; altri ricorrono solo a terapie d'urgenza, altri ancora rappresentano una via di mezzo tra queste istanze. La valutazione del paziente sotto questo profilo può dare validi suggerimenti circa il futuro grado di cooperazione che potremo attenderci durante e dopo le cure (igiene orale domiciliare e regolarità alle visite di controllo).

2. la diagnosi di tutte le lesioni cariose presenti e la determinazione, se possibile, del loro grado di attività.

Una diagnosi corretta non può prescindere da un accurato esame obiettivo, eventualmente accompagnato dall'esecuzione di Rx bite-wing e, se indicato, dai test di sensibilità pulpare e dall'esecuzione di Rx periapicali.

3. la determinazione delle condizioni del parodonto superficiale e profondo in relazione alla terapia restaurativa.

4. la determinazione della situazione oclusale.

Patologie oclusali eventualmente presenti possono influenzare la scelta di tecniche e materiali da utilizzare.

5. il piano di trattamento.

Il piano di trattamento deve essere spiegato al paziente così come eventuali percorsi terapeutici alternativi.



## **Bibliografia**

*Benn DK, Clark TD, Dankel DD 2nd, Kostewicz SH. Practical approach to evidence-based management of caries. J Am Coll Dent 1999 Spring; 66 (1): 27-35.*

La carie dentale è una malattia che si può in larga parte prevenire.

Un buon programma preventivo comprende sedute di igiene orale, sedute periodiche di controllo, applicazione di fluoro sia professionale che domiciliare (sciacqui, paste dentifricie, ecc.), istruzioni per il controllo domiciliare della placca e suggerimenti dietetici.

I pazienti con superfici radicolari scoperte (recessioni gengivali, pazienti anziani...) sono maggiormente a rischio di carie della radice. Tali pazienti vanno motivati ad una igiene efficace ed alla auto-applicazione di fluoruri.

Un aumentato rischio di carie è, altresì, presente in pazienti che assumono particolari farmaci o il cui flusso salivare, per diverse ragioni, sia ridotto.

## **Bibliografia**

*Anusavice KJ. Management of dental caries as a chronic infectious disease. J of Dent Educ 1998; 62: 791-802.*

*Caufield PW. Dental caries - a transmissible and infectious disease revisited: a position paper. Pediatric dent 1997; 19: 491-498.*

*Ciancio SG. Medications as a risk factor for caries and periodontal disease. NYS Dent J 1997; 59: 962-971.*

*L.G. Do A.J. Spencer D.H. Association between Dental Caries and Fluorosis among South Australian Children. Caries Res 2009; 43: 366-373 I.*

*Fejerskov O. Strategies in the design of preventive programs. Adv in Dent Res 1995; 9: 82-88.*

*Hausen H. Caries prediction-state of the art. Comm Dent & Oral Epidem 1997; 25: 87-96.*

*Elderton R.J. Assessment and clinical management of early caries in young adults: invasive versus non-invasive methods. Br Dent J 1985; 158: 440-444.*

*Edgar WM, Higham SM. Role of saliva in caries models. Adv in Dent Res 1995; 9: 235-245.*

*König K.J. Remineralization. Firmenpublikation Elida Cosmetic Ag 1984, ISBN Schweiz 3 9055 2901.*

*Mandel ID. Caries prevention: current strategies, new directions. JADA 1996; 127: 1477-1488.*

*Pitts NB. Risk assesement and caries prediction. J Dent Educ 1998; 62: 762-770.*

*Powell LV. Caries risk assessment: relevance to the practitioner. JADA 1998; 129 (3): 349-353.*

*Radnai M, Fazekas A. Caries prevalence in adults seven years after previous exposure to fluoride in domestic salt. Acta Med dent Helv 1999; 4:163-166.*

*Steiner M, Menghini G, Curilovic Z, Marthaler TM. Kariesprävalenz bei Zürcher Schulkindern 1970, 1983 and 1988. Schweiz Monatsschr Zahnmed 1990; 100: 38-4.*

*Triller M. Fluoride, a preventive agent of caries: mechanisms, sources, risks. Archive de Pediatrie 1998; 5: 1149-1152.*

*Van Palenstein Helderma WH, Matee MI, van der Hoeven JS, Mikx FH. Cariogenicity depends more on diet than the prevailing mutans streptococcal species. J Dent Res 1996; 75: 535-545.*

*Zambon JJ, Kasprzak SA. The microbiology and histopathology of human root caries. Am J of Dent 1995; 8: 323-328.*

Una corretta diagnosi precede, ovviamente, qualunque terapia. In linea generale, la sola specillazione dovrebbe essere ridimensionata come valore diagnostico. Una buona ispezione visuale con i denti ben asciutti e liberi da depositi e pigmentazioni é in grado di offrire maggiori informazioni.

**- La carie dentale si può in larga parte prevenire; i programmi di prevenzione dovrebbero, quindi, precedere, accompagnare e seguire il trattamento conservativo.**

**- Una corretta diagnosi di carie e la determinazione della sensibilità pulpare deve precedere ogni procedura terapeutica.**

**- Eventuali problemi parodontali ed occlusali andrebbero valutati prima di intraprendere qualunque tipo di terapia conservativa.**

### **Bibliografia**

*Edward S. Changes in caries diagnostic criteria over time related to the insertion of fillings. A comparative study. Acta Odontol Scand 1997 Jan; 55(1): 23-6.*

*Hintze H, Wenzel A. Clinically undetected dental caries assessed by bitewing screening in children with little caries experience. Dentomaxillofac Radiol 1994 Feb; 23(1): 19-23.*

*Huysmans MC, Longbottom C, Pitts N. Electrical methods in occlusal caries diagnosis: An in vitro comparison with visual inspection and bite-wing radiography. Caries Res 1998; 32(5): 324-9.*

*Ie YL, Verdonschot EH, Schaeken MJM, van't Hof MA. Electrical conductance of fissure enamel in recently erupted molar teeth as related to caries status. Caries Res 1995; 29: 94-99.*

*Lussi A. Methoden zur Diagnose und Verlaufsdiagnose der Karies. Schweiz Monatsschr Zahnmed 1998;108:357-363.*

*Machiulskiene V, Nyvad B, Baelum V. A comparison of clinical and radiographic caries diagnoses in posterior teeth of 12-year-old Lithuanian children. Caries Res 1999 Sep-Oct; 33(5): 340-8.*

Ricketts D, Kidd E, Wilson R. The electronical diagnosis of caries in pits and fissures: site-specific stable conductance readings or cumulative resistance readings? *Caries Res* 1997; 31: 119-124.

Ricketts DN, Kidd EA, Smith BG, Wilson RF. Clinical and radiographic diagnosis of occlusal caries: a study in vitro. *J Oral Rehabil* 1995 Jan; 22(1): 15-20.

Silverstone LM, Hicks MJ, Featherstone MJ. Dynamic factors affecting lesion initiation and progression in human dental enamel. Part I. The dynamic nature of enamel caries. *Quintessence International* 1988; 10: 683-711.

Stecksen-Blicks C, Wahlin YB. Diagnosis of approximal caries in pre-school children. *Swed Dent J* 1983; 7(5): 179-84.

Tveit AB, Espelid I, Fjelltveit A. Clinical diagnosis of occlusal dentine caries. *Caries Res* 1994; 28: 368-372.

Weerheijm KL, Groen HJ, Bast AJ, Kieft JA, Eijkman MA, van Amerongen WE. Clinically undetected occlusal dentine caries: a radiographic comparison. *Caries Res* 1992; 26(4): 305-9.

Weiss EI, Tzoar A, Kaffe I. Interpretation of bitewing radiographs. Part 2. Evaluation of the size of approximal lesions and need for treatment. *J Dent* 1996; 24: 385-388.

Zacharia MA, Munshi AK. Microbiological assessment of dentin stained with a caries detector dye. *J Clin Pediatr Dent* 1995; 19: 111-115.

Tutti i materiali da restauro, i sottofondi e gli adesivi dentinali sono sensibili all'umidità. Un buon isolamento del campo operatorio riduce l'inquinamento batterico della dentina e protegge i tessuti molli da possibili eventi traumatici.

## **Bibliografia**

Accademia Italiana di Conservativa. *Odontoiatria Restaurativa: procedure di trattamento e prospettive future*. Ed. Elsevier Masson 2009; 123-151.

Berghund A, Molin M. Mercury levels in plasma and urine after removal of all amalgam restorations: the effect of using rubber dams. *Dent Mater* 1997 Sep; 13(5): 297-304.

Christensen GJ. Using rubber dams to boost quality, quantity of restorative services. *J Am Dent Assoc* 1994 Jan; 125(1): 81-2.

Dorfer CE, Schriever A, Heidemann D, Staehle HJ, Pioch T. Influence of rubber-dam on the reconstruction of proximal contacts with adhesive tooth-colored restorations. *J Adhes Dent*. 2001 Summer; 3(2): 169-75.

Hewlett ER, Cox CF. Clinical considerations in adhesive restorative dentistry--influence of adjunctive procedures. *J Calif Dent Assoc*. 2003 Jun; 31(6): 477-82.

Hitmi L, Attal JP, Degrange M. Influence of the time-point of salivary contamination on dentin shear bond strength of 3 dentin adhesive systems. *J Adhes Dent* 1999; 1(3): 219-32.

Kremers L, Halbach S, Willruth H, Mehl A, Welzl G, Wack FX, Hickel R, Greim H. Effect of rubber dam on mercury exposure during amalgam removal. *Eur J Oral Sci* 1999 Jun; 107(3): 202-7.

Lygidakis NA, Oulis KI, Christodoulidis A. Evaluation of fissure sealants retention following four different isolation and surface preparation techniques: four years clinical trial. *J Clin Pediatr Dent* 1994 Fall; 19(1): 23-5.

Mala S, Lynch CD, Burke FM, Dummer PM. Attitudes of final year dental students to the use of rubber dam. *Int Endod J*. 2009 Jul; 42(7): 632-8. Epub 2009 May 8.

*Marshall K. Rubber dam. Br Dent J 1998 Mar 14; 184(5): 218-9.*

*Plasmans PJ, Creugers NH, Hermsen RJ, Vrijhoef MM. Intraoral humidity during operative procedures. J Dent 1994 Apr; 22(2): 89-91.*

*Rau PJ, Pioch T, Staehle HJ, Dörfer CE. Influence of the rubber dam on proximal contact strengths. Oper Dent. 2006 Mar-Apr; 31(2): 171-5.*

*Reid JS, Callis PD, Patterson CJW. Rubber Dam in Clinical Practice. Chicago, Quintessence Publ Co, 1990, pp. 5-20.*

*Strassler HE. Isolation of the field more important than ever. MSDA J 1996 Fall; 39(3): 119-21.*

*Small BW. Seating, finishing, and polishing of ceramic restorations. Gen Dent 1999 Nov-Dec; 47(6): 560-2. I*

*Terry DA.. An essential component to adhesive dentistry: the rubber dam. Pract Proced Aesthet Dent. 2005 Mar; 17(2): 106-108.*

*Small BW. Rubber dam-the easy way. Gen Dent 1999 Jan-Feb; 47(1): 30-3.*

*Zitzmann NU, Elsasser S, Fried R, Marinello CP. Foreign body ingestion and aspiration. Oral Surg Oral Med Oral Pathol Oral Radiol Endod 1999 Dec; 88(6): 657-60.*

Fatta diagnosi di carie si rende necessario il trattamento della stessa preservando il più possibile i tessuti mineralizzati sani. Infatti, massima deve essere la limitazione dell'estensione cavitaria, compatibilmente con le tecniche ed i materiali scelti per il restauro.

Le dimensioni della cavità sono direttamente proporzionali all'estensione del processo carioso.

Le procedure di taglio dei tessuti duri vanno eseguite sotto abbondante getto d'acqua per evitare lesioni al complesso pulpo-dentinale.

Un bordo cavitario liscio e senza fratture influenza particolarmente l'adattamento marginale del restauro, e, quindi, la sua durata nel tempo. Per questo motivo è necessario rifinire il margine con strumentario adeguato.

- **La preparazione cavitaria deve essere la più conservativa possibile, compatibilmente con le tecniche ed i materiali scelti per il restauro.**
  
- **La rifinitura corretta dei margini è raccomandata in quanto migliora l'adattamento marginale ed influenza la durata nel tempo dei restauri.**
  
- **Un corretto isolamento del campo operatorio garantisce il risultato terapeutico.**

## Preparazione cavitaria: passaggi operativi

1. apertura cavitaria - accesso alla lesione
2. escavazione della carie
3. valutazione della dimensione della cavità
4. preparazione cavitaria definitiva
5. rifinitura dei margini

### **Bibliografia**

*Accademia Italiana di Conservativa. Odontoiatria Restaurativa: procedure di trattamento e prospettive future. Ed. Elsevier Masson 2009; 123-151.*

*Anusavice KJ. Material of the future: preservative or restorative? Operative Dentistry 1998; 23: 163-167.*

*Christensen GJ. Cavity preparation: cutting or abrasion? JADA 1996; 127: 1651-1654.*

*Freedman G, Goldstep F, Seif T, Pakroo J. Ultraconservative resin restorations. J Can Dent Assoc 1999 Nov; 65(10): 579-81.*

*Elderton RJ. Assessment and clinical management of early caries in young adults: invasive versus non-invasive methods. Br Dent J 1985; 158: 440-444.*

*Haller B, Klaiber B, Tens KD. Einfluss der Kavitätenfinierung auf das initiale Abdichtungsvermögen von Amalgamfüllungen in vitro. Schweiz Monatsschr Zahnmed 1991; 101: 986-992.*

*Hirt T Lutz F. Conservative Amalgam Restoration. Schweiz Monatsschr Zahnmed 1987; 97: 1261-1270.*

*Kidd E A M, Toffenetti F, Mjör I A. Secondary caries. Int Dent J 1992; 42: 127-138.*

*Laswell HR, Welk DA. Rationale for designing cavity preparations. Dent Clin North Am 1985; 2: 241-249.*

*Leinfelder KF. A conservative approach to placing posterior composite resin restorations. JADA 1996; 6: 743-748.*

*Loe H. Changing paradigms in restorative dentistry. J Am Coll Dent 1995; 3: 31-36.*

*Lussi A, Gygax M. Iatrogenic damage to adjacent teeth during classical approximal box preparation. J Dent 1998 Jul-Aug; 26 (5-6): 435-41.*

*Medeiros VA, Seddon RP. Iatrogenic damage to approximal surfaces in contact with Class II restorations. J Dent 2000 Feb; 28(2): 103-105.*

*Miller MB. Rest in peace G.V. Black: part I. Pract Periodont Aesthet Dent 1997; 7: 757-758.*

*Moopnar M, Faulkner KDB. Accidental damage to teeth adjacent to crown-prepared abutment teeth. Austral Dent J 1991; 36: 136-140.*

*Nordbo H, Leirskar J, von der Fehr FR. Saucer-shaped cavity preparations for posterior approximal resin composite restorations: observations up to 10 years. Quintessence Int 1998 Jan; 29 (1): 5-11.*

Osborne JW, Summitt JB. *Extension for prevention: is it relevant today?* *Am J Dent* 1998 Aug; 11(4): 189-96.

Porte A, Lutz F, Lund MR, Swartz ML & Cochran MA. *Cavity designs for composite resins.* *Oper Dent* 1984; 9: 50-56.

Reller U, Geiger F, Lutz F. *Quantitative investigation of different finishing methods in conventional cavity preparations.* *Quintessence Int* 1989; 20: 453-459.

Simonsen RJ. *Conservation of tooth structure in restorative dentistry.* *Quintessence Int* 1985; 16: 15-24.

Stratis S, Bryant RW. *The influence of modified cavity design and finishing techniques on the clinical performance of amalgam restorations: a 2-year clinical study.* *J Oral Rehabil* 1998 Apr; 25(4): 269-78.

Il ripristino della cavità ottenuta va eseguito con restauri diretti (otturazione) od indiretti (intarsio). La scelta dipende da fattori clinici (presenza o meno di smalto a livello del gradino cervicale, configurazione e complessità della cavità, localizzazione ed accesso, numero di restauri nella stessa arcata, rapporti con i denti approssimali ed antagonisti, età del paziente) e soggettivi del paziente (accettazione del provvisorio, richieste estetiche più o meno importanti, problemi di tempo e distanza, disponibilità economiche).

Importante è, anche, la dimensione della cavità residua.

In genere, un restauro indiretto può essere maggiormente invasivo rispetto ad un restauro diretto.

Nella terapia di lesioni cariose di limitata estensione è preferibile l'esecuzione di restauri diretti.

Di fronte a lesioni cariose medio-grandi è possibile optare per restauri indiretti che consentono un miglior ripristino morfologico dell'elemento dentale compromesso.

## **Bibliografia**

Anusavice KJ. *Criteria for selection of restorative materials: properties versus technique sensitivity*, in Anusavice KJ (ed): *Quality Evaluation of Dental Restorations: Criteria for Placement and Replacement*. Chicago, Quintessence Publ Co, 1989, pp.15-59.

Elderton RJ, Mjör IA. *Changing scene in cariology and operative dentistry.* *Int Dent J* 1992; 42: 165-169.

Krejci I. *Standortbestimmung in der Konservierenden Zahnmedizin.* *Schweiz Monatschr Zahnmed* 1993; 103: 614-619.

Mjör I A. *Direct posterior filling materials.* In Vanherle G, Degrange M, Willems G: *State of the art on direct posterior filling materials and dentine bonding.* Leuven, Van der Poorten, 1993, pp. 15-28.

Surmont P, Martens L, D'Hauwers R. *A decision tree for the treatment of caries in posterior teeth.* *Quintessence Int* 1990; 21: 239-246.

Ulla Pallesen, Vibeke Qvist. *Composite resin fillings and inlays. An 11-year evaluation.* *Clin Oral Invest* 2003; 7: 71-79.

La completa rimozione del tessuto demineralizzato ed infetto rappresenta lo scopo della terapia conservativa.

La dentina rammollita può essere escavata sia con frese montate su manipolo a bassa/bassissima velocità che con strumenti manuali.

In caso di carie molto profonde, è più prudente escavare gli ultimi strati con strumenti a mano poiché, consentendo un maggior controllo dei movimenti, permettono di limitare i rischi di scoperture accidentali della polpa.

La dentina va escavata fino a quando non si incontra un tessuto duro e compatto.

### **Bibliografia**

*Kidd EAM, Ricketts DNJ, Beighton D. Criteria for caries removal at the enamel-dentine junction: a clinical and microbiological study. Br Dent J 1996; 180: 287-291.*

*Yip HK, Samaranayake LP. Caries removal techniques and instrumentation: a review. Clin Oral Investig 1998 Dec; 2 (4): 148-54.*

*Weerheijm KL, Groen HJ. The residual caries dilemma. Community Dent Oral Epidemiol 1999 Dec; 27 (6): 436-41.*

Rimossa la dentina rammollita, la polpa va adeguatamente protetta con modalità e materiali a discrezione del singolo operatore.

### **Bibliografia**

*Brannstrom M. A new approach to insulation. Dent Pract Dent Rec 1969 Aug; 19 (12): 417-20.*

*Brannstrom M, Nyborg H. Pulp reaction to fluoride solution applied to deep cavities: an experimental histological study. J Dent Res 1971 Nov-Dec; 50 (6): 1548-52.*

*Brannstrom M, Nyborg H. Cavity treatment with a microbicidal fluoride solution: growth of bacteria and effect on the pulp. J Prosthet Dent 1973 Sep; 30 (3): 303-10.*

*Brannstrom M, Nyborg H. Bacterial growth and pulpal changes under inlays cemented with zinc phosphate cement and Epoxylyte CBA 9080. J Prosthet Dent 1974 May; 31 (5): 556-511.*

*Brannstrom M, Vojinovic O. Response of the dental pulp to invasion of bacteria around three filling materials. J Dent Child 1976 Mar-Apr; 43 (2): 83-9.*

*Brannstrom M, Nyborg H J. Pulp reaction to a temporary zinc oxide/eugenol cement. Prosthet Dent 1976 Feb; 35 (2): 185-91.*

*Brannstrom M, Isacson G, Johnson G. The effect of calcium hydroxide and fluorides on human dentine. Acta Odontol Scand 1976; 34 (2): 59-67.*

*Garberoglio R. La protezione della polpa. Attual Dent 1985 Dec 1; 1 (31): 28-9.*

*Leinfelder KF. Changing restorative traditions: the use of bases and liners. J Am Dent Assoc 1994; 125: 65-67.*

*Leinfelder KF. An alternative approach to bonding and pulpal protection. Dent Today 1997 Apr; 16 (4): 88-9. I.*

*Strassler HE. New concepts with bases and liners. J Esthet Dent 1992 Jul-Aug; 4 (4): 140-1. II.*

- **La preparazione cavitaria deve essere la più conservativa possibile, compatibilmente con l'estensione del processo carioso e con il materiale e la tecnica (diretta o indiretta) scelta dall'operatore.**
- **La corretta rifinitura dei margini è raccomandata per migliorare l'adattamento marginale e la longevità del restauro.**
- **La rimozione della carie è una tappa fondamentale della terapia conservativa.**
- **Tutto il tessuto rammollito va asportato fino al raggiungimento di dentina clinicamente sana e non demineralizzata, prima del restauro definitivo.**
- **Il colore della dentina non rappresenta una indicazione diagnostica.**

In merito ai materiali da utilizzare, è essenziale seguire scrupolosamente le indicazioni d'uso e il modo di impiego (tempi di applicazione, rapporti di miscelazione, ecc.) stabiliti dalle singole Aziende produttrici.

### **Bibliografia**

*Anusavice KJ. Criteria for selection of restorative materials: properties versus technique sensitivity, in Anusavice KJ (ed): Quality Evaluation of Dental Restorations: Criteria for Placement and Replacement. Chicago, Quintessence Publ Co, 1989, pp. 15-59.*

*Ferrari M, Kugel G. Handling characteristics of resin composites in posterior teeth. Compend Contin Educ Dent 1998 Sep; 19 (9): 879-82.*

*Kildal KK, Ruyter IE. How different curing methods affect mechanical properties of composites for inlays when tested in dry and wet conditions. Eur J Oral Sci 1997 Aug; 105 (4): 353-61.*

*Krejci I. Standortbestimmung in der Konservierenden Zahnmedizin. Schweiz Monatsschr Zahnmed 1993; 103: 614-619.*

*Swift EJ, Perdigao J, Heymann HO. Bonding to enamel and dentin: a brief history and state of the art, 1995 Quintessence Int 1995; 26: 95-110.*

*Unterbrink GL, Muessner R. Influence of light intensity on two restorative systems. Journal of Dentistry 1995; 23: 183-189.*



Watts C. *Kinetic mechanisms of visible-light-cured resins and resin-composites. Setting mechanisms of dental materials*, pp. 80-112. *Transactions of the Academy of Dental Materials*, 1992.

Per il restauro diretto degli elementi cariati dei settori frontali, le resine composite congiuntamente ad un adeguato sistema adesivo rappresentano il materiale di prima scelta.

Nei settori posteriori, l'amalgama continua ad essere un materiale affidabile e sicuro, anche se è buona norma evitarne l'uso nelle donne in gravidanza e negli individui in età evolutiva.

Anche le resine composite, combinate con l'uso degli adesivi dentinali, hanno dato prova di buoni risultati clinici a distanza su premolari e molari. Il loro posizionamento corretto richiede tuttavia maggior attenzione ed una tecnica operativa più complessa, rispetto all'uso dell'amalgama.

I cementi vetroionomerici resinosi possono efficacemente essere utilizzati in pedodonzia per restauri a carico di denti decidui o come trattamento preventivo in pazienti vulnerabili sociali.

I restauri in oro fuso continuano a rappresentare una opzione terapeutica affidabile. Accanto a questi, gli intarsi in ceramica ed in resina composita cementati con tecnica adesiva hanno raggiunto significativi livelli di affidabilità clinica.

Gli adesivi dentinali rappresentano un'eccellente modalità di ancoraggio dei materiali ai tessuti dentari. L'azione dei vari prodotti chimici che modificano la dentina e lo smalto per favorirne l'adesione con la resina composita è fortemente disturbata da inquinamenti esterni (sangue, saliva, etc.).

Un corretto isolamento del campo operatorio è fortemente consigliato.

### **Bibliografia**

Abel MG. *In-office inlays with today's new materials. Dent Clin North Am* 1998; 42: 657-64.

Behle CA. *Conservative direct and indirect resin posterior restorative alternatives for cracked dentition. Pract Periodontics Aesthet Dent* 1997; 9: 405-13.

Benz C, Gust C, Folwaczny M, Benz B, Hickel R. *Clinical evaluation of a compomer material in Class II restorations. (abstract 103) J Dent Res* 1998, 77(special issue A).

Burke FJT, Cheung SW, Mjör IA, Wilson NHF. *Restoration longevity and analysis of reasons for the placement and replacement of restorations provided by vocational dental practitioners and their trainers in United Kingdom. Quintessence Int* 1999, 30: 234-242.

Chalifoux PR *Treatment considerations for posterior laboratory-fabricated composite resin restorations. Pract Periodontics Aesthet Dent* 1998; 10: 969-78.

Charlton DG. *Dentin bonding: past and present. Gen Dent* 1996; 44: 498-507.

Christensen GJ. *Current use of tooth-colored inlays, onlays, and direct-placement resins. J Esthet Dent* 1998; 10: 290-5.

Christensen GJ. *The coming demise of the cast gold restoration? J Am Dent Assoc* 1996; 127: 1233-1236.

- Collins CJ, Bryant RW, Hodge KL. *A clinical evaluation of posterior composite resin restorations: 8-year findings.* *J Dent* 1998; 26: 311-317.
- Davis SH. *Excellence in dentistry: posterior rehabilitation using cast gold onlays.* *Dent Manage* 1988; 28: 38-43.
- Degrange M. *Coronal filling biomaterials. Criteria for selection.* *Real Clin* 1990; 1: 9-26.
- Dietschi D, De Siebenthal G, Neveu-Rosenstand L, Holz J. *Influence of the restorative technique and new adhesives on the dentin marginal seal and adaptation of resin composite Class II restorations: an in vitro evaluation.* *Quintessence Int* 1995; 26: 717-727.
- Donovan TE, Cho GC. *Materials for conservative posterior restorations.* *J Calif Dent Assoc* 1996 Sep; 24 (9): 32-38.
- Eick JD, Gwinnett AJ, Pashley DH, Robinson SJ. *Current concepts on adhesion to dentin.* *Crit Rev Oral Biol Med* 1997; 8: 306-335.
- Frankenberger R, Sindel J, Kramer N, Petschelt A. *Dentin bond strength and marginal adaptation: direct composite resins vs ceramic inlays.* *Oper Dent* 1999; 24: 147-55.
- Freedman G, Goldstep F. *Fifth generation bonding systems: state of the art in adhesive dentistry.* *J Can Dent Assoc* 1997 Jun; 63 (6): 439-43.
- Frencken Jo E. *The ART approach using glass-ionomers in relation to global oral health care.* *Dental Materials* 2010; 26: 1-6.
- Hawthorne WS, Smales RJ. *Factors influencing long-term restoration survival in three private dental practices in Adelaide.* *Aust Dent J* 1997; 42: 59-63.
- Hasselrot L. *Tunnel restorations in permanent teeth. A 7 year follow-up study.* *Swed Dent J* 1998, 22:1-7.1.
- Hickel R, Petschelt A, Maier J, Voss A, Sauter M. *Nachuntersuchung von Füllungen mit Cermet-Zement (Ketac-Siver).* *Dtsch Zahnarzt Z* 1998, 43: 851-853.
- Hickel R, Manhart J, Garcia-Godoy F. *Clinical results and new developments of direct posterior restorations.* *Am J Dent* 13 (special issue) 2000 Nov, 41-54.
- Hickel R, Manhart J. *Longevity of restorations in posterior teeth and reasons for failure.* *J Adhesive Dent* 2001, 3: 45-64.
- Hickel R, Dasch W, Janda R, Tyas M, Anusavice K. *New direct restorative materials.* *Int Dent J* 1998, 48: 3-16.
- Hickel R, Heidemann D, Staehle H.J, Minnig P, Wilson N.H.F. *Direct composite restorations Extended use in anterior and posterior situations.* *Clin Oral Invest* 2004; 8: 43-44.
- Hickel R. *Two-year clinical evaluation of direct and indirect composite restorations in posterior teeth.* *J Prosthet Dent* 1999; 82: 391-7.
- Hitmi L, Attal JP, Degrange M. *Influence of the time-point of salivary contamination on dentin shear bond strength of 3 dentin adhesive systems.* *J Adhes Dent* 1999; 1(3): 219-32.
- Huth K, Selbertinger S, Kunzelmann KH, Hickel R. *Compomers for class I/II restorations – Results after 6 months (abstract 1439)* *J Dent Res* 1999, 78 (special issue).
- Jokstad A, Mjor IA, Nilner K, Kaping S. *Clinical performance of three anterior restorative materials over 10 years.* *Quintessence Int* 1994; 25: 101-108.
- Kanca J. *One step bond strength to enamel and dentin.* *Am J Dent* 1997; 10: 5-8.
- Koczarski MJ. *Utilization of ceromer inlays/onlays for replacement of amalgam restorations.* *Pract Periodontics Aesthet Dent* 1998; 10: 405-12.
- Kramer N, Kunzelmann KH, Mumesohn M, Pelka M, Petschelt A. *Langzeit Erfahrungen mit Cermet Zementfüllungen in Klasse I/II-Kavitäten.* *Dtsch Zahnarzt Z* 1994, 49: 905-909.

- Kreulen CM, Creugers NH, Meijering AC. Meta-analysis of anterior veneer restorations in clinical studies. *J Dent* 1998; 26: 345-53.
- Lacy AM. Application of composite resin for single-appointment anterior and posterior diastema closure. *Pract Periodontics Aesthet Dent* 1998; 10: 279-286.
- Leinfelder KF. Current status of dentin adhesive systems. *Alpha Omega* 1998; 9: 17-22.
- Liberman R, Ben-Amar A, Herteanu L, Judes H. Marginal seal of composite inlays using different polymerization techniques. *J Oral Rehabil* 1997; 24: 26-9.
- Liberman R, Judes H, Cohen E, Eli I. Restoration of posterior pulpless teeth: amalgam overlay versus cast gold onlay restoration. *J Prosthet Dent* 1987; 57: 540-543.
- Liebenberg WH. Direct-indirect resin restoration: a case report of acceptable compromise. *J Can Dent Assoc* 1997; 63: 265-72.
- Lygidakis NA, Oulis KI, Christodoulidis A. Evaluation of fissure sealants retention following four different isolation and surface preparation techniques: four years clinical trial. *J Clin Pediatr Dent* 1994 Fall; 19 (1): 23-5.
- Manhart J, Hickel R. Klinische Studie zum Einsatz eines All-in-one-Adhäsivs. Erste Ergebnisse nach 6 Monaten. *Quintessenz* 1999, 50: 1277-1288.
- Manhart J, Hickel R. Longevity of restorations – Chapter 16 pag.258 in: *Advances in Dentistry Volume 2: Challenges of the future*. Quintessence Publishing; 2001.
- Mair LH. Ten-year clinical assessment of three posterior resin composites and two amalgams. *Quintessence Int* 1998; 29: 483-490.
- Martin JA, Bader JD. Five-year treatment outcomes for teeth with large amalgams and crowns. *Oper Dent* 1997; 22: 72-8.
- McKinlay Daniel, Annie Zhang, Mary A. Tavares and Sonja David C. Bellinger, Felicia Trachtenberg, David. Amalgam Trial Function: The New England Children's to Dental Amalgam and Neuropsychological A Dose-Effect Analysis of Children's Exposure. *J Am Dent Assoc* 2007;138;1210-1216.
- McLaren EA, Rifkin R, Devaud V. Considerations in the use of polymer and fiber-based indirect restorative materials. *Pract Periodontics Aesthet Dent* 1999; 11: 423-32.
- Mjör IA, Jokstad A, Quist V. Longevity of posterior restorations. *Int Dent J* 1990, 40: 11-17.
- Mjör IA. Problems and benefits associated with restorative materials: side effect and long-term cost. *Adv Dent Res* 1992, 6: 7-16.
- Mjör IA, Jokstad, A. Five-year study of Class II restorations in permanent teeth using amalgam, glass polyalkenoate (ionomer) cement and resin-based composite materials. *J Dent* 1993, 21: 338-343.
- Newman SM. Amalgam alternatives: what can compete? *J Am Dent Assoc* 1991; 122: 67-71.
- Nicolaisen S, von der Fehr FR, Lunder N, Thomsen I. Performance of tunnel restoration at 3-6 years. *J Dent* 2000, 28: 383-387.
- Nordbo H, Lyngstadaas SP. The clinical performance of two groups of functioning class-II cast gold inlays. *Acta Odontol Scand* 1992; 50: 189-192.
- Pashley DH, Carvalho RM. Dentine permeability and dentine adhesion. *J Dent* 1997; 25: 355-372.
- Portalier L. Composite smile designs: the key to dental artistry. *Curr Opin Cosmet Dent* 1997; 4: 81-85.
- Peumans M, Van Meerbeek B, Lambrechts P, Vanherle G. The 5-year clinical performance of direct composite additions to correct tooth form and position. II. Marginal qualities. *Clin Oral Investig* 1997; 1: 19-26.

- Plasmans PJ, Creugers NH, Mulder J. Long-term survival of extensive amalgam restorations. *J Dent Res* 1998; 77: 453-60.
- Powers JM, Farah JW. Compomers. *The Dental Advisor* 15: 1-5, 1998.
- Prati C. In vitro and in vivo adhesion in operative dentistry: a review and evaluation. *Pract Periodontics Aesthet Dent* 1998; 10: 319-327.
- Qvist V. & Strom C. 11-Year assessment of class-III resin restorations completed with two restorative procedures. *Acta Odontologica Scandinavica* 1993; 51: 253-262.
- Qvist V, Laurberg L, Poulsen A, Teglers PT. Longevity and cariostatic effects of everyday conventional glass-ionomer and amalgam restorations in primary teeth: three-year results. *J Dent Res* 1997; 76: 1387-96.
- Raskin A, Michotte-Theall B, Vreven J, Wilson NH. Clinical evaluation of a posterior composite 10-year report. *J Dent* 1999; 27: 13-9.
- Rees JS, Jacobsen PH. The restoration of posterior teeth with composite resin. 2: Indirect-placement composite. *Dent Update* 1997; 24: 25-30.
- Roulet JF. Longevity of glass ceramic inlays and amalgam-results up to 6 years. *Clin Oral Investig* 1997; 8: 40-46.
- Smales RJ, Hawthorne WS. Long-term survival and cost-effectiveness of five dental restorative materials used in various classes of cavity preparations. *Int Dent J* 1996; 46: 126-30.
- Scheibenbogen-Fuchsbrunner A, Manhart J, Kremers L, Kunzelmann KH. Langzeit Erfahrung mit Cermet-Zementfullungen in KlasseI/II Kavitäten. *Dtsch Zahnärztl Z* 49:905-909; 1994.
- Shannon AJ. Clinical guidelines for indirect resin restorations. *Can Dent Assoc* 1997; 63 (6): 432-7.
- Shannon A. Indirect posterior restorations: steps to clinical success. *Curr Opin Cosmet Dent* 1997; 4: 40-4.
- Smales RJ. Effect of rubber dam isolation on restoration deterioration. *Am J Dent* 1992; 5: 277-279.
- Smales RJ, Webster DA. Restoration deterioration related to later failure. *Operative Dentistry* 1993; 18: 130-137.
- Strassler HE. Isolation of the field more important than ever. *MSDA J* 1996 Fall; 39 (3): 119-21.
- Stratis S, Bryant RW. The influence of modified cavity design and finishing techniques on the clinical performance of amalgam restorations: a 2-year clinical study. *J Oral Rehabil* 1998 Apr; 25: 269-278.
- Swift EJ Jr. Bonding systems for restorative materials-a comprehensive review. *Pediatr Dent* 1998; 20: 80-84.
- Timothy A, DeRouen; Michael D. Martin; Brian G. Leroux; et al.. A Randomized Clinical Trial Neurobehavioral Effects of Dental Amalgam in Children *JAMA*. 2006; 295(15):1784-1792.
- Tobi H, Kreulen CM, Gruythuysen RJ, van Amerongen WE. The analysis of restoration survival data in split-mouth designs. *J Dent* 1998; 26: 293-298.
- Tucker RV. Gold restorations of the distal aspect of cuspid teeth. *Signature* 1996; Winter: 4-9.
- van der Merwe WJ. Clinical evaluation of four dental amalgams over a three year period. *J Dent Assoc S Afr* 1993; 48: 329-332.
- Van Meerbeek B, Vanherle G, Lambrechts P, Braem M. Dentin- and enamelbonding agents. *Curr Opin Dent* 1992; 2: 117-127.
- Wendt SL Jr, Ziemiecki TL, Leinfelder KF. Proximal wear rates by tooth position of resin composite restorations. *J Dent* 1996; 24: 33-9.
- Wassell RW, Walls AW, McCabe JF. Direct composite inlays versus conventional composite restorations: three-year clinical results. *Br Dent J* 1995; 179: 343-349.

## **Ricostruzione pre-protetica del dente trattato endodonticamente**

Il restauro pre-protetico può essere eseguito con amalgama, con o senza ancoraggio, ritenuta da un perno canalare prefabbricato; con resina composita e un perno in resina e fibre di vetro cementato adesivamente con cemento resinoso auto polimerizzabile; con un perno moncone fuso.

La metodica adesiva sembra garantire, oltretutto un legame chimico-meccanico con la dentina, una maggiore conservazione della stessa.

Il perno non deve essere considerato un rinforzo del dente quanto un supporto per il materiale da ricostruzione.

L'utilizzo del perno è necessario quando l'altezza della camera pulpare è ridotta (nei molari) o quando residuano meno di tre pareti a livello coronale (premolari ed anteriori).

La successiva preparazione protetica dovrebbe seguire il principio della conservazione di dentina a livello cervicale: sembra, infatti, che una zona di abbraccio dentinale coronale (cerchiaggio cervicale) incrementi significativamente la probabilità di sopravvivenza di questi elementi dentari .

Nei casi in cui non sia possibile eseguire un cerchiaggio cervicale è probabilmente consigliabile ricorrere ad un intervento parodontale di allungamento di corona clinica e/o, laddove indicato, da una estrusione ortodontica.

### **Bibliografia**

*Assif D, Oren E, Marshk BL. Photoelastic analysis of stress transfer in endodontically treated teeth to the supporting structure using different restorative technique. J Prosthet Dent 1989; 61: 535-543.*

*Hansen EK, Asmussen E, Christiansen NC. In vivo fractures of endodontically treated posterior teeth restored with amalgam. Endod Dent Traum 1990; 6: 49-55.*

*Helfer AR, Melnik S, Schilder H. Determination of the moisture content of vital and pulpless teeth. Oral Surg 1972; 34: 661-9.*

*Mentink AGB, Creugers N. Five year report of a clinical trial on post and core restorations. JADR 1995; 74: 187-92.*

*Randow K, Glantz PO. On cantilever loading of vital and non vital teeth. An experimental clinical study. Acta Odontol Scand 1986; 44: 271.*

*Sorensen JA, Engelman MJ. Ferrule design and fracture resistance of endodontically treated teeth. J Prosthet Dent 1990; 63: 529-536.*

*Sornkul E. Strength of root before and after endodontic treatment and restoration. J Endod 1992; 18 (9): 440-44.*

Tutti i restauri, di qualsiasi materiale siano fatti, vanno rifiniti e lucidati.

La rifinitura e la lucidatura si eseguono con strumenti e frese ad azione di taglio decrescente.

Una superficie liscia e levigata è meno ritentiva per la placca batterica e contribuisce all'ottenimento di un buon adattamento marginale.

## **Bibliografia**

Briand DE. *Les composite d'obturation - étude expérimentale de la finition des surfaces par abrasion. Actualités Odonto-Stomatologiques* 1990; 172: 619-649.

Herrgott A N, Ziemiecki T L, Dennison J B. *An evaluation of different composite resin systems finished with various abrasives. JADA* 1989; 119: 729-732.

Hondrum SO, Fernandèz R. *Contouring, finishing and polishing class 5 restorative materials. Oper Dent* 1997; 22: 30-36.

Krejci I, Lutz F. *Kompositfüllungen - das IXI des Ausarbeiten. Schweiz Monatsschr Zahnmed* 1984; 94: 1015-1028.

Lutz F, Setcos JC, Phillips RW. *New finishing instruments for composite resins. JADA* 1983; 107: 575-580.

O'Brien W J, Johnston W M, Fanian F, Lambert S. *The surface roughness and gloss of composites. J Dent Res* 1984; 63: 685-688.

Schmid O, Krejci I, Lutz F. *Ausarbeitung von adhäsiven zahnfarbenen Inlays aus Komposit und Keramik. Schweiz Monatsschr Zahnmed* 1991; 101: 177-184.

Una volta terminato il percorso terapeutico conservativo, al paziente va consigliato un programma di mantenimento che preveda visite di controllo, sedute di igiene orale professionale con l'eventuale applicazione topica di fluoruri. La presenza incontrollata di placca batterica, ovviamente, aumenta il rischio di carie secondaria per qualunque restauro. La collaborazione del paziente è, quindi, discriminante positiva per il successo nel tempo della terapia conservativa.

## **Bibliografia**

Axelsson P, Lindhe J. *Effect of controlled oral hygiene procedures on caries and periodontal disease in adults. J Clin Period* 1978; 5: 133-151.

Axelsson P, Lindhe J. *Effect of controlled oral hygiene procedures on caries and periodontal disease in adults. Results after 6 years. J Clin Period* 1981; 8: 239-248.

Axelsson P, Lindhe J, Nyström M. *On the prevention of caries and periodontal disease. Results of a 15-year longitudinal study in adults. J Clin Period* 1991; 18: 182-189.

Marthaler T M. *Zahnkaries und Zahnverlust bis zum Jahre 2008: Prognosen für die 25- bis 65jährigen Erwachsenen. Schweiz Monatsschr Zahnmed* 1993; 103: 1476-1477.

**- L'inserzione e la manipolazione corretta del materiale rappresentano un punto critico nell'esecuzione di qualunque restauro.**

**- Il restauro non deve interferire con le dinamiche occlusali.**

- **I margini cervicali devono essere contornati in modo da non irritare i tessuti parodontali.**
- **Un restauro dalla superficie liscia e levigata è meno ritentivo per la placca batterica. Ciò riduce il rischio di recidive cariose e di infiammazione dei tessuti marginali.**
- **Un controllo periodico ed eventuale rilucidatura dei restauri contribuisce ad una maggiore durata degli stessi.**

## **ENDODONZIA**



L'endodonzia è la branca dell'odontostomatologia che tratta della morfologia, fisiologia e patologia della polpa dentale e dei tessuti di sostegno periradicolari dell'elemento dentale.

L'area di azione della disciplina endodontica, a titolo indicativo ma non limitativo, comprende:

- la diagnosi del dolore oro-facciale di origine odontogena, sia esso pulpare e/o periradicolare;
- la terapia delle affezioni patologiche della polpa vitale;
- il trattamento non chirurgico di eradicazione della polpa dei sistemi canalari e l'otturazione ermetica corono-radicolare di tali sistemi;
- l'asportazione selettiva chirurgica dei tessuti pulpo-dentinali malati e le procedure di riparazione ad essa collegate;
- il re-impianto dei denti avulsi in modo traumatico;
- il trattamento chirurgico delle patologie settiche acute e/o croniche dei tessuti periradicolari attraverso l'amputazione della parte radicolare apicale (apicectomia) seguita o meno dall'otturazione retrograda del canale radicolare residuo;
- le procedure per produrre uno sbiancamento intracoronale della dentina e dello smalto;
- il trattamento dei denti precedentemente sottoposti a trattamento endodontico attraverso metodiche ricostruttive idonee;
- le procedure di trattamento connesse alle ricostruzioni coronali mediante perni e/o monconi con interessamento dello spazio del/dei canale/i radicolare/i;
- il ritrattamento dei denti precedentemente sottoposti a trattamento endodontico non giunto a buon fine.

L'esame del cavo orale e degli elementi dentali per motivi legati a patologie di origine endodontica ha molte delle caratteristiche comuni ad altre procedure diagnostiche delle patologie del cavo orale e degli elementi dentali.

L'anamnesi medica è importante ma lo è ancor di più quella odontoiatrica che può fornire, attraverso la descrizione dei principali disturbi accusati dal paziente, già un quadro sufficientemente chiaro della tipologia di affezione per cui il paziente è giunto all'osservazione dell'odontostomatologo.

L'esame clinico intra-orale condotto secondo la semeiotica classica medica, ovvero attraverso l'apprezzamento delle obiettività (osservazione, palpazione, percussione), è volto, oltre all'osservazione della problematica prettamente endodontica, alla verifica del livello di igiene orale, delle condizioni della mucosa orale, della situazione parodontale, dell'eventuale presenza di tumefazioni, fistole o altre lesioni. Importante è la conta degli elementi dentari presenti e la loro condizione, la quantità e la condizione dei lavori di restauro, ove presenti.

L'esame clinico intra-orale dovrà essere associato ad indagini diagnostiche. Nello specifico, in endodonzia, possono essere utilizzati: test di mobilità, sondaggio parodontale, analisi occlusale, verifica di eventuali linee di microfrattura dentarie, test di vitalità termici e/o elettronici, trans-illuminazione, esami radiografici periapicali (generalmente usando la tecnica parallela). A tal proposito, le radiografie possono richiedere l'utilizzo di più di un'angolazione e, a volte, si rende necessario, per avere un quadro diagnostico più preciso, completare l'indagine con radiografie bitewing e/o occlusali. In taluni casi, il paziente può essere richiamato, ad intervalli periodici, per ripetere e confrontare alcuni accertamenti diagnostici e per fare una diagnosi accurata sull'insorgenza, progressione o arresto di un determinato processo patologico. A volte, è consigliabile richiedere al paziente le radiografie eseguite precedentemente, eventualmente da parte di altri specialisti, per avere una più chiara comprensione dello stato di avanzamento di una condizione specifica.

In altri casi, si richiede un'attenta valutazione dei tessuti parodontali, come pure esami di tipo microbiologico per valutare le patologie più refrattarie a determinate terapie.

L'esame del paziente deve essere anche extra orale e può essere integrato con esami clinici e/o di laboratorio. Durante l'esame extra orale, l'operatore deve evidenziare eventuali asimmetrie, l'eventuale presenza ed estensione di tumefazioni della testa e del collo, eventuali linfadenopatie e l'eventuale presenza di disfunzioni dell'articolazione temporo-mandibolare.

**- Il trattamento endodontico va eseguito sugli elementi dentari permanenti che sono funzionalmente od esteticamente importanti e hanno prognosi ragionevole.**

**- Per una corretta diagnosi è necessario, oltre l'anamnesi, un attento esame clinico intra ed extra orale, integrato da diagnostica strumentale.**

**- Nella fase diagnostica è importante l'utilizzo di esami strumentali quali radiografie e le prove di vitalità.**

### **Indicazioni per il trattamento endodontico**

1. denti permanenti in pulpite irreversibile
2. denti permanenti con polpa necrotica con o senza tracce evidenti di patologie periradicolari
3. denti permanenti caratterizzati da una polpa che potrebbe essere compromessa durante l'intervento (es. denti utilizzati come pilastri protesici, mal posizione dei denti, inserimento di un perno, rizectomia, rizotomia)
4. denti permanenti caratterizzati da una polpa che sarebbe compromessa in seguito a interventi successivi
5. denti permanenti avulsi o lussati in seguito a traumi
6. denti permanenti con riassorbimenti interni
7. denti permanenti incrinati o fratturati, con interessamento della polpa (con o senza sintomi clinici), per i quali è ragionevolmente prevista la conservazione di condizioni di salute parodontale soddisfacenti
8. denti permanenti caratterizzati da ipersensibilità dentinale resistente alle normali procedure di trattamento

## Controindicazioni al trattamento endodontico

1. denti permanenti che non possono essere utilizzati funzionalmente né restaurati, salvo per uso momentaneo
2. denti permanenti con insufficiente sostegno parodontale, salvo per uso momentaneo

### Bibliografia

Abbott PV, Salgado JC. Strategies for the endodontic management of concurrent endodontic and periodontal diseases. *Aust Dent J.* 2009 Sep;54 Suppl 1:S70-85.

Abbott PV, Yu C. A clinical classification of the status of the pulp and the root canal system. *Aust Dent J.* 2007 Mar;52(1 Suppl):S17-31.

Abou-Rass M. The stressed pulp condition: an endodontic-restorative diagnostic concept. *J Prosthet Dent.* 1982 Sep;48(3):264-7.

American Academy of Pediatric Dentistry Council on Clinical Affairs. Guideline on appropriate use of local anesthesia for pediatric dental patients. *Pediatr Dent.* 2005-2006;27(7 Suppl):101-6.

Badino M, Testori T, Castagnola M. Interpretazioni radiografiche di lesioni ossee eseguite sperimentalmente su mandibola umana. *G It Endo* 1991; 3: 79-85.

Bender IB, Seltzer S. Roentgenographic and direct observation of experimental lesions in bone. *I.J Am Dent Assoc* 1961;61:152-60.

Bender IB. Pulpal pain diagnosis-A review. *J.Endod* 2000;26:175-9.

Bhaskar SN. Bone lesions of endodontic origin. *Dent.Clin. North Am.*, 1967, p.521.

Castellucci A. *Endodonzia*. Edizioni Odontoiatriche il Tridente, Prato, 1993.

Cianconi I., *Lo Piccolo MA*. Radiologia Odontostomatologica; 2007, Edizioni CIC.

Cotton TP, Geisler TM, Holden DT, Schwartz SA, Schindler WG. Endodontic applications of cone-beam volumetric tomography. *J Endod.* 2007 Sep;33(9):1121-32.

Dower JS Jr, Barniv ZM. Periodontal ligament injection: review and recommended technique. *Gen Dent.* 2004 Nov-Dec;52(6):537-42; quiz 543, 527-8.

Endo T, Gabka J, Taubenheim L. Intraligamentary anesthesia: benefits and limitations. *Quintessence Int.* 2008 Jan 1;39(1):e15-25.

Estrela C, Bueno MR, Leles CR, Azevedo B, Azevedo JR.. Accuracy of cone beam computed tomography and panoramic and periapical radiography for detection of apical periodontitis. *J Endod.* 2008 Mar;34(3):273-9.

Gagliani M, Gorni F & Figini L. Diagnostica e piano di trattamento. *Il Dentista Moderno*, 2007, 4, 60-76.

Glick DH. The interpretation of pain of dental origin. *Dent Clin North Am.* 1967 Nov:535-48.

Henry MA & KM Hargreaves. Peripheral Mechanisms of Odontogenic Pain. 2007 *Dent. Clin. North Am.*, 51, 19-44.

Huunonen S, Kvist T, Gröndahl K, Molander A. Diagnostic value of computed tomography in re-treatment of root fillings in maxillary molars. *Int Endod J.* 2006 Oct;39(10):827-33.

Ianiro SR, Jeansonne BG, McNeal SF, Eleazer PD. The effect of preoperative acetaminophen or a combination of acetaminophen and Ibuprofen on the success of inferior alveolar nerve block for teeth with irreversible pulpitis. *J Endod.* 2007 Jan;33(1):11-4.

- Ingle JJ. *Endodontics, 3rd ed. Lea & Febiger, Philadelphia, 1985* J Endod. 2009 Jul;35(7):925-9.
- JOE Editorial Board. *Pulpal and periradicular diagnosis: an online study guide. J Endod. 2008 May;34(5 Suppl):e45-52.*
- Kahler W. *The cracked tooth conundrum: terminology, classification, diagnosis, and management. Am J Dent. 2008 Oct;21(5):275-82.*
- Krell KV, Rivera EM. *A six year evaluation of cracked teeth diagnosed with reversible pulpitis: treatment and prognosis. J Endod. 2007 Dec;33(12):1405-7.*
- L.H Berman & GR Hartwell. *Diagnosis.Ch.1, pag 2-39 in Pathway of the Pulp 9 th Ed. S. Cohen & K.M. Hargreaves, 2006, Mosby Elsevier, St Louis Missouri USA.*
- Langeland K. *The histopathologic basis in endodontic treatment. Dent Clin North Am. 1967 Nov:491-520.*
- Lin J, Chandler NP. *Electric pulp testing: a review. Int Endod J. 2008 May;41(5):365-74.*
- Lindemann M, Reader A, Nusstein J, Drum M, Beck M. *Effect of sublingual triazolam on the success of inferior alveolar nerve block in patients with irreversible pulpitis. J Endod. 2008 Oct;34(10):1167-70.*
- Lofthag-Hansen S, Huumonen S, Gröndahl K, Gröndahl HG. *Limited cone-beam CT and intraoral radiography for the diagnosis of periapical pathology. Oral Surg Oral Med Oral Pathol Oral Radiol Endod. 2007 Jan;103(1):114-9.*
- Low KM, Dula K, Bürgin W, von Arx T. *Comparison of periapical radiography and limited cone-beam tomography in posterior maxillary teeth referred for apical surgery. J Endod. 2008 May;34(5):557-62.*
- Lucio Daniele. *La diagnosi della vitalità pulpare. G It Endo 2007; 4: 196-207.*
- Meechan JG. *Supplementary routes to local anaesthesia. Int Endod J. 2002 Nov;35(11):885-96.*
- Modaresi J, Dianat O, Mozayeni MA. *The efficacy comparison of ibuprofen, acetaminophen-codeine, and placebo premedication therapy on the depth of anesthesia during treatment of inflamed teeth. Oral Surg Oral Med Oral Pathol Oral Radiol Endod. 2006 Sep;102(3):399-403.*
- Murray CA, Saunders WP. *Root canal treatment and general health: a review of the literature. Int Endod J. 2000 Jan;33(1):1-18.*
- Nair MK, Nair UP. *Digital and advanced imaging in endodontics: a review. J Endod. 2007 Jan;33(1):1-6.*
- Nair PN. *On the causes of persistent apical periodontitis: a review. Int Endod J. 2006 Apr;39(4):249-81.*
- Nair PN. *Pathogenesis of apical periodontitis and the causes of endodontic failures. Crit Rev Oral Biol Med. 2004 Nov 1;15(6):348-81.*
- Nusstein JM, Beck M. *Comparison of preoperative pain and medication use in emergency patients presenting with irreversible pulpitis or teeth with necrotic pulps. Oral Surg Oral Med Oral Pathol Oral Radiol Endod. 2003 Aug;96(2):207-14.*
- Pongione G. *Mantenimento della vitalità pulpare nel recupero del dente incrinato: caso clinico 2006, G It Endo, 1 (20), 54-56.*
- Potocnik I, Bajrović F. *Failure of inferior alveolar nerve block in endodontics. Endod Dent Traumatol. 1999 Dec;15(6):247-51.*
- Rimondini L. *Controllo radiografico in endodonzia. Dental Cadmos 1990; 19: 46-52.*
- Saxen MA, Newton CW. *Anesthesia for endodontic practice. Dent Clin North Am. 1999 Apr;43(2):247-61, vi.*
- Seltzer S, Bender IB, Ziontz M. *The dynamics of pulp inflammation: correlation between diagnostic data and actual histologic findings in the pulp. Oral Surg 1963;16:846.*

Shemesh H, van Soest G, Wu MK, Wesselink PR.. *Diagnosis of vertical root fractures with optical coherence tomography. J Endod.* 2008 Jun;34(6):739-42.

Sherman MG, Flax M, Namerow K, Murray PE. *Anesthetic efficacy of the Gow-Gates injection and maxillary infiltration with articaine and lidocaine for irreversible pulpitis. J Endod.* 2008 Jun;34(6):656-9.

Sigurdsson A. *Pulpal diagnosis 2003, Endodontic Topics, Vol 5, 12-25.*

Smulson, M.H. *Classification and diagnosis of pulp pathosis. Dent. Clin. North Am.* 1984 28(4):699-723,

Soğur E, Baksi BG, Gröndahl HG. *Imaging of root canal fillings: a comparison of subjective image quality between limited cone-beam CT, storage phosphor and film radiography. Int Endod J.* 2007 Mar;40(3):179-85.

T.R. Pitt Ford. "The dental pulp" in *Harty's Endodontics in clinical practice Edited by T.R. Pitt Ford, Wright Ed, 2004, Londra, 37-49.*

Tamse A, Kaffe I, Lustig J, Ganor Y, Fuss Z. *Radiographic features of vertically fractured endodontically treated mesial roots of mandibular molars. Oral Surg Oral Med Oral Pathol Oral Radiol Endod.* 2006 Jun;101(6):797-802.

Tamse A. *L'eziologia, la diagnosi e le caratteristiche radiografiche di fratture radicolari verticali. G It Endo* 1995; 1: 10-18.

Testori T, Badino M, Castagnola M. *Rassegna della letteratura internazionale sull'eziologia delle fratture verticali di radice. G It Endo* 1990;IV 3:44-47.

Testori T, Badino M, Castagnola M. *Vertical root fractures in endodontically treated teeth: a clinical survey of 36 cases. J Endodon* 1993;19:87-90.

Testori T, Barengi A, Castagnola M, Badino M, Ferrari M. *La diagnosi clinica di frattura verticale di radice. G It Endo* 1992;4:194-199.

Torabinejad, M., Walton, R.E., Olgive, A.L. *Periapical pathosis. In Ingle J.I. Endodontics. 3<sup>rd</sup> ed., Lea & Febiger, Philadelphia, 1985.*

Trucchi O. *Roentgen diagnostica stomatologica. Edizioni PEM, Roma, 1996.*

Tyndall DA, Rathore S. *Cone-beam CT diagnostic applications: caries, periodontal bone assessment, and endodontic applications. Dent Clin North Am.* 2008 Oct;52(4):825-41.

Weisleder R, Yamauchi S, Caplan DJ, Trope M, Teixeira FB. *The validity of pulp testing: a clinical study. J Am Dent Assoc.* 2009 Aug;140(8):1013-7.

Zadik Y, Sandler V, Bechor R, Salehrabi R. *Analysis of factors related to extraction of endodontically treated teeth. Oral Surg Oral Med Oral Pathol Oral Radiol Endod.* 2008 Nov;106(5):e31-5.

## **Trattamento endodontico convenzionale dei denti permanenti**

In presenza di indicazioni per il trattamento endodontico di denti permanenti, la terapia canalare convenzionale prevede una serie di passaggi tecnici che vanno dalla preparazione della cavità di accesso alla sagomatura e detersione/disinfezione biomeccanica del sistema canalare. Queste procedure sono seguite dal riempimento canalare con idoneo materiale non riassorbibile e dalla ricostruzione dell'elemento dentario.

- **E' consigliata una radiografia preoperatoria dell'elemento dentario interessato che permette la visione integrale della radice e almeno 2-3 mm di regione periapicale.**

- **Il trattamento anestesilogico dovrà essere valutato a seconda dei casi e delle necessità, essendo questo particolarmente importante per il “comfort” del paziente e dell’operatore. Ove ritenuto necessario ed opportuno, è possibile associare una pre-medicazione farmacologia, per via orale, alle consuete procedure di analgesia per mezzo di blocchi plessici o di branca effettuate con anestetici locali.**
- **Nei denti da trattare endodonticamente, tutte le lesioni cariose e i restauri infiltrati devono essere rimossi e, se necessario, dovrà essere eseguito un restauro pre-endodontico; il livello di occlusione deve essere adeguato sì da proteggere il dente dal rischio di frattura.**
- **Tutte le procedure di trattamento endodontico devono essere effettuate con tecniche asettiche e con adeguato isolamento del campo operatorio al fine di prevenire la contaminazione salivare e batterica dell’elemento dentario in trattamento.**

La preparazione della cavità di accesso ha come obiettivo l’eliminazione del tetto della camera pulpare in modo che questa possa essere adeguatamente detersa, offrire una buona visibilità degli orifizi canalari, eliminare le interferenze primarie, offrire una ritenzione sufficiente per l’otturazione temporanea.

Una volta individuati gli imbocchi radicolari, è norma determinare la “lunghezza di lavoro” strumentando il canale fino a portarsi il più vicino possibile al termine dell’endodonto. Metodologie utilizzabili per la determinazione della lunghezza di lavoro sono quelle che prevedono l’uso di rilevatori elettronici dell’apice e/o di esami radiografici eseguiti con l’uso di centratori.

Si procede, quindi, alla preparazione del canale radicolare. Premesso che la devitalizzazione o l’eliminazione della polpa non deve essere effettuata chimicamente con materiali che contengano componenti tossici, gli obiettivi della preparazione canalare sono: rimuovere il tessuto pulpare rimanente; alesare il canale fino a ottenere una sagomatura tronco-conica in direzione corono-apicale, mantenendo per quanto possibile il disegno anatomico originario del canale; rimuovere i detriti; ridurre o eliminare la carica batterica.

L’uso di sistemi di ingrandimento e/o di fonti di illuminazione particolari può facilitare alcune fasi di lavoro.

La preparazione del canale è imprescindibile senza adeguata irrigazione dello stesso. Gli obiettivi dell’irrigazione sono: l’eliminazione dei residui organici, la riduzione della carica batterica, la lubrificazione dei canali durante la strumentazione, l’eliminazione dei detriti organici e inorganici prodotti dalla lavorazione.

Talvolta, possono essere utilizzate medicazioni intermedie per prevenire la crescita e la moltiplicazione di microrganismi nel sistema canalare, nel periodo tra due sedute terapeutiche successive.

La preparazione del canale radicolare è seguita dal riempimento canalare che ha i seguenti obiettivi: riempire in maniera ermetica e stabile nel tempo l'intero sistema canalare per impedire il passaggio di fluidi tissutali e di microrganismi e mantenere lo status quo biologico ottenuto al termine della sagomatura e detersione canalare. A otturazione completata, la qualità del riempimento deve essere controllata con una radiografia. Questa deve mostrare l'apice radicolare, preferibilmente con almeno 2-3 mm della regione periapicale chiaramente visibili.

- **L'eliminazione della polpa non deve essere effettuata chimicamente con materiali che contengono componenti tossici.**
  
- **La preparazione biomeccanica dei canali ed il loro successivo riempimento prevede il rispetto scrupoloso di passaggi operativi specifici per ciascuna tecnica scelta dall'operatore.**
  
- **L'uso di sistemi di ingrandimento e/o di fonti di illuminazione particolari può facilitare alcune fasi di lavoro.**
  
- **Compatibilmente con la collaborazione del paziente, il risultato del trattamento dovrebbe essere controllato periodicamente e le relative valutazioni riportate nella documentazione clinica.**

### **Bibliografia**

*Abbott PV, Salgado JC. Strategies for the endodontic management of concurrent endodontic and periodontal diseases. Aust Dent J. 2009 Sep;54 Suppl 1:S70-85. 1: Hamilton RS, Gutmann JL. Endodontic-orthodontic relationships: a review of integrated treatment planning challenges. Int Endod J. 1999 Sep;32(5):343-60.*

*Alhadainy HA. Root perforations. A review of literature. Oral Surg Oral Med Oral Pathol. 1994 Sep;78(3):368-74.*

*Athanassiadis B, Abbott PV, Walsh LJ. The use of calcium hydroxide, antibiotics and biocides as antimicrobial medicaments in endodontics. Aust Dent J. 2007 Mar;52(1 Suppl):S64-82.*

*Baumgartner JC. Microbiologic and pathologic aspects of endodontics. Curr Opin Dent 1991;1:737 (r. II).*

*Bergenholtz G, Lekholm U, Milthorpe R, Heden G, Odesjo B, Engstrom B. Retreatment of endodontic fillings. Scand J Dent Res 1979;87:217 (r.II).*

*Binnie WH, Rowe AH. A histological study of the periapical tissues of incompletely formed pulpless teeth  
Bird DC, Chambers D, Peters OA. Usage parameters of nickel-titanium rotary instruments: a survey of endodontists in the United States. J Endod. 2009 Sep;35(9):1193-7.*

- Bonaccorso A, Cantatore G, Condorelli GG, Schöfer E, Tripi TR. Shaping ability of four nickel-titanium rotary instruments in simulated S-shaped canals. *J Endod.* 2009 Jun;35(6):883-6. Epub 2009 Apr 22.
- Brito PR, Souza LC, Machado de Oliveira JC, Alves FR, De-Deus G, Lopes HP, Siqueira JF Jr. Comparison of the effectiveness of three irrigation techniques in reducing intracanal *Enterococcus faecalis* populations: an in vitro study. *J Endod.* 2009 Oct;35(10):1422-7.
- Camara AC, de Albuquerque MM, Aguiar CM, de Barros Correia AC. In vitro antimicrobial activity of 0.5%, 1%, and 2.5% sodium hypochlorite in root canals instrumented with the ProTaper Universal system. *Oral Surg Oral Med Oral Pathol Oral Radiol Endod.* 2009 Aug;108(2):e55-61.
- Cheung GS, Liu CS. A retrospective study of endodontic treatment outcome between nickel-titanium rotary and stainless steel hand filing techniques. *J Endod.* 2009 Jul;35(7):938-43. 10: Mohammadi Z. In vitro evaluation of apical extrusion of bacteria following use of new rotary instrumentation system. *N Y State Dent J.* 2009 Apr;75(3):28-30.
- Cvek M. Treatment of non-vital permanent incisors with calcium hydroxide. *Odontol Revy* 1972;23:27 (r.I).
- Del Fabbro M, Taschieri S, Lodi G, Banfi G, Weinstein RL. Magnification devices for endodontic therapy. *Cochrane Database Syst Rev.* 2009 Jul8;(3):CD005969.
- England MC, Best E. Noninduced apical closure in immature roots of dogs' teeth. *J Endod* 1977;3:411. (r.I)
- European Society of Endodontology (1994) Consensus report of the European Society of Endodontology on quality guidelines for endodontic treatment. *International Endodontic Journal* 27, 115–24.
- European Society of Endodontology (1998) Guidelines for specialty training in endodontology. *International Endodontic Journal* 31, 67–72.
- European Society of Endodontology (2001) Undergraduate curriculum guidelines for endodontology. *International Endodontic Journal* 34, 574–80.
- Fuss Z, Trope M. Root perforations: classification and treatment choices based on prognostic factors. *Endod Dent Traumatol* 1996;12:255. (r.II).
- Gatley S, Hayes J, Davies C. Requirements, in terms of root canal treatment, of undergraduates in the European Union: an audit of teaching practice. *Br DentJ.* 2009 Aug 22;207(4):165-70.
- Hamilton RS, Gutmann JL. Endodontic-orthodontic relationships: a review of integrated treatment planning challenges. *Int Endod J.* 1999 Sep;32(5):343-60.
- Hervs A, Forner L, Llana C, Zaragoza E. Evaluation of morphological changes produced by orifice opener systems using computerized tomography (CT). *Med Oral Patol Oral Cir Bucal.* 2009 Dec 1;14(12):e674-9.
- Kawashima N, Wadachi R, Suda H, Yeng T, Parashos P. Root canal medicaments. *Int Dent J.* 2009 Feb;59(1):5-11.
- Kütarci A, Akpınar KE, Sumer Z, Er K, Bek B. Apical extrusion of intracanal bacteria following use of various instrumentation techniques. *Int Endod J.* 2008 Dec;41(12):1066-71.
- Lyons WW, Hartwell GR, Stewart JT, Reavley B, Appelstein C, Lafkowitz S. Comparison of coronal bacterial leakage between immediate versus delayed post-space preparation in root canals filled with Resilon/Epiphany. *Int Endod J.* 2009 Mar;42(3):203-7.
- Malkhassian G, Manzur AJ, Legner M, Fillery ED, Manek S, Basrani BR, Friedman S. Antibacterial efficacy of MTAD final rinse and two percent chlorhexidine gel medication in teeth with apical periodontitis: a randomized double-blinded clinical trial. *J Endod.* 2009 Nov;35(11):1483-90.
- Moradi S, Ghoddusi J, Forghani M. Evaluation of dentinal tubule penetration after the use of dentin bonding agent as a root canal sealer. *J Endod.* 2009 Nov;35(11):1563-6.
- OiKeefe EM. Pain in endodontic therapy: preliminary study. *J Endod* 1976;2:315. (r. II).



Ordinola-Zapata R, Bramante CM, Bernardineli N, Graeff MS, Garcia RB, de Moraes IG, Debelian G. A preliminary study of the percentage of sealer penetration in roots obturated with the Thermafil and RealSeal-I obturation techniques in mesial root canals of mandibular molars. *Oral Surg Oral Med Oral Pathol Oral Radiol Endod.* 2009 Dec;108(6):961-8.

Ozawa T, Taha N, Messer HH. A comparison of techniques for obturating oval-shaped root canals. *Dent Mater J.* 2009 May;28(3):290-4.

Paqu F, Ganahl D, Peters OA. Effects of root canal preparation on apical geometry assessed by micro-computed tomography. *J Endod.* 2009 Jul;35(7):1056-9.

Pirani C, Pelliccioni GA, Marchionni S, Montebugnoli L, Piana G, Prati C. Effectiveness of three different retreatment techniques in canals filled with compacted gutta-percha or Thermafil: a scanning electron microscope study. *J Endod.* 2009 Oct;35(10):1433-40.

Schilder H. Cleaning and shaping the root canal. *Dent Clin N Am* 1974;18:269. (r. I).

Seltzer S, Soltanoff W, Smith J. Biologic aspects of endodontics. V. Periapical tissue reactions to root canal instrumentation beyond the apex and root canal fillings short of and beyond the apex. *Oral Surg Oral Med Oral Pathol* 1973;36:725. (r. I).

Siu C, Marshall JG, Baumgartner JC. An in vivo comparison of the Root ZX II, the Apex NRG XFR, and Mini Apex Locator by using rotary nickel-titanium files. *J Endod.* 2009 Jul;35(7):962-5.

Sjogren U, Figdor D, Spangberg L, Sundqvist G. The antimicrobial effect of calcium hydroxide as a short term intracanal dressing. *Int Endod J* 1991;24:119. (r. I).

Spångberg L, Langeland K. Biologic effects of dental materials. I. Toxicity of root canal filling materials on HeLa cells in vitro. *Oral Surg Oral Med Oral Pathol* 1973;35:402. (r. I).

Steiner JC, Dow PR, Cathey GM. Inducing root end closure of non-vital permanent teeth. *J Dent Child* 1968;35:47. (r. I).

Steiner JC, Van Hassel HJ. Experimental root apexification in primates. *Oral Surg Oral Med Oral Pathol* 1971;31:409 (r. I)

Stewart T. Diagnosis and treatment planning are essential prior to commencing endodontic treatment: discuss this statement as it relates to clinical endodontic management. *Aust Endod J.* 2005 Apr;31(1):29-34.

Sundqvist G, Johansson E, Sjogren U. Prevalence of black-pigmented bacteroides species in root canal infections. *J Endod* 1989;15:13. (r. I)

Sundqvist G. Taxonomy, ecology, and pathogenicity of the root canal flora. *Oral Surg Oral Med Oral Pathol* 1994;78:522. (r. II)

Torneck CD, Smith JS, Grindall P. Biologic effects of endodontic procedures on developing incisor teeth. IV. Effect of debridement procedures and calcium hydroxide-camphorated prachlorophenol paste in the treatment of experimentally induced pulp and periapical disease. *Oral Surg Oral Med Oral Pathol* 1973;35:541. (r. I)

Trope M, Tronstad L. Long-term calcium hydroxide treatment of a tooth with iatrogenic root perforation and lateral periodontitis. *Endod Dent Traumatol* 1985;1:35 (r. III)

Tzanetakis GN, Kakavetsos VD, Kontakiotis EG. Impact of smear layer on sealing property of root canal obturation using 3 different techniques and sealers. Part I. *Oral Surg Oral Med Oral Pathol Oral Radiol Endod.* 2009 Oct 27.

Vakalis SV, Whitworth JM, Ellwood RP, Preshaw PM. A pilot study of treatment of periodontal-endodontic lesions. *Int Dent J.* 2005 Oct;55(5):313-8.

Vieira EP, Nakagawa RK, Buono VT, Bahia MG. Torsional behaviour of rotary NiTi ProTaper Universal instruments after multiple clinical use. *Int Endod J.* 2009 Oct;42(10):947-53.

Walton RE. *Current concepts of canal preparation. Dent Clin N Amer* 1992;36:309. (r. IV)

Weine FS, Kelly RF, Lio PJ. *The effect of preparation procedures on original shape and on apical foramen shape. J Endod* 1975;1:225. (r. I)

In caso di esposizione della polpa per carie o a seguito di eventi accidentali (es. traumi), i denti permanenti con radice non completamente formata, possono essere trattati con pulpotomia. Obiettivo di questa tecnica è quello di preservare la polpa radicolare fino a completamento della formazione radicolare, asportando la sola parte coronale del tessuto pulpare vitale. L'utilizzo di materiale bioattivo, nella camera pulpare, consente il mantenimento della vitalità della polpa radicolare.

**- I denti permanenti asintomatici e con apici non completamente formati, a seguito di esposizione della polpa, vanno trattati con pulpotomia.**

### ***Bibliografia***

Alaçam A, Odabaş ME, Tüzüner T, Sillelioğlu H, Baygin O. *Clinical and radiographic outcomes of calcium hydroxide and formocresol pulpotomies performed by dental students. Oral Surg Oral Med Oral Pathol Oral Radiol Endod.* 2009 Nov;108(5):e127-33.

Cvek M, Lundberg M. *Histological appearance of pulps after exposure by a crown fracture, partial pulpotomy, and clinical diagnosis of healing. J Endod* 1983;9:8. (r. II)

Cvek M. *A clinical report on partial pulpotomy and capping with calcium hydroxide in permanent incisors with complicated crown fracture. J Endod* 1978;4:232. (r. I).

Langeland K. *Management of the inflamed pulp associated with deep carious lesion. J Endod* 1981;7:169.(r. I).

Reston EG, de Souza Costa CA. *Scanning electron microscopy evaluation of the hard tissue barrier after pulp capping with calcium hydroxide, mineral trioxide aggregate (MTA) or ProRoot MTA. Aust Endod J.* 2009 Aug;35(2):78-84.PMID: 19703080.

Schroder U, Granath LE. *Early reaction of intact human teeth to calcium hydroxide following experimental pulpotomy and its significance to the development of hard tissue barrier. Odontol Revy* 1971;22:379. (r.I).

Stanley HR, Lundy T. *Dycal Therapy for pulp exposures. Oral Surg Oral Med Oral Pathol* 1972;34:818.(r. II).

Subramaniam P, Konde S, Mathew S, Sugnani S. *Mineral trioxide aggregate as pulp capping agent for primary teeth pulpotomy: 2 year follow up study. J Clin Pediatr Dent.* 2009 Summer;33(4):311-4.PMID: 19725237 with complicated crown fracture. *J Endod* 1978;4:232. (r.I).

In caso di denti permanenti con apici incompleti possono essere utilizzate le procedure di apacificazione e apicogenesi, eseguite unitamente a interventi endodontici non chirurgici. L'apacificazione, indicata in caso di patologia pulpare irreversibile, consente, mediante l'utilizzo di specifici materiali come idrossido di calcio o simili che favoriscono la formazione di una barriera apicale calcificata, la chiusura della parte terminale della radice incompleta.

L'apicogenesi garantisce il completamento della formazione radicolare mediante il mantenimento della vitalità pulpare.

### **Bibliografia**

Bose R, Nummikoski P, Hargreaves K. *A retrospective evaluation of radiographic outcomes in immature teeth with necrotic root canal systems treated with regenerative endodontic procedures. J Endod* 2009;35:1343.

Cvek M. *A clinical report on partial pulpotomy and capping with calcium hydroxide in permanent incisors with complicated crown fracture. J Endod* 1978;4:232.

Cvek M. *Treatment of non-vital permanent incisors with calcium hydroxide. Odontol Revy* 1972;23:27.

Dominguez Reyes A, Muñoz Muñoz L, Aznar Martín T. *Study of calcium hydroxide apexification in 26 young permanent incisors. Dent Traumatol* 2005; 21:141.

El-Meligy OA, Avery DR. *Comparison of apexification with mineral trioxide aggregate and calcium hydroxide. Pediatr Dent* 2006;28:248.

England MC, Best E. *Non induced apical closure in immature roots of dogs' teeth. J Endod* 1977;3:411 *European Society of Endodontology. Quality guidelines for endodontic treatment: consensus report of the European Society of Endodontology. Int Endod J* 2006;39:921-930.

Holan G, Topf J, Fuks AB. *A comparison of pulpectomies using ZOE and KRI paste in primary molars: a retrospective study. Pediatr Dent* 1993;15:403.

Leonardo MR, Hernandez ME, Silva LA, Tanomaru-Filho M. *Effect of a calcium hydroxide-based root canal dressing on periapical repair in dogs: a histological study. Oral Surg Oral Med Oral Pathol Endod* 2006;102: 680.

Rafter M. *Apexification: a review. Dent Traumatol* 2005;21:1-8.

Sheehy EC, Roberts GJ. *Use of calcium hydroxide for apical barrier formation and healing in non-vital immature permanent teeth: a review. Br Dent J.* 1997;183:241.

Simon S, Rilliard F, Berdal A, Machtou P. *The use of mineral trioxide aggregate in one-visit apexification treatment: a prospective study. Int Endod J* 2007;40:186-197.

Steiner JC, Van Hassel HJ. *Experimental root apexification in primates. Oral Surg Oral Med Oral Pathol* 1971;31:409.

Walia T, Chawla HS, Gauba K. *Management of wide open apices in non-vital permanent teeth with Ca(OH)<sub>2</sub> paste. J Clin Pediatr Dent* 2000;25:51.

Witherspoon DE, Ham K. *One-visit apexification technique for inducing root-end barrier formation in apical closure. Practical Procedures & Aesthetic Dentistry* 2001;13:455-60.

Witherspoon DE, Small JC, Regan JD, Nunn M. *Retrospective analysis of open apex teeth obturated with mineral trioxide aggregate. J Endod* 2008;34(10):1171-6.

## **Ritrattamento endodontico**

Il ritrattamento endodontico non chirurgico è indicato in caso di:

1. mancanza di sigillo coronale, anche in presenza di una terapia endodontica correttamente eseguita, qualora vi siano segni che l'esposizione all'ambiente orale abbia determinato una ricontaminazione dell'endodonto;
2. persistenza della patologia periradicolare;
3. persistenza dei sintomi associati a un dente sottoposto in precedenza a trattamento;
4. procedure protesiche o ricostruttive che compromettono otturazioni canalari pre-esistenti;
5. procedure protesiche o ricostruttive che interessino elementi dentali con terapie endodontiche non adeguate.

Il ritrattamento endodontico non chirurgico rappresenta una procedura per asportare dal sistema radicolare di un dente il materiale da otturazione precedentemente inserito o completare un precedente trattamento canalare non soddisfacente. La detersione, la sagomatura, la disinfezione e l'otturazione dei canali devono avvenire mediante tecniche e utilizzo di materiali idonei.

Possono rendersi necessarie procedure aggiuntive per rimuovere perni o altri sistemi di ritenzione, intervenire su ostruzioni canalari (blocchi, gradini) o correggere e risolvere eventuali errori iatrogeni (perforazioni, stripping).

La metodica ha come obiettivi:

1. controllare la sintomatologia;
2. sagomare, detergere ed otturare il sistema canalare il più vicino possibile all'apice radicolare di ciascun canale; occorre evitare grossolane iperestensioni e sottotturazioni;
3. sigillare l'accesso coronale in modo ermetico e duraturo;
4. favorire la guarigione e la riparazione dei tessuti periradicolari;
5. controllare nel tempo il buon esito della terapia.

- **Il ritrattamento endodontico va eseguito sugli elementi dentali permanenti che sono funzionalmente importanti e hanno prognosi ragionevole.**

In caso di perforazioni radicolari, la riparazione non chirurgica ha come obiettivo la preparazione, la disinfezione ed il riempimento del difetto della radice con un materiale da otturazione adeguato come MTA o materiali con caratteristiche simili.

## **Bibliografia**

*Alves J, Walton R, Drake D. Coronal leakage: endotoxin penetration from mixed bacterial communities through obturated, post-prepared root canals. J Endod 1998; 24, 587-91.*

*Baumgartner JC. Microbiologic and pathologic aspects of endodontics. Curr Opin Dent 1991;1:737.*

*Bergenholtz G, Lekholm U, Milthon R, Heden G, Odesjo B, Engstrom B. Retreatment of endodontic fillings. Scand J Dent Res 1979;87:217.*

*Berutti E. Microleakage of human saliva through dentinal tubules exposed at the cervical level in teeth treated*

endodontically. *J Endod* 1996; 22, 579-82.

Briggs PF, Scott BJ. Evidence-based dentistry: endodontic failure: how should it be managed? *Br Dent J*. 1997 Sep 13;183:159-64.

Bystrom A, Sundqvist G. Bacteriologic evaluation of the efficacy of mechanical root canal instrumentation in endodontic therapy. *Scand J Dent Res* 1981;89:321.

Del Fabbro M, Taschieri S, Testori T, Francetti L, Weinstein RL. Surgical versus non surgical endodontic retreatment for periradicular lesions. *Cochrane Database Syst Rev* 2007;18(3)CD005511.

Chevigny C, Dao TT, Basrani BR, Marquis V, Farzaneh M, Abitbol S, Friedman S. Treatment outcomes in endodontics: the Toronto Study phase III and IV: orthograde retreatment. *J Endod* 2008;34:131-7.

Engstrom B, Hard AF, Segerstad L, Ramstrom G, Frostell G. Correlation of positive cultures with the prognosis of root canal treatment. *Odontol Rev* 1964;15, 257-270.

Farzaneh M, Abitbol S, Lawrence HP, Friedman S. Treatment outcomes in endodontics: the Toronto Study phase I and II: orthograde retreatment. *J Endod* 2004;30:627-33.

Fristad I, Molven O, Halse A. Non surgically retreated teeth: radiographic findings after 20-27 years. *Int Endod J* 2004;37:8-12.

Fuss Z, Trope M. Root perforations: classification and treatment choices based on prognostic factors. *Endod Dent Traumatol* 1996;12:255.

Gish SP, Drake DR, Walton RE, Wilcox L. Coronal leakage: bacterial penetration through obturated canals following post preparation. *JADA* 1994; 125, 1369-72.

Gorni F, Gagliani M. The outcome of endodontic retreatment: a two years follow up study. *J Endod* 2004;30:1-4.

JOE Editorial Board. Endodontic retreatment: an online study guide. *J Endod*. 2008 May;34(5 Suppl):e125-30.

Kvist T, Reit C. Results of endodontic retreatment: a randomized clinical study comparing surgical and non surgical procedures. *J Endod* 1999;25:814-7.

Magura ME, Kafrawy AH, Brown CE Jr, Newton CW (1991) Human saliva coronal microleakage in obturated root canals: an in vitro study. *J Endod* 1991; 17, 324-31.

Main C, Mirzayan N, Shabahang S, Torabinejad M. Repair of root perforation using mineral trioxide aggregate: a long term study. *J Endod* 2004;30:80-3.

Ng YL, Mann V, Gulabivala K. Outcome of secondary root canal treatment: a systematic review of the literature. *Int Endod J*. 2008 Dec;41(12):1026-46.

Pace R, Giuliani V, Pagavino G. Mineral trioxide aggregate as repair for furcal perforation: case series. *J Endod* 2008;34:1130-3.

Paik S, Sechrist C, Torabinejad M. Levels of evidence for the outcome of endodontic retreatment. *J Endod*. 2004 Nov;30:745-50.

Ruddle CJ. Non surgical endodontic retreatment. *J Endod*. 2004 Dec;30:827-45.

Sathorn C, Parashos P, Messer H. The prevalence of postoperative pain and flare up in single and multiple-visit endodontic treatment: a systematic review. *Int Endod J*. 2008 Feb;41:91-9.

Schilder H. Cleaning and shaping the root canal. *Dent Clin N Am* 1974;18:269.

Sjogren U, Hagglund B, Sundqvist G, Wing K. Factors affecting the long term results of endodontic treatment. *J Endod* 1990;16:498-4.

Strindberg IZ. *The dependence of the result of pulp therapy on certain factors. An analytic study based on radiographic and clinical follow up examination. Acta Odontol Scand* 1956;14;suppl.21.

Sundqvist G, Figdor D, Persson S, Sjogren U. *Microbiologic analysis of teeth with failed endodontic treatment and the outcome of conservative retreatment. Oral Surg Oral Med Oral Pathol Oral Radiol Endod* 1998;85:86.

Swanson K, Madison S. *An evaluation of coronal microleakage in endodontically treated teeth. Part I. Time periods. J Endod* 1987; 13, 56-9.

Torabinejad M, Corr R, Handysides R, Shabahang S. *Outcomes of nonsurgical retreatment and endodontic surgery: a systematic review. J Endod.* 2009 Jul;35:930-7.

Torabinejad M, Ung B, Kettering JD. *In vitro bacterial penetration of coronally unsealed endodontically treated teeth. J Endod* 1990;16, 566-9.

Trope M, Tronstad L. *Long-term calcium hydroxide treatment of a tooth with iatrogenic root perforation and lateral periodontitis. Endod Dent Traumatol* 1985;1:35.

## **Riassorbimento radicolare**

Il riassorbimento radicolare e' un processo patologico progressivo che sottrae sostanza ai tessuti duri del dente e, in alcuni casi, porta alla sua completa distruzione.

Il trattamento è indicato nei casi in cui il riassorbimento non abbia compromesso gravemente la struttura dentale.

Lo scopo della terapia, che è quello di interrompere il processo di riassorbimento e preservare la radice da ulteriori danni, consiste, nei casi di riassorbimento interno e apicale di natura infiammatoria, nel trattamento canalare.

Negli altri casi l'approccio terapeutico sarà multidisciplinare e consisterà nella terapia canalare abbinata ad un intervento di chirurgia parodontale.

- **In presenza di un elemento dentario con riassorbimento radicolare, il trattamento canalare è indicato quando la lesione non ha compromesso in maniera grave la struttura dentale.**

## **Bibliografia**

Bogen G, Kuttler S. *Mineral trioxide aggregate obturation: a review and case series. J Endod* 2009;35:777-90.

Castellucci A. *Endodonzia, ed. Il tridente, Prato* 1993:616-627.

Frank RJ. *Endodontic mishaps: their detection, correction, and prevention. In Ingle JI & Bakland L: Endodontics 5<sup>th</sup> ed. BC Decker Inc* 2002, Chapt 14: 770-82.

Fuss Z, Trope M. *Root perforations: classification and treatment choices based on prognostic factors. Endod Dent Traumatol* 1996;12:255-64.

Fuss Z, TsesisI, Lin S. *Root resorption - diagnosis, classification and treatment choices based on stimulation factors.*

*Dent Traumatol 2003;19:175-82.*

*Gunraj MN, Washington DC. Dental root resorption. Oral Surg Oral Med Oral Pathol Oral Radiol Endod 1999;88:647-53.*

*Heithersay GS. Management of tooth resorption. Australian Dent J (Suppl) 2007;52:s105-s121.*

*Ingle JI, Hethersay GS, Hartwell GR, Goerig AC, Marshall FJ, Krasny RM, Frank AL, Gaum C. Endodontic diagnostic procedures. In Ingle JI & Bakland L: Endodontics 5<sup>th</sup> ed. BC Decker Inc 2002, Chapt 6: 231-38.*

*Levin L, Trope M. Root resorption. In Seltzer and Bender's Dental Pulp, Quintessence Pub Co, Inc 2002. Chapt 19:425-45.*

*Ruddle CJ. Nonsurgical endodontic retreatment. In Cohen S. & Burns RC: Pathways of the pulp, 8<sup>th</sup> ed, Mosby, Inc 2002; Chapt 25: 917-27.*

*Torabinejad M, Chivian N. Clinical applications of mineral trioxide aggregate. J Endod 1999;25(3):197-205.*

*Tronstad L. Root resorption – etiology, terminology and clinical manifestations. Endod Dent Traumatol 1988;4:241-52.*

*Trope M. Root resorption due to dental trauma. Endodontic Topics 2002;1:79-100.*

## **Trattamento endodontico chirurgico**

Questo tipo di endodonzia, con approccio prettamente chirurgico, si rende necessario in tutte quelle situazioni cliniche nelle quali la tradizionale terapia ortograde è impossibile, non pratica o non conveniente per il paziente.

- **In caso di impossibilità di esecuzione di una terapia endodontica convenzionale o in presenza di una pregressa terapia ortograde non soddisfacente dal punto di vista di segni e sintomi, è consigliata, in un dente permanente funzionalmente importante, la terapia endodontica chirurgica.**

Procedure standard in endodonzia chirurgica

1. incisione e drenaggio
2. chirurgia apicale o apicectomia con otturazione retrograda
3. chirurgia esplorativa
4. biopsia
5. riparazione di perforazione

### **- Incisione e drenaggio**

Lo scopo è quello di ottenere il drenaggio di essudato purulento fluttuante, che si è raccolto all'interno dei tessuti e che non può essere drenato attraverso i canali radicolari. Si pratica un'incisione mucosa per favorire la fuoriuscita dell'essudato. Il tutto consente di alleviare la sintomatologia acuta.

### **-Chirurgia apicale o apicectomia con otturazione retrograda**

Tale metodica è indicata quando sussiste l'impossibilità di ritrattare un dente per via ortograde, in presenza di patologia periapicale. Dopo aver eseguito un corretto piano di trattamento basato su un corretto esame radiografico ed un'attenta valutazione clinica, si inizia l'intervento con un'adeguata anestesia locale tale da garantire un buon effetto anestetico al paziente ed un buon effetto ischemizzante sui tessuti. Dopo aver scollato un lembo mucoperiostale che consente al clinico una visibilità ottimale della zona da operare, si rimuove il tessuto osseo sovrastante la lesione si da esporre l'apice radicolare che viene rimosso insieme con il tessuto infiammatorio presente. In questa fase, obiettivo primario è conservare la maggiore porzione possibile della radice. La preparazione della cavità retrograda, rappresentata da una cavità di prima classe, si esegue in asse con il canale, con dimensioni pari a quelle del canale originale e tale da essere adeguatamente profonda. La cavità così preparata viene, quindi, sigillata con materiale che dia buone garanzie di sigillo e biotollerabilità. Lo scopo dell'otturazione retrograda è quello di sigillare ogni via di comunicazione, apicale o laterale, esistente tra canale radicolare e tessuti periradicolari, comunicazione che non era stato possibile sigillare per via ortograde. Il materiale per l'otturazione retrograda deve essere radiopaco e facilmente riconoscibile alla radiografia intraoperatoria. Deve avere tutte le caratteristiche dei materiali indicati per l'otturazione dei canali radicolari. Una volta eseguito il sigillo apicale, il lembo di accesso viene riposizionato e suturato. A completamento della procedura chirurgica, si esegue una radiografia post-operatoria, che verrà poi eseguita nuovamente a distanza di sei mesi, per almeno due anni, a riprova dell'avvenuta guarigione.

### **- Chirurgia esplorativa.**

Lo scopo è quello di diagnosticare la presenza di un problema endodontico che non può essere diagnosticato in altra maniera. A tal fine è necessario sollevare un lembo mucoperiostale per esaminare la superficie radicolare.

### **- Biopsia**

Lo scopo è la rimozione chirurgica di tessuto patologico per poter eseguire un esame istologico dello stesso. Tale procedura può essere eseguita in caso di dubbio circa la causa della patologia periradicolare. Il tessuto prelevato va immediatamente immerso in apposito liquido fissativo, solitamente una soluzione di formalina, prima dell'invio al laboratorio.



## **- Riparazione di perforazione**

L'intervento ha lo scopo di sigillare una perforazione iatrogena o patologica (riassorbimento esterno in comunicazione col canale radicolare o riassorbimento interno con perforazione) che non può essere chiusa tramite un approccio non chirurgico. La cavità viene intraoperatoriamente detersa, disinfettata e sigillata con MTA o materiali con caratteristiche simili.

Controindicazioni al trattamento sono l'inaccessibilità chirurgica dell'apice radicolare per fattori anatomici locali, dente con insufficiente sostegno parodontale, paziente non collaborante, paziente con una storia medica compromessa per patologie sistemiche non compensate, terapia radiante e terapie con bifosfonati.

### **Bibliografia**

- Agrabawi J. Sealing ability of amalgam, super eba cement, and mta when used as retrograde filling materials. Br. Dent. J. 11:188(5):266-8, 2000.*
- Andelin W et al. Microleakage of resected mta. J. Endod. 28:573-4, 2002.*
- Balbuena L., Stambaugh KI., Ramirez S.G., Yeager C. Effects of topical oral antiseptic rinses on bacterial counts of saliva in healthy human subjects. Otolaryngol head neck surg. 118:625-9, 1998.*
- Beling KL, Marshall JG, Morgan LA, Baumgardner JC. Evaluation for cracks associated with ultrasonic root-end preparation of gutta-percha filled canals. J. Endod. 23:323-4, 1997.*
- Bystrom A, Claesson R, Sundqvist G. The antibacterial effect of camphorated paramonochlorophenol, camphorated phenol and calcium hydroxide in the treatment of infected root canals. Endod. Dent. Traumatol. 1:170-175, 1985.*
- Carr GB, Bentkover SK. Surgical endodontics, pathways of the pulp, mosby, st. Louis, seventh edition, p.636, 1998.*
- Carr GB. Surgical endodontics, pathways of the pulp, mosby, st. Louis, sixth edition, p.544, 1994.*
- Castellucci A. Micro-surgical endodontics. In endodontics ed. Il tridente, Firenze, vol.3, 1076-1145, 2009.*
- Chalfin H, Keller M., Weseley P. Post surgical endodontics. J. Endod. 19:307-11, 1993.*
- Cheung GS. Endodontic failures—changing the approach. Int. Dent. J. 46:131-138, 1996.*
- Cooper SA, Engel J et al. Analgesic efficacy of an ibuprofen-codeine combination. Pharmacotherapy. 3:162-7, 1982.*
- Cooper SA. Five studies on ibuprofen for postsurgical dental pain. Am. J. Med. 77(1a):70-7, 1984.*
- Courtney DJ, Agrawal S, Revington PJ. Local anaesthesia: to warm or alter the ph? A survey of current practice. J. R. Coll. Surg. Edinb. 44:167-71, 1999.*
- Craig KR, Harrison JW. Wound healing following demineralization of resected root ends in periradicular surgery. J. Endod. 19:339-47, 1993.*
- Dionne R.. To tame the pain? Compend. Contin. Educ. Dent. 19:426-8, 1998.*
- Dionne RA, Campbell RA et al. Suppression of postoperative pain by preoperative administration of ibuprofen in comparison to placebo, acetaminophen, and acetaminophen plus codeine. J. Clin. Pharmacol. 23:37-43, 1983.*
- Dreesmann H. Ueber knochenplombierung. Beitr. Lin. Chir. 9:804, 1892.*

- Engstrom B. The significance of enterococci in root canal treatment. *Odontol. Revy.* 15:87-106, 1964.
- Guerra JA. Root end isolation for retrograde fillings. *J. Endod.* 18:39-41, 1992.
- Gutmann JL, Harrison JW. *Surgical endodontics.* Boston, Blackwell scientific publications. 1991.
- Gutmann JL, Pitt Ford TR. Management of the resected root end: a clinical review. *Int. Endod. J.* 26:273-283, 1993.
- Gutmann JL, Saunders WP, Nguyen L, Guo IY, Saunders EM. Ultrasonic root-end preparation. Part i. Sem analysis. *Int. Endod. J.* 27:318-24, 1994.
- Hagglin C, Berggren U, Hkeberg M, Hallstrom T, Bengtsson C. Variations in dental anxiety among middle-aged and elderly women in sweden: a longitudinal study between 1968 and 1996. *J. Dent. Res.* 78:1655-61, 1999.
- Hancock HH, Sigurdsson A, Trope M, Moisewitch J. Bacteria isolated after unsuccessful endodontic treatment in a north american population. *Oral surg. Oral med. Oral pathol. Oral radiol. Endod.* 91:579-586, 2001.
- Harrison WJ, Jurosky KA. Wound healing in the tissues of the periodontium following periradicular surgery. 2. The dissectional wound. *J. Endod.* 17:544-52, 1991.
- Healey HJ. *Endodontics.* St. Louis. The c.v. mosby company. P.7, 1960.
- Hiatt WH, Stallard RE, Butler ED, Badget B. Repair following mucoperiosteal flap surgery with full gingival retention. *J. Periodontol.* 39:11-16, 1968.
- Ibarrola J, Knowles K, Ludlow M, Mckinley JR. Factors affecting the negotiability of second mesiobuccal canals in maxillary molars. *J. Endodon.* 23: 236-38, 1997.
- Jeansonne BG, Boggs WS, Lemon RR. Ferric sulfate hemostasis: effect on osseous wound healing. Ii. With curettage and irrigation. *J. Endod.* 19:174-6, 1993.
- Jensen SS, Hattestad A, Edgo P, Sewerin I, Munksgaard EC, Schou S. A prospective, randomized, comparative clinical study of resin composite and glass ionomer cement for retrograde root filling. *Clin. Oral invest.* 6:236-243, 2002.
- Kakita Y, Funatsu M, Miake F, Watanabe K. Effects of microwave irradiation on bacteria attached to the hospital white coats. *Int. J. Occup. Med. Environ. Health* 12:123-6, 1999.
- Koh ET, Mcdonald F, Pitt Ford TR, Torabinejad M. Cellular response to mineral trioxide aggregate. *J. Endod.* 24:543-7, 1998.
- Law A, Messer H. An evidence-based analysis of the antibacterial effectiveness of intracanal medicaments. *J. Endod.* 30:689-694, 2004.
- Lee ES. A new mineral trioxide aggregate root-end filling technique. *J. Endod.* 26:764-766, 2000.
- Lee ES. Think outside the syringe. *Endodontic practice* 3:26-28, 2000.
- Lemon RR, Steele PJ, Jeansonne BJ. Ferric sulfate hemostasis: effect on osseous wound healing. Left in situ for maximum exposure. *J. Endod.* 19:170-3, 1993.
- Lin CP, Chou HG, Chen RS, Lan WH, Hsieh CC. Root deformation during root-end preparation. *J. Endod.* 25:668-71, 1999.
- Lin CP, Chou HG, Kuo JC, Lan WH. The quality of ultrasonic root-end preparation: a quantitative study. *J. Endod.* 24:666-70, 1998.
- Locker D, Liddell A, Dempster L, Shapiro D. Age of onset of dental anxiety. *J. Dent. Res.* 78:790-6, 1999.

- Locker D, Liddell A, Shapiro D. *Diagnostic categories of dental anxiety: a population-based study. Behav. Res. Ther.* 37:25-37, 1999.
- Malamed SF. *Sedation, a guide to patient management. Third edition, Mosby-year book, inc, p.524, 1995.*
- Michell PJ, Pitt Ford TR, Torabinejad M, McDonald F. *Osteoblast biocompatibility of mineral trioxide aggregate. Biomaterials* 20:167-73, 1999.
- Miles DA, Anderson RW, Pashley DH. *Evaluation of the bond strength of dentin bonding agents used to seal resected root apices. J. Endod.* 20:538-41, 1994.
- Miserendino LJ. *The laser apicoectomy: endodontic application of the co2 laser for periapical surgery. Oral surg. Oral med. Oral path.* 66:615-9, 1988.
- Morgan LA, Marshall JG. *A scanning electron microscopic study of in vivo ultrasonic root-end preparations. J. Endod.* 25:567-70, 1999.
- Osorio RM, Hefti A, Vertucci FJ, Shawley AL. *Cytotoxicity of endodontic materials. J. Endod.* 24:91-6, 1998.
- Pecora G, Andreana S, Margarone, Covani U, Sottosanti JS. *Bone regeneration with a calcium sulfate barrier. Oral surg. Oral med. Oral path. Radiol. Endod.* 84:429-39, 1997.
- Pinheiro ET, Gomes BP, Ferraz CC, Teixeira FB, Zaia AA, Souza-filho FJ. *Evaluation of root canal microorganisms isolated from teeth with endodontic failure and their antimicrobial susceptibility. Oral microbiol. Immunol.* 18:100-103, 2003.
- Portenier I, Waltimo TMT, Haapasalo M. *Enterococcus faecalis-the root canal survivor and 'star' in post-treatment disease. Endodontic topics* 6:135-159, 2003.
- Potocnik I, Bajrivic F. *Failure inferior alveolar nerve block in endodontics. Edodod. Dent. Traumatol.* 15:247-51, 1999.
- Ricci J, Alexander H, Nadkarni P, Hawkins M, Turner J, Rosenblum S, Brezenoff L, Deleonardis D, Pecora G. *Biological mechanisms of calcium sulfate replacement by bone. In Bone engineering, edited by je davies, em2 inc., toronto, ont. Canada, 332-344, 2000.*
- Ricci JL et al. *Biological mechanisms of calcium sulfate replacement by bone. Submitted for publication, 2000.*
- Roszkowski MT, Swift JQ, Hargreaves KM. *Effect of nsaid administration on tissue levels of immunoreactive prostaglandin e2, leukotriene b4, and (s)-flurbiprofen following extraction of impacted third molars, pain* 73:339-346, 1997.
- Ruben MP, Smuckler H, Schulman SM, Kon, Bloom AA. *Healing of periodontal surgical wounds. In: goldman hm, cohen dw, eds. Periodontal therapy. 6<sup>th</sup> edition. St. Louis: the cv mosby co., p.640-754, 1980.*
- Rubinstein R, Kim S. *Long-term follow-up of cases considered healed one year after apical microsurgery. J Endod.* 25:378-83, 2002.
- Rud J, Rud V, Munksgaard EC. *Long-term evaluation of retrograde root filling with dentin-bonded resin composite. J Endod.* 22:477, 1996.
- Salehrabi R, Rotstein I. *Endodontic treatment outcomes in a large patient population in the usa: an epidemiological study. j. Endod.* 30:846-50, 2004.
- Schilder H. *Filling root canals in three dimensions. Dent. Clin. North am.* 11:723-744, 1967.
- Sherer W, Dragoo MR.. *New subgingival restorative procedures with gerestore resin ionomer. Pract. Proced. Aesthet. Dent.* 7:1-4, 1995.
- Sjogren U, Figdor D, Spangberg L, Sundqvist G. *The antimicrobial effect of calcium hydroxide as a short-term intracanal dressing. Int. Endod. J.* 24:119-125, 1991.

Sluyk SR, Moon PC, Hartwell GR.. *Evaluation of setting properties and retention characteristics of mineral trioxide aggregate when used as a furcation repair material. J. Endod.* 24:768-71, 1998.

Stropko JJ. *Canal morphology of maxillary molars: clinical observation of canal configurations. J. Endod.* 25:446-50, 1999.

Thomson WM, Dixon GS., Kruger E. *The west coast study. Ii: dental anxiety and satisfaction with dental services. N. Z. Dent. J.* 95:44-8, 1999.

Tong DC, Rothwell BR. *Antibiotic prophylaxis in dentistry: a review and practice recommendations. J. Am. Dent. Assoc.* 131:366-74, 2000.

Torabinejad M, Chivian N. *Clinical applications of mineral trioxide aggregate. J. Endod.* 25:197-203, 1999.

Weine FS. *Endodontic therapy, 4<sup>th</sup> edition. St. Louis, cv mosby co. P.498, 1989.*

Weiner AA, Forgione AG, Weiner LK. *Survey examines patients' fear of dental anxiety treatment. J mass dent soc* 47:16-21, 36, 1998.

Weller RN, Niemczyk SP, Kim S. *Incidence and position of the canal isthmus. Part I. Mesio Buccal root of the maxillary first molar. J. Endodont.* 21:380-3, 1995.

Wu MK, Kontakiotis EG, Wesselink PR.. *Long-term seal provided by some root-end filling materials. J. Endod.* 24:557-60, 1998.

## **Trattamento delle lesioni traumatiche di interesse endodontico**

### **- Frattura della corona con interessamento della polpa**

In tale condizione il trattamento è indicato se sussiste la condizione di frattura della corona con interessamento dello smalto, della dentina ed esposizione della polpa vitale.

Lo scopo del trattamento è quello di proteggere la polpa. Questo consente, per i denti ad apice immaturo, un normale sviluppo della radice. Si consiglia l'incappucciamento pulpare diretto o la pulpotomia non profonda. Viene applicato un materiale a diretto contatto con la polpa come idrossido di calcio o simili per mantenere la vitalità e la funzionalità della rimanente parte radicolare della polpa. Quindi, si procede con la ricostruzione dell'elemento dentario.

Nel tempo, va controllato lo stato della vitalità pulpare e vanno effettuati controlli radiografici per intercettare eventuali riassorbimenti interni e calcificazioni.

### **Bibliografia**

Aggarwal V, Logani A, Shah N. *Complicated crown fractures - management and treatment options. Int Endod J* 2009;42:740.

Andreasen JO, Lauridsen E, Andreasen FM. *Cognitive dissonance in the treatment of traumatic dental injuries and ways to proceed in dental trauma research. Dent Traumatol.* 2009 Oct 7.

Bruno KF, de Alencar AH, Estrela C, Batista Ade C, Pimenta FC. *Microbiological and microscopic analysis of the pulp of non-vital traumatized teeth with intact crowns. J Appl Oral Sci.* 2009 Sep-Oct;17(5):508-14.

Emshoff R, Moschen I, Strobl H. *Adverse outcomes of dental trauma splinting as related to displacement injury and*

pulpal blood flow level. *Dent Traumatol* 2008;24:32.

Ferrazzini Pozzi EC, von Arx T. Pulp and periodontal healing of laterally luxated permanent teeth: results after 4 years. *Dent Traumatol* 2008;24:658.

Hinckfuss SE, Messer LB. Splinting duration and periodontal outcomes for replanted avulsed teeth: a systematic review. *Dent Traumatol* 2009;25:150.

Hovland EJ. Horizontal root fractures. Treatment and repair. *Dent Clin North Am* 1992;36:509. (R.1)

Khademi AA, Atbaee A, Razavi SM, Shabani M. Periodontal healing of replanted dog teeth stored in milk and egg albumen. *Dent Traumatol*. 2008 Oct;24(5):510-4.

Ram D, Cohenca N. Therapeutic protocols for avulsed permanent teeth: review and clinical update. *Pediatr Dent*. 2004 May-Jun;26(3):251-5.

Robertson A, Andreasen FM, Andreasen JO, Norén JG. Long-term prognosis of crown-fractured permanent incisors. The effect of stage of root development and associated luxation injury. *Int J Paediatr Dent* 2000; 10:191.

Soares Ade J, Gomes BP, Zaia AA, Ferraz CC, de Souza-Filho FJ. Relationship between clinical-radiographic evaluation and outcome of teeth replantation. *Dent Traumatol* 2008;24:183.

Stewart C. Timing of pulp extirpation for replanted avulsed teeth. *Evid Based Dent*. 2009;10:72.

## - Frattura corono/radicolare

Le fratture della corona che interessano lo smalto, la dentina e il cemento radicolare possono interessare anche la polpa. Il trattamento è indicato dopo che il paziente è stato messo al corrente della prognosi incerta. La procedura varia in funzione del livello della rima di frattura.

In caso di frattura corono-radicolare, con linea di frattura confinata nel terzo coronale della radice, è altamente probabile dover ricorrere alla terapia endodontica mentre, in caso di apici immaturi, si ricorre alla terapia di apicogenesi o apicificazione.

La fase ricostruttiva dovrà tener conto delle problematiche parodontali che potranno essere ovviate mediante allungamento della corona clinica e/o a estrusione ortodontica.

Obiettivo della terapia è quello di recuperare la radice quando le condizioni parodontali lo consentono.

In caso di fratture corono-radicolari, con linea di frattura localizzata nella zona più apicale, c'è la compromissione in modo irreparabile dell'elemento dentario.

## **Bibliografia**

Aggarwal V, Logani A, Shah N. Complicated crown fractures - management and treatment options. *Int Endod J* 2009;42:740.

Andreasen FM, Andreasen JO, Bayer T. Prognosis of root-fractured permanent incisors prediction of healing modalities. *Endod Dent Traumatol* 1989;5:11. (R.1).

Andreasen FM. Pulpal healing after luxation injuries and root fracture in the permanent dentition. *Endod Dent Traumatol* 1989;5:111.

Andreasen JO, Lauridsen E, Andreasen FM. Cognitive dissonance in the treatment of traumatic dental injuries and ways to proceed in dental trauma research. *Dent Traumatol*. 2009 Oct 7.

Andreasen JO. Effect of extra-alveolar period and storage made upon periodontal and pulpal healing after replantation of mature permanent incisors in monkeys. *Int J Oral Surg* 1981;10:43. (R.1).

Bruno KF, de Alencar AH, Estrela C, Batista Ade C, Pimenta FC. Microbiological and microscopic analysis of the pulp of non-vital traumatized teeth with intact crowns. *J Appl Oral Sci.* 2009 Sep-Oct;17(5):508-14.

Emshoff R, Moschen I, Strobl H. Adverse outcomes of dental trauma splinting as related to displacement injury and pulpal blood flow level. *Dent Traumatol* 2008;24:32.

Ferrazzini Pozzi EC, von Arx T. Pulp and periodontal healing of laterally luxated permanent teeth: results after 4 years. *Dent Traumatol* 2008;24:658.

Hinckfuss SE, Messer LB. Splinting duration and periodontal outcomes for replanted avulsed teeth: a systematic review. *Dent Traumatol* 2009;25:150.

Hovland EJ. Horizontal root fractures. Treatment and repair. *Dent Clin North Am* 1992;36:509. (R.1)

Khademi AA, Atbaee A, Razavi SM, Shabani M. Periodontal healing of replanted dog teeth stored in milk and egg albumen. *Dent Traumatol.* 2008 Oct;24(5):510-4.

Kristerson L, Andreasen JO. Influence of root development on periodontal and pulpal healing after replantation of incisors in monkeys. *Int J Oral Surg* 1984;13:313. (R.2)

Ram D, Cohenca N. Therapeutic protocols for avulsed permanent teeth: review and clinical update. *Pediatr Dent.* 2004 May-Jun;26(3):251-5.

Robertson A, Andreasen FM, Andreasen JO, Norén JG. Long-term prognosis of crown-fractured permanent incisors. The effect of stage of root development and associated luxation injury. *Int J Paediatr Dent* 2000; 10:191.

Soares Ade J, Gomes BP, Zaia AA, Ferraz CC, de Souza-Filho FJ. Relationship between clinical-radiographic evaluation and outcome of teeth replantation. *Dent Traumatol* 2008;24:183.

Stewart C. Timing of pulp extirpation for replanted avulsed teeth. *Evid Based Dent.* 2009;10:72.

## **- Frattura della radice**

Le fratture orizzontali della radice possono essere localizzate a livello del terzo coronale, medio o apicale. Il trattamento varia a seconda della sede della frattura.

In caso di fratture radicolari orizzontali del terzo coronale si procede alla rimozione della corona ed al recupero radicolare mediante metodiche ortodontiche e/o parodontali.

In caso di fratture radicolare orizzontali del terzo medio e del terzo apicale si provvede al riposizionamento del frammento coronale se necessario splintandolo, si valuta la vitalità pulpale e, quindi, si esegue il trattamento endodontico del frammento coronale.

Il tutto con l'obiettivo del recupero della funzionalità dell'elemento dentale.

## **Bibliografia**

Aggarwal V, Logani A, Shah N. Complicated crown fractures - management and treatment options. *Int Endod J* 2009;42:740.

Andreasen FM, Andreasen JO, Bayer T. Prognosis of root-fractured permanent incisors - prediction of healing modalities. *Endod Dent Traumatol* 1989;5:11. (R.1)

Andreasen FM. Pulpal healing after luxation injuries and root fracture in the permanent dentition. *Endod Dent*

*Traumatol 1989;5:111.*

*Andreasen JO, Lauridsen E, Andreasen FM. Cognitive dissonance in the treatment of traumatic dental injuries and ways to proceed in dental trauma research. Dent Traumatol. 2009 Oct 7.*

*Andreasen JO. Effect of extra-alveolar period and storage made upon periodontal and pulpal healing after replantation of mature permanent incisors in monkeys. Int J Oral Surg 1981;10:43. (R.1)*

*Bruno KF, de Alencar AH, Estrela C, Batista Ade C, Pimenta FC. Microbiological and microscopic analysis of the pulp of non-vital traumatized teeth with intact crowns. J Appl Oral Sci. 2009 Sep-Oct;17(5):508-14.*

*Emshoff R, Moschen I, Strobl H. Adverse outcomes of dental trauma splinting as related to displacement injury and pulpal blood flow level. Dent Traumatol 2008;24:32.*

*Ferrazzini Pozzi EC, von Arx T. Pulp and periodontal healing of laterally luxated permanent teeth: results after 4 years. Dent Traumatol 2008;24:658.*

*Hinckfuss SE, Messer LB. Splinting duration and periodontal outcomes for replanted avulsed teeth: a systematic review. Dent Traumatol 2009;25:150.*

*Hovland EJ. Horizontal root fractures. Treatment and repair. Dent Clin North Am 1992;36:509. (R.1)*

*Khademi AA, Atbaee A, Razavi SM, Shabani M. Periodontal healing of replanted dog teeth stored in milk and egg albumen. Dent Traumatol. 2008 Oct;24(5):510-4.*

*Kristerson L, Andreasen JO. Influence of root development on periodontal and pulpal healing after replantation of incisors in monkeys. Int J Oral Surg 1984;13:313. (R.2)*

*Ram D, Cohenca N. Therapeutic protocols for avulsed permanent teeth: review and clinical update. Pediatr Dent. 2004 May-Jun;26(3):251-5.*

*Robertson A, Andreasen FM, Andreasen JO, Norén JG. Long-term prognosis of crown-fractured permanent incisors. The effect of stage of root development and associated luxation injury. Int J Paediatr Dent 2000; 10:191.*

*Soares Ade J, Gomes BP, Zaia AA, Ferraz CC, de Souza-Filho FJ. Relationship between clinical-radiographic evaluation and outcome of teeth replantation. Dent Traumatol 2008;24:183.*

*Stewart C. Timing of pulp extirpation for replanted avulsed teeth. Evid Based Dent. 2009;10:72.*

## **- Lussazione**

La lussazione comprende lesioni di varia entità ai denti e alle rispettive strutture di supporto.

E' possibile distinguere:

- la concussione: il trauma determina sensibilità alla percussione ma non eccessiva mobilità e assenza di spostamento;
- la sublussazione: la lesione ai tessuti di supporto determina una anomala mobilità di uno o più denti senza spostamento;
- la lussazione estrusiva: spostamento assiale parziale di un dente fuori dal proprio alveolo;
- la lussazione laterale: spostamento di un dente in direzione diversa da quella assiale accompagnato da frattura dell'alveolo;
- la lussazione intrusiva: spostamento assiale di un dente all'interno dell'alveolo, accompagnato anche in questo caso dalla frattura dell'alveolo.

In caso di lussazione dentale, si può procedere al trattamento immediato che prevede il riposizionamento del dente e l'eventuale stabilizzazione non-rigida, per un periodo minimo di due settimane massimo di un mese, in modo da consentire il ristabilimento del supporto del legamento parodontale.

Il trattamento definitivo prevede la cura canalare per quei denti interessati da necrosi pulpare o pulpite irreversibile, secondo quanto stabilito dalle procedure diagnostiche del caso.

Il trattamento dei denti immaturi è diverso da quello previsto per i denti completamente formati, in quanto è possibile la rivascularizzazione pulpare; è necessario controllare ogni 6 mesi la vitalità pulpare.

Tutto quanto sopra con l'obiettivo di ottenere un riposizionamento corretto dell'elemento dentario e, pertanto, recuperare la funzione dell'elemento stesso.

### **Bibliografia**

Aggarwal V, Logani A, Shah N. *Complicated crown fractures - management and treatment options. Int Endod J* 2009;42:740.

Andreasen FM, Andreasen JO, Bayer T. *Prognosis of root-fractured permanent incisors - prediction of healing modalities. Endod Dent Traumatol* 1989;5:11.

Andreasen FM. *Pulpal healing after luxation injuries and root fracture in the permanent dentition. Endod Dent Traumatol* 1989;5:111.

Andreasen JO, Lauridsen E, Andreasen FM. *Cognitive dissonance in the treatment of traumatic dental injuries and ways to proceed in dental trauma research. Dent Traumatol.* 2009 Oct 7.

Andreasen JO. *Effect of extra-alveolar period and storage made upon periodontal and pulpal healing after replantation of mature permanent incisors in monkeys. Int J Oral Surg* 1981;10:43.

Bruno KF, de Alencar AH, Estrela C, Batista Ade C, Pimenta FC. *Microbiological and microscopic analysis of the pulp of non-vital traumatized teeth with intact crowns. J Appl Oral Sci.* 2009 Sep-Oct;17(5):508-14.

Emshoff R, Moschen I, Strobl H. *Adverse outcomes of dental trauma splinting as related to displacement injury and pulpal blood flow level. Dent Traumatol* 2008;24:32.

Ferrazzini Pozzi EC, von Arx T. *Pulp and periodontal healing of laterally luxated permanent teeth: results after 4 years. Dent Traumatol* 2008;24:658.

Hinckfuss SE, Messer LB. *Splinting duration and periodontal outcomes for replanted avulsed teeth: a systematic review. Dent Traumatol* 2009;25:150.

Hovland EJ. *Horizontal root fractures. Treatment and repair. Dent Clin North Am* 1992;36:509.

Khademi AA, Atbae A, Razavi SM, Shabani M. *Periodontal healing of replanted dog teeth stored in milk and egg albumen. Dent Traumatol.* 2008 Oct;24(5):510-4.

Kristerson L, Andreasen JO. *Influence of root development on periodontal and pulpal healing after replantation of incisors in monkeys. Int J Oral Surg* 1984;13:313.)

Ram D, Cohenca N. *Therapeutic protocols for avulsed permanent teeth: review and clinical update. Pediatr Dent.* 2004 May-Jun;26(3):251-5.

Robertson A, Andreasen FM, Andreasen JO, Norén JG. *Long-term prognosis of crown-fractured permanent incisors. The effect of stage of root development and associated luxation injury. Int J Paediatr Dent* 2000; 10:191.



Soares Ade J, Gomes BP, Zaia AA, Ferraz CC, de Souza-Filho FJ. Relationship between clinical-radiographic evaluation and outcome of teeth replantation. *Dent Traumatol* 2008;24:183.

Stewart C. Timing of pulp extirpation for replanted avulsed teeth. *Evid Based Dent*. 2009;10:72.

## - Avulsione

Il trattamento è consigliato quando un dente è completamente estruso dal rispettivo alveolo e trova indicazione nell'immediato quando è volto al tempestivo reimpianto del dente. E' buona norma verificare il grado d'immunità antitetanica del paziente e valutare l'intervallo di tempo trascorso tra l'evento dannoso e il trattamento, come pure la metodica di conservazione del dente avulso.

-Trattamento immediato: sciacquare il dente senza toccare la superficie della radice, irrigare l'alveolo e riposizionare con delicatezza il dente nella sua posizione normale. Stabilizzare mediante bloccaggio non rigido per un periodo minimo di due settimane massimo di un mese.

-Trattamento definitivo: i denti decidui non sono in genere indicati per il reimpianto; nei denti immaturi con ampi apici aperti può verificarsi rivascolarizzazione della polpa; il trattamento definitivo consiste nel controllo a scadenze semestrali della rivascolarizzazione pulpare e dell'iter di formazione della radice.

I denti maturi avulsi e con permanenza extra-alveolare superiore a un'ora devono essere sottoposti a trattamento endodontico. Importante è la loro conservazione in un medium fisiologico (latte, saliva, soluzione fisiologica). Una volta reimpiantati, non è possibile una previsione esatta circa una sopravvivenza a lungo termine. In ogni caso, si devono effettuare controlli radiografici periodici semestrali per la valutazione di eventuali riassorbimenti radicolari.

Quanto sopra ha l'obiettivo del recupero della funzionalità del dente reso possibile dal riattacco delle fibre del legamento periodontale con la creazione di uno spazio del legamento periodontale normale.

## **Bibliografia**

Aggarwal V, Logani A, Shah N. Complicated crown fractures - management and treatment options. *Int Endod J* 2009;42:740.

Andreasen FM. Pulpal healing after luxation injuries and root fracture in the permanent dentition. *Endod Dent Traumatol* 1989;5:111.

Andreasen JO, Lauridsen E, Andreasen FM. Cognitive dissonance in the treatment of traumatic dental injuries and ways to proceed in dental trauma research. *Dent Traumatol*. 2009 Oct 7.

Andreasen JO. Effect of extra-alveolar period and storage made upon periodontal and pulpal healing after replantation of mature permanent incisors in monkeys. *Int J Oral Surg* 1981;10:43.

Bruno KF, de Alencar AH, Estrela C, Batista Ade C, Pimenta FC. Microbiological and microscopic analysis of the pulp of non-vital traumatized teeth with intact crowns. *J Appl Oral Sci*. 2009 Sep-Oct;17(5):508-14.

Emshoff R, Moschen I, Strobl H. Adverse outcomes of dental trauma splinting as related to displacement injury and pulpal blood flow level. *Dent Traumatol* 2008;24:32.

Ferrazzini Pozzi EC, von Arx T. Pulp and periodontal healing of laterally luxated permanent teeth: results after 4

years. *Dent Traumatol* 2008;24:658.

Hinckfuss SE, Messer LB. Splinting duration and periodontal outcomes for replanted avulsed teeth: a systematic review. *Dent Traumatol* 2009;25:150.

Hovland EJ. Horizontal root fractures. Treatment and repair. *Dent Clin North Am* 1992;36:509.

Khademi AA, Atbaee A, Razavi SM, Shabani M. Periodontal healing of replanted dog teeth stored in milk and egg albumen. *Dent Traumatol*. 2008 Oct;24(5):510-4.

Kristerson L, Andreasen JO. Influence of root development on periodontal and pulpal healing after replantation of incisors in monkeys. *Int J Oral Surg* 1984;13:313.

Ram D, Cohenca N. Therapeutic protocols for avulsed permanent teeth: review and clinical update. *Pediatr Dent*. 2004 May-Jun;26(3):251-5.

Robertson A, Andreasen FM, Andreasen JO, Norén JG. Long-term prognosis of crown-fractured permanent incisors. The effect of stage of root development and associated luxation injury. *Int J Paediatr Dent* 2000; 10:191.

Soares Ade J, Gomes BP, Zaia AA, Ferraz CC, de Souza-Filho FJ. Relationship between clinical-radiographic evaluation and outcome of teeth replantation. *Dent Traumatol* 2008;24:183.

Stewart C. Timing of pulp extirpation for replanted avulsed teeth. *Evid Based Dent*. 2009;10:72.

## **Sbiancamento intracoronale**

Le procedure di sbiancamento intracoronale sono indicate per quei denti che presentano discromie della corona dentale dovute a cause patologiche pulpari (riassorbimenti coronali, emorragie o necrosi) o a terapie endodontiche incongrue (presenza nella camera pulpare di un coagulo emorragico non rimosso, tessuto pulpare o materiale da otturazione).

Nelle procedura di sbiancamento intracoronale di un dente trattato endodonticamente è previsto l'impiego di agenti ossidanti all'interno della parte coronale, al fine di eliminare la discromia. Il grado di recupero del normale colore della corona dipende dalla causa e dalla durata della discromia.

E' necessario assicurare un corretto sigillo del sistema canalare prima di procedere allo sbiancamento.

E' consigliato l'isolamento del dente da trattare per evitare danni al paziente a causa del contatto degli agenti ossidanti con la mucosa orale.

## **Bibliografia**

Attin T, Paqué F, Ajam F, Lennon AM. Review of the current status of tooth whitening with the walking bleach technique. *Int Endod J*. 2003 May;36(5):313-29.

Boksman L. Current status of tooth whitening: literature review. *Dent Today*. 2006 Sep;25(9):74,76-9.

Carrasco-Guerisoli LD, Schiavoni RJ, Barroso JM, Guerisoli DM, Pécora JD, Fröner IC. Effect of different bleaching systems on the ultrastructure of bovine dentin. *Dent Traumatol*. 2009 Apr;25(2):176-80.

Casey LJ, Schindler WG, Murata SM, Burgess JO. The use of dentinal etching with endodontic bleaching procedures. *J. Endod*. 15:535,1989.

Cavalli V, Shinohara MS, Ambrose W, Malafaia FM, Pereira PN, Giannini M. Influence of intracoronary bleaching agents on the ultimate strength and ultrastructure morphology of dentine. *Int Endod J*. 2009 Jul;42(7):568-75. Epub 2009 May 8.

- Cvek M, Linvall AM. External root resorption following bleaching of pulpless teeth with oxigen peroxide. *Endod.Dent. Traumatol.* 1:56: 1985.
- Fearon J. Tooth whitening: concepts and controversies. *J Ir Dent Assoc.* 2007 Autumn;53(3):132-40.
- Freccia WF, Peters DD, Lorton L, Bernier WE. An in vitro comparison of nonvital bleaching techniques in the discolored tooth. *J Endod* 1982;8:70.
- Friedman S, Potstein I, Libfeld H, Stabholz A, Heling I. Incidence of external root resorption and esthetic results in 58 bleached pulpless teeth. *Endod Dent Traumatol* 1988;4:23.
- Hana Hasson, Amid Ismail, Gisele Neiva Home-based chemically-induced whitening of teeth in adults. *Cochrane Database of Systematic Reviews, Issue 4, 2009.*
- Howell RA. The prognosis of bleached root filled teeth. *Int. Endod. J.* 14;22: 1981.
- JOE Editorial Board. Bleaching in endodontics: an online study guide. *J Endod.* 2008 May;34(5Suppl):e111-6.
- Joiner A. Review of the effects of peroxide on enamel and dentine properties. *J Dent.* 2007Dec;35(12):889-96. Epub2007Oct26.
- Lado E, Stanley HR, Weisman M. Cervical resorption in bleached teeth. *Oral Surg Oral Med Oral Pathol* 1983;55:78.
- Madison S, Walton R. Cervical root resorption following bleaching of endodontically treated teeth. *J Endod* 1990;16:570.
- Nuttig EB, Poe GS. Chemical bleaching of discolored endodontically treated teeth. *Dent. Clin. North Am.* P. 655: 1967.
- Patel S, Kanagasingam S, Pitt Ford T. External cervical resorption: a review. *J Endod.* 2009May;35(5):616-25.
- Rivera EM, Vargas M, Ricks-Williamson L. Considerations for the aesthetic restoration of endodontically treated anterior teeth following intracoronal bleaching. *Pract Periodontics AesthetDent*1997;9:117.
- Setien VJ, Roshan S, Nelson PW. Clinical management of discolored teeth. *Gen Dent.* 2008 May;56(3):294-300.

# **PARODONTOLOGIA**

La parodontologia è una disciplina di area odontoiatrica che si occupa della promozione della salute dell'individuo attraverso la prevenzione, la diagnosi e la terapia delle patologie che colpiscono i tessuti di supporto dei denti e degli impianti.

I tessuti di supporto dei denti sono la gengiva, il legamento parodontale, il cemento radicolare e l'osso alveolare propriamente detto. I tessuti di supporto degli impianti sono la mucosa perimplantare, l'osso alveolare e l'osso basale.

Lo scopo principale della parodontologia è preservare la dentatura naturale e, quindi, la funzione masticatoria, la fonazione e l'estetica dei pazienti; nel caso di elementi dentari da estrarre o estratti si occupa della loro sostituzione mediante impianti.

Le malattie parodontali, così come quelle perimplantari, sono provocate da alcune specie batteriche, sono influenzate nel loro decorso e gravità da numerosi fattori locali e sistemici e sono strettamente legate ad alcuni stili di vita. Esistono, altresì, correlazioni tra le parodontiti ed importanti patologie sistemiche quali le malattie cardiovascolari e le malattie dismetaboliche. Esistono anche correlazioni con la nascita di bambini pretermine e/o sottopeso.

E' possibile distinguere gengiviti e parodontiti; le malattie che colpiscono i tessuti perimplantari comprendono, invece, le mucositi perimplantari e le perimplantiti.

- Le gengiviti interessano la gengiva marginale ed, eventualmente, quella aderente; sono caratterizzate da eritema del margine gengivale, edema, sanguinamento al sondaggio e, talvolta, aumenti di volume (per assunzione di farmaci, da cause sconosciute o da tumori); sono reversibili e possono precedere una parodontite.

In presenza di impianti, è possibile l'insorgenza di mucositi perimplantari che è un'inflammatione reversibile a carico dei tessuti molli senza perdita di supporto osseo.

- Le parodontiti sono caratterizzate dalla distruzione dell'apparato di supporto dei denti; si manifestano con perdita di attacco clinico e di osso, formazione di tasche e, talvolta, di recessioni. Segno caratteristico della parodontite è la perdita di attacco connettivale. La distruzione dei tessuti di sostegno dei denti causata da una parodontite è nella maggior parte dei casi irreversibile. Sono classificate, secondo l'American Academy of Periodontology (1999), in aggressiva, cronica e necrotizzante.

In presenza di impianti, qualora il processo infiammatorio colpisca i tessuti perimplantari di sostegno si manifesta una perimplantite con perdita progressiva di tessuto osseo di supporto.

I valori di prevalenza delle malattie parodontali nella popolazione italiana sono molto alti (circa 80%) mentre quelli delle parodontiti gravi sono del 15% circa.

La prevalenza della patologia perimplantare è di circa il 50% dei siti (80% dei soggetti) per le mucositi e di circa il 12-40% dei siti (56% dei soggetti) per le perimplantiti (Sixth European Workshop on Periodontology, 2008).

- **È possibile effettuare una efficace ed efficiente prevenzione primaria delle malattie parodontali.**

Studi clinici dimostrano che una gran parte dei pazienti affetti da parodontite mantengono i propri denti per tutta la vita, se sottoposti ad adeguata terapia. Nei pazienti in cui la terapia non è efficace la progressione della malattia può solo essere rallentata.

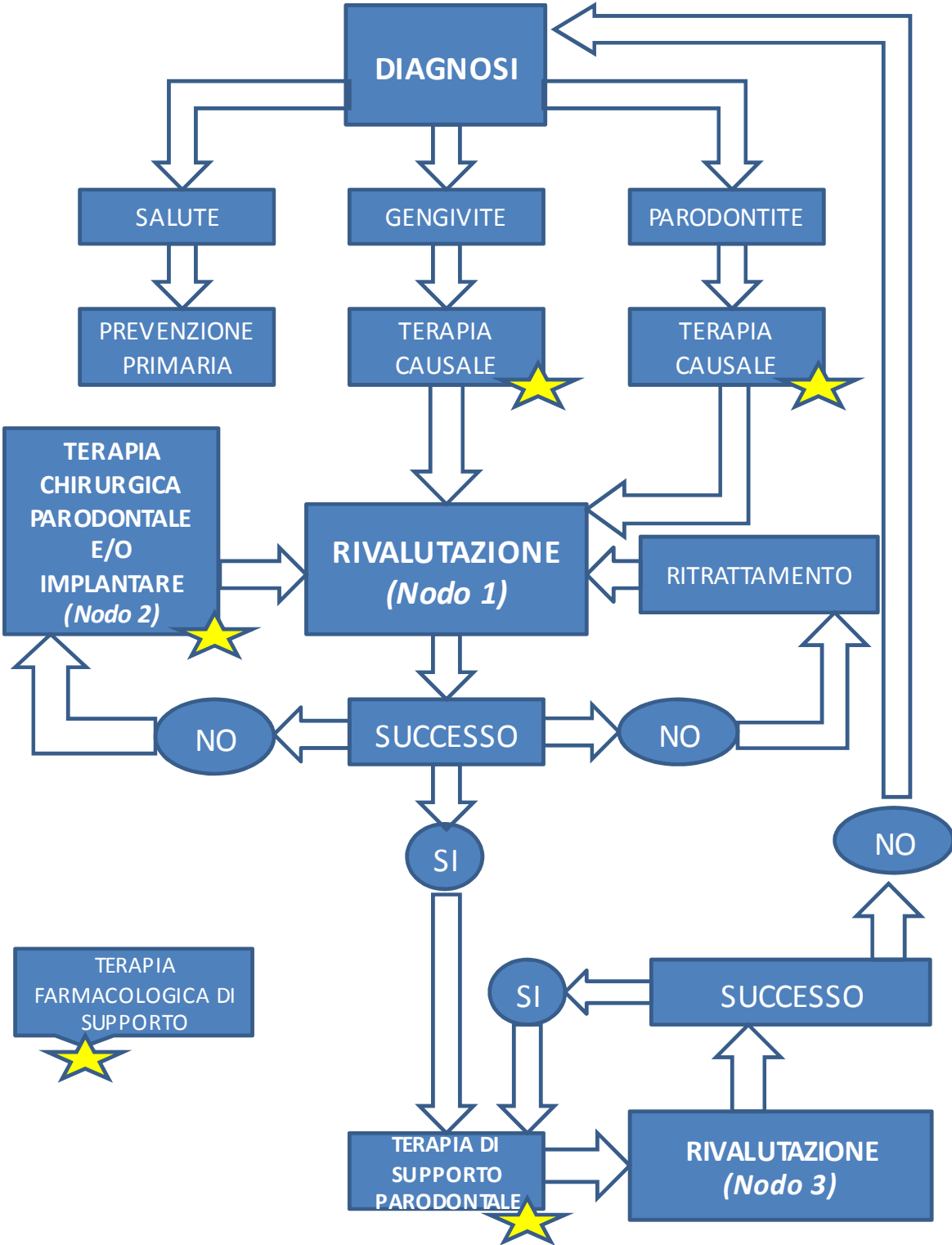
- **Anche per le malattie perimplantari è possibile effettuare un'efficace ed efficiente prevenzione primaria.**

Allo stato attuale l'unico presidio terapeutico disponibile per controllare l'infezione dei tessuti peri-implantari è la strumentazione meccanica sia non chirurgica che chirurgica. Nel caso delle mucositi perimplantari questo trattamento risolve il quadro clinico infettivo-infiammatorio, nel caso delle perimplantiti i risultati a lungo termine sono ancora in fase di valutazione.

### **Diagnosi e terapia parodontale**

La diagnosi e la terapia parodontale si articolano in varie fasi come illustrato nella Tabella 1 riportante l'Albero decisionale.

**Tabella1** (albero decisionale SidP)



★ = Terapia farmacologica

La diagnosi parodontale deve essere fatta interpretando ed elaborando i dati derivanti dall'anamnesi e dall'esame obiettivo integrati, se indicato, da esami radiografici e da esami di laboratorio.

L'anamnesi è volta alla ricerca di quei fattori di rischio che possono influenzare l'insorgenza e la progressione delle malattie parodontali e perimplantari: scarsa igiene orale, familiarità, fumo di tabacco, alcuni farmaci che influenzano gli aumenti di volume gengivale (es. nifedipina, difenilidantoina, ciclosporina), il diabete, i deficit immunitari congeniti o acquisiti, alcune malattie sistemiche rare (Sindrome di Papillon Lefevre).

La perimplantite riconosce quale ulteriore fattore di rischio la parodontite.

In corso di esame obiettivo, con l'ispezione si valuta la formula dentaria e il numero di elementi dentari persi in relazione all'età, la morfologia, il volume, il colore e la consistenza della gengiva, delle mucose e delle strutture annesse, la presenza di placca batterica, la presenza di fattori ritentivi di placca (tartaro, carie, restauri incongrui, malposizioni dentarie), eventuali migrazioni dentarie. Va, quindi, ricercata l'eventuale mobilità dentale e posta diagnosi differenziale con altre cause di ipermobilità, come il trauma oclusale, le lesioni di origine endodontica, il trattamento ortodontico in atto. In caso di impianti, la mobilità indica la completa perdita di osteointegrazione ed impone la rimozione dell'impianto stesso.

Una corretta diagnosi parodontale non può prescindere dal sondaggio che è la principale manovra diagnostica per valutare lo stato di salute o di malattia dei tessuti parodontali. Viene effettuato mediante una sonda parodontale, applicando una forza leggera, lungo tutta la circonferenza di ogni elemento dentale fra dente e gengiva. Permette di rilevare la profondità di penetrazione della sonda all'interno di solchi gengivali e/o tasche parodontali (PD), il livello di attacco clinico (CAL), le lesioni delle forcazioni, il sanguinamento marginale (GBI) e al sondaggio (BOP), la presenza di tartaro subgengivale e/o di restauri incongrui. Questi dati vanno registrati nella documentazione clinica del paziente.

In presenza di impianti va effettuato il sondaggio perimplantare. Il sondaggio perimplantare viene effettuato secondo le stesse metodiche del sondaggio parodontale, con una forza leggera. Permette di rilevare la profondità di penetrazione della sonda all'interno del solco e/o della tasca perimplantare (PD), il sanguinamento marginale e al sondaggio (BOP). RegISTRAZIONI del PD e del BOP vanno effettuate all'inizio della terapia di mantenimento ed almeno annualmente per consentire la diagnosi precoce di malattie perimplantari.

Al fine di ottenere ulteriori informazioni indispensabili alla diagnosi e/o alla formulazione del piano di trattamento si rende necessario l'esame radiografico endorale periapicale. In particolare, esso fornisce utili elementi per la valutazione dei tessuti duri parodontali e perimplantari. Gli esami radiografici devono essere effettuati sempre nel rispetto del principio di giustificazione ed ottimizzazione. La valutazione del livello dell'osso di supporto perimplantare viene effettuata radiograficamente all'inizio della terapia di mantenimento e, successivamente, quando vi sia il sospetto clinico di perimplantite.

A volte, in relazione ai dati anamnestici, alle condizioni sistemiche e all'esame obiettivo parodontale del soggetto sono indicati esami ematochimici. Nei soggetti in cui la diagnosi parodontale faccia emergere la presenza di parodontiti molto gravi, soprattutto nelle forme aggressive o associate a patologie sistemiche, possono essere indicati esami microbiologici ed immunologici. In queste particolari situazioni cliniche i test microbiologici possono risultare utili per orientare la terapia antimicrobica. Le analisi colturali sono gli unici esami microbiologici che permettono di effettuare un antibiogramma. La positività dell'esame, che è sito-specifico, indica un aumento del rischio di malattia pur non indicando con certezza che la lesione sia in evoluzione; l'assenza di specie patogene nelle tasche indica, invece, una situazione



di stabilità del sito. I test immunologici (numero e funzionalità dei PMN, tasso anticorpale) possono essere di ausilio diagnostico e prognostico nei soggetti in cui si sospetta un deficit della funzione immunitaria. L'impiego dei suddetti esami di laboratorio è giustificato nel caso in cui il loro esito possa fornire ulteriori elementi utili per la formulazione della diagnosi e del piano di trattamento.

In considerazione di quanto sopra, l'attenta raccolta di dati anamnestici di concerto con un approfondito esame obiettivo, integrato, ove necessario, da esami radiografici e di laboratorio, consente la corretta valutazione dello stato parodontale dell'individuo che può portare a distinguere:

1. uno stato di salute;
2. un quadro clinico di gengivite;
3. un quadro clinico di parodontite.

- **Quando è presente uno stato di salute parodontale è opportuno attuare un programma di prevenzione primaria mirato alla conservazione dello stesso.**

### **Bibliografia**

Aguero A, Garnick JJ, Keagle J, Steflik DE, Thompson WO. *Histological location of a standardized periodontal probe in man. J Periodontol 1995; 66: 184-190.*

Ah M, Johnson G, Kaldhal W, Patti K, Kalkwarf K. *The effect of smoking on the response to periodontal therapy. J Clin Periodontol 1994; 21: 91-97.*

Allen DL & Kerr DA. *Tissue response in the guinea pig to sterile and non-sterile calculus. J of Periodontol 36 1965; 121-126.*

Almas K, Bulman JS, Newman HN. *Assessment of periodontal status with CPITN and conventional periodontal indices. J Clin Periodontol 1991; 18: 654-659.*

Armitage GC. *Periodontal Diseases: Diagnosis. Annals Periodontol 1996; 1: 37-215.*

Asikainen S, Lai CH, Alaluuva S, Slots J. *Distribution of Aa serotypes in periodontal health and disease. Oral Microbiology and Immunology 1991; 6: 6-115.*

Atassi F, Newman HN, Bulman JS. *Probe tine diameter and probing depth. J Clin Periodontol 1992; 9: 301-304.*

Baelum V, Fejerskov O, Manji F, Wanzala P. *Influence of CPITN partial recordings on estimates of prevalence and severity of various periodontal conditions in adults. Community Dent Oral Epidemiol 1993; 21: 354-359.*

Baelum V, Manji F, Fejerskov O, Wanzala P. *Validity of CPITN's assumptions of hierarchical occurrence of periodontal conditions in a Kenyan population aged 15-65 years. Community Dent Oral Epidemiol 1993; 21: 347-353.*

Baelum V, Manji F, Wanzala P, Fejerskov O. *Relationship between CPITN and periodontal attachment loss findings in an adult population. J Clin Periodontol 1995; 22: 146-152.*

Barclay S & Seymour RA. *The incidence and severity of nifedipine-induced gingival hyperplasia. J Clin Periodontol 1992; 19: 311-314.*

Beck JD, Koch GG, Zambon JJ, Genco RJ, Tudor GE. *Evaluation of oral bacteria as risk indicators for periodontitis in older adults. J Periodontol 1992; 63: 93-99.*

- Benn DK. A review of the reliability of radiographic measurements in estimating alveolar bone changes *J Clin Periodontol* 1990; 17: 14-21.
- Bergstrom J, Preber H. Cigarette smoking and periodontal bone loss. *J Periodontol* 1991; 62: 242-246.
- Blieden TM, Caton JG, Proskin HM, Stein SH, Wagner C. Examiner reliability for an invasive gingival bleeding index *J Clin periodontol* 1992; 19: 262-267.
- Burgett FG, Ramfjord SP, Nissle RR, Morrison EC, Chaterbeneau TD, Caffesse RG. A randomized trial of occlusal adjustment in the treatment of periodontitis patients. *J Clin Periodontol* 1992; 19: 381-387.
- Butterworth M, Sheiham A. Changes in the Corn-rnurnty Periodontal Index of Treatment Needs (CPITN) after periodontal treatment in a general dental practice. *Br Dent J* 1991; 171: 363-366.
- Caton J, Greenstein G, Polson AM. Depth of periodontal probe penetration related to clinical and histologic signs of gingival inflammation. *J Periodontol* 1981; 52: 626-629.
- Chapple ILC. Periodontal diagnosis and treatment – where does the future lie? *Periodontology* 2009;51:9-24.
- Christersson LA, Slots J, & Rosling BG. Microbiological and clinical effect of surgical treatment of localized juvenile periodontitis. *J Clin Periodontol* 1985; 12: 465-476.
- Dzink JL, Socransky SS, Haffajee AD. The predominant cultivable microbiota of active and inactive lesions of destructive periodontal diseases. *J Clin Periodont* 1988; 15: 316-323.
- Eickholz P, Horr T, Klein F, Hassfeld S, Kim TS. Radiographic parameters for prognosis of periodontal healing of infrabony defects: two different definitions of defect depth. *J Periodontol*. 2004 Mar;75(3):399-407.
- Fowler C, Garret S, Crigger M, Egelberg J. Histologic probe position in treated and untreated human periodontal tissues. *J Clin Periodontol* 1982; 9: 373-385.
- Friskopp J & Hammarstrom L. A comparative scanning electron microscopic study of supragingival and subgingival calculus. *J of Periodontol* 1980; 51, 553-562.
- Garnick JJ, Keagle JG, Searle JR, King GE, Thompson WO. Gingival resistance to probing forces. II The effect of inflammation and pressure on probe displacement in beagle dog gingivitis. *J Periodontol* 1989; 60: 498-505.
- Genco RJ, loeH. The role of systemic conditions and disorders in periodontal disease. *Periodontology* 2000 1993; 2:98.
- Gomes-Filho IS, Sarmiento VA, de Castro MS, da Costa NP, da Cruz SS, Trindade SC, de Freitas CO, de Santana Passos J. Radiographic features of periodontal bone defects: evaluation of digitized images. *Dentomaxillofac Radiol*. 2007 Jul;36(5):256-62.
- Goodson J M, Haffajee A D, Socransky S S. The relationship between attachment level loss and alveolar bone loss. *J Clin Periodont* 1984; 11: 348-359.
- Goultchin J, Cohen HD, Donchin M, Brayer L, Soskolne WA. Association of smoking with periodontal treatment needs. *J Periodontol* 1990;61(6):364-7.
- Grossi SG, Genco RJ, Machtei EE et al. Assessment of risk factors for periodontal disease. II. Risk indicators for alveolar bone loss. *J Periodont* 1995; 66: 23-29.
- Grossi SG, Zambon JJ, Ho AW et al. Assessment of risk for periodontal disease. I. Risk indicators for attachment loss. *J Periodontol* 1994; 65: 260-267.
- Guidelines for Periodontal Therapy. *J Periodontol* 1998; 69:405-408.
- Haber J, Kent R. Cigarette smoking in periodontal practice. *J Periodontol* 1992; 63: 100-106.
- Haber J, Wattles J, Crowley M, Mandell R, Joshipura K, Kent RL. Evidence for cigarette smoking as a major risk factor for periodontitis. *J Periodontol* 1993; 64: 16-23.

- Haber J, Watters J, Crowley R. Assessment of diabetes as a risk factor for periodontitis. *J Dent Res* 1991; 70 abstract 414.
- Haffajee AD, Socransky SS, Lindhe J, Kent RL, Okamoto H, Yoneyama T. Clinical risk indicators for periodontal attachment loss. *J Clin Periodontol* 1991; 18-117.
- Hancock RH, Swan RH. Nifedipine-induced gingival overgrowth. *J Clin Periodontol* 1992, 19: 12-14.
- Hausmann E. A contemporary perspective on techniques for the clinical assessment of alveolar bone. *J Periodontol* 1990, 61: 149-156.
- Heitz-Mayfield LJA. Peri-implant diseases: diagnosis and risk indicators. *J Clin Periodontol* 2008; 35 (Suppl. 8): 292-304.
- Holttä P, Alaluusua S, Saarela M, Asikainen S. Isolation frequency and serotype distribution of mutans streptococci and *Aa comitans*, and clinical periodontal status in Finnish and Vietnamese children. *Scand J Dent Res* 1994; 102: 113-119.
- Horning GM, Hatch CL, Cohen ME. Risk indicators for periodontitis in a military treatment population. *J Periodontol* 1992; 63: 297-302.
- Horup N, Melsen B, & Terp S. Relationship between malocclusion and maintenance of teeth. *Community Dentistry and Oral Epidemiol* 1987; 15, 74-78.
- Hull PS, Clerehugh V, Ghassemi-Aval A. An assessment of the validity of a constant force electronic probe in measuring probing depth. *J Periodontol* 1995; 66: 848-851.
- Hunt RJ, Fann SJ. Effect of examining half the teeth in a partial periodontal recording of older adults. *J Dent Res* 1991; 70: 1380-1385.
- Jeffcoat MK, Chung Wang I, Reddy MS. Radiographic diagnosis in periodontics. *Periodontology 2000* 1995;7:54-68.
- Jeffcoat MK, Howell TH. Alveolar bone destruction due to overhanging amalgam in periodontal disease. *J of Periodontol* 1980; 51, 599-602.
- Jeffcoat M.. Radiographic methods for the detection of progressive alveolar bone loss. *J Periodontol* 1992; 63: 367-372.
- Jenkins SM, Dummer PMH, Addy M. Radiographic evaluation of early periodontal bone loss in adolescents. An overview. *J Clin Periodontol* 1992; 19: 363-366.
- Jin L, Cao C. Clinical diagnosis of trauma from occlusion and its relation with severity of periodontitis. *J Clin Periodontol* 1992; 19: 92-97.
- Kaldahl W, Johnson G, Patil K, Kalkwarf K.. Levels of cigarette consumption and response to periodontal therapy. *J Periodontol* 1996; 67: 675-681.
- Keagle JG, Garnick JJ, Searle JR, King GE, Morese PK. Gingival resistance to probing forces. I Determination of optimal probe diameter. *J Periodontol* 1989; 60: 167-171.
- Kingman A, Morrison E, L'e H, Smith J. Systematic errors in estimating prevalence and severity of periodontal disease. *J Periodontol* 1988; 59: 707-713.
- Klein F, Kim TS, Hassfeld S, Staehle HJ, Reitmeir P, Holle R, Eickholz P. Radiographic defect depth and width for prognosis and description of periodontal healing of infrabony defects. *J Periodontol*. 2001 Dec;72(12):1639-46.
- Lai CH, Oshima K, Slots J, Listgarten MA. *Wolinella recta* in adult gingivitis and periodontitis. *J Periodont Res* 1992; 27: 8-14.
- Lang N, Hill L. Radiographs in periodontics. *J Clin Periodontol* 1977; 4: 16-28.
- Listgarten MA & Ellegaard B. Electron microscopic evidence of a cellular attachment between junctional epithelium and dental calculus. *J of Periodontal Res* 1973; 8, 143-150.

- Little TM, Girgis SS, Masotti RE. Diphenylhydantoin induced gingival hyperplasia: its response to drug dosage. *Developmental Medicine and Child Neurology* 1975; 17: 421-424.
- Lobene RR, Weatherford T, Ross NM, Lamm RA, & Menaker L. A modified gingival index for use in clinical trials. *Clin Prev Dent* 1986; 8, 3-6.
- Locker D. Smoking and oral health in older adults. *Can J Public Health* 1992; 83(6): 429-32.
- Løe H & Silness. Periodontal disease in pregnancy. I. Prevalence and severity. *Acta Odontol Scand J* 1963; 21, 533-551.
- Loesche WJ. Clinical and microbiologic aspects of chemotherapeutic agents used according to the specific plaque hypothesis. *J Dent Res* 1979; 58, 2404-2412.
- Lucas RM, Howell LP, Wall BA. Nifedipine-induced gingival Hyperplasia. A histochemical and ultrastructural study. *J Periodontol* 1985; 56: 211-216.
- Martinez-Canut P & et al. A study of factors associated with pathologic tooth migration. *J Clin Periodontol* 1997; 24, 492-497.
- McGaw T, Lam S, Coates J. Cyclosporin-induced gingival over-growth: correlation with dental plaque score, gingivitis score, and cyclosporin levels in serum and saliva. *Oral Surg Oral med Oral Path* 1987; 64: 293-297.
- Mombelli A, Gmur R, Gobbi C, Lang NP. *Actinobacillus actinomycetem comitans* in adult periodontitis (I). Topographic distribution before and after treatment. *Journal of Periodontology* 1994a; 65: 820-826.
- Mombelli A, Graf H. Depth-force patterns in periodontal probing. *J Clin Periodontol* 1986; 13: 126-130.
- Mombelli A, Lang NP. The diagnosis and treatment of peri-implantitis. *Periodontology* 2000 1998; 17: 63-76.
- Mombelli A, Muhle T, Frigg R. Depth-force patterns of periodontal probing. Attachment-gain in relation to probing force. *J Clin Periodontol* 1992; 19: 295-300.
- Muller HP, Ulbrich M, Heinecke A. Alveolar bone loss in adults as assessed on panoramic radiographs. (II) Multilevel models. *Clin Oral Investig.* 2005 Jun; 9(2): 105-110.
- Muller HP, Ulbrich M. Alveolar bone levels in adults as assessed on panoramic radiographs. (I) Prevalence, extent, and severity of even and angular bone loss. *Clin Oral Investig.* 2005 Jun; 9(2): 98-104.
- Nieminen A, Siren E, Wolf J, Asikainen S. Prognostic criteria for the efficiency of non-surgical periodontal therapy in advanced periodontitis. *J Clin Period* 1995; 22: 153-161.
- O'Leary TJ, Gibson WA Jr, Shannon IL, Schussler CF, & Nabers CL. A screening examination for detection of gingival and periodontal breakdown and local irritants. *Periodontics* 1963; 1, 167-174.
- Ortaman LF, McHenry K, Haussman E. Relationship between alveolar bone measured by absorptiometry with analysis of standardized radiographs: 2. Bjorn technique. *J Periodont* 1982; 53: 311-314.
- Papapanou PN, Tonetti MS. Diagnosis and epidemiology of periodontal osseous lesions. *Periodontology* 2000 2000; 22: 8-21.
- Paster BJ, Dewhirst FE. Molecular microbial diagnosis. *Periodontology* 2000 2009; 51: 38-44.
- Polson AM, Caton JG, Yeaple RN, Zander HA. Histological determination of probe tip penetration into gingival sulcus of humans using an electronic pressure-sensitive probe. *J Clin Periodontol* 1980; 7: 479-478.
- Preber H, Bergstrom J. Effects of cigarette smoking on periodontal healing following surgical therapy. *J Clin. Periodontol* 1990; 17: 324-328.
- Puckhett J. A device for comparing roentgenograms of the same mouth. *J Periodontol* 1968; 39: 38.
- Putnins E, Lavelle CL, Holthuis A. Detection of three-walled infrabony defects by subtraction radiography. *Oral Surg Oral Med Oral Pathol.* 1988 Jan; 65(1): 102-8.

- Ragnarsson E, Eliasson ST, Olafsson SH. Tobacco smoking, a factor in tooth loss in Reykjavik, Iceland. *Scand J Dent Res* 1992;100(6):322-6 (r.II).
- Rateitschschak KH. Orthodontics and periodontology. *Int Dent J* 1968; 18: 108.
- Rodriguez-Ferrer HJ, Strahan JD, & Newman HD. Effect on gingival health of removing overhanging margins of interproximal subgingival amalgam restorations. *J of Clin Periodontol* 1980; 7, 457-462.
- Rosling B, Hollender L, Nyman S, Olsson G. A radiographic method for assessing changes in alveolar bone height following periodontal therapy. *J Clin Periodontol* 1975; 2: 211.
- Safkan Seppala B, Ajnamo J. Periodontal conditions in insulin-dependent diabetes mellitus. *J Clin Periodontol* 1992; 19: 24-29.
- Schinaglia GP, Forniti F, Cavallini R, Piva R, del Senno L. Cyclosporin A increases type I procollagen production and mRNA level in human gingival fibroblasts in vitro. *J Oral Path and Med* 1992; 21: 181-185.
- Slots J. Bacterial specificity in adult periodontitis. A summary of a recent work. *J Clin Periodontol* 1986; 13: 912-917.
- Slots J, & Rosling BG. Suppression of the periodontopathic microflora in localized juvenile periodontitis by systemic tetracycline. *J Clin Periodontol* 1983; 10: 465-486.
- Società Italiana di Parodontologia. Consensus sulla Diagnosi in Parodontologia. Incontro dei Soci Attivi Merano, 18-19 settembre 1998.
- Società Italiana di Parodontologia. Linee guida CIC 2003 cap 6 pag 131-156.
- Stoltenberg JL, Osborn JB, Pihlstrom BL, et al. Association between cigarette smoking, bacterial pathogens, and periodontal status. *J Periodontol* 1993; 64(12): 1225-30.
- Stoltenberg JL, Osborn JB, Pihlstrom BL, Hardie NA, Aeppli DM, Huso BA, Bakdash MB, Fischer GE. Prevalence of periodontal disease in a health maintenance organization and comparisons to the national survey of oral health. *J Periodontol* 1993; 64: 853-858.
- Suomi J, Plumbo J, Barbano J. A comparative study of radiographs and poket measuraments in periodontal disease evaluation. *J Periodontol* 1968; 39: 311-315.
- Theilade E, Wright WH, Jensen SB. Experimental gingivitis in man II. A longitudinal clinical and bacteriological investigation. *J of Perio Research* ; 1966; 1, 1-13.
- Theilade J. Electron microscopic study of calculus attachment to smooth surfaces. *Acta Odontol Scandin* 1964; 22, 379-387.
- Thomason JM, Seymour RA, Ellis J. The periodontal problems and management of the renal transplant patient. *renal Faillure* 1994;16: 731-745 .
- Tonetti MS, Pini Prato G, Cortellini P. Effect of cicarette smoking on periodontal healing following GTR in intrabony defects. *J Clin Periodontol* 1995; 22: 229.
- Towfighi PP, Brunsvold MA, Storey AT, Arnold RM, Willman DE, & McMahan CA. Pathologic migration of anterior teeth in patients with moderate to severe periodontitis. *J Periodontol* 1997; 68, 967-972.
- Van der Stelt PF. Modern radiographic methods in the diagnosis of periodontal disease. *Adv Dent Res* 1993,7:158-162.
- Waerhaug J. Effect of rough surfaces upon gingival tissue. *J of Dent Res* 1956; 35, 323-325.
- Waerhaug J. Histologic considerations which govern where the margin of restorations should be located in relation to the gingiva. *Dent Clin of North Amer* 1960; 167-176.
- Wolff L, Dahlen G, Aeppli D. Bacteria as risk markers for periodontitis. *J Periodont* 1994; 65: 498-510.

Wouters F, Salonen L, Frithiof L, Hellden L. Significance of some variables on interproximal alveolar bone height based on cross sectional epidemiologic data. *J Clin Periodontol* 1993; 20: 199-206.

Zambon JJ, Haraszthy VI. The laboratory diagnosis of periodontal infections. *Periodontology* 2000 1995;7:69-82.

Zander HA, Hazen SP, & Scott DB. Mineralization of dental calculus. *Proc of the Soc for Exper Biol & Med, New York* 1960; 103, 257-260.

Zitzmann NU, Berglundh T. Definition and prevalence of peri-implant diseases. *J Clin Periodontol* 2008; 35 (Suppl. 8): 286-291.

- **In caso di diagnosi di gengivite e/o parodontite la terapia eziologica non chirurgica è il trattamento di base.**

La terapia eziologica non chirurgica (terapia causale) comprende:

1. informazione, istruzione e motivazione del paziente al controllo di placca in sede domiciliare e dei fattori di rischio per le patologie orali e parodontali;
2. trattamento meccanico della superficie dentaria (sopra e sottogengivale);
3. eliminazione dei fattori ritentivi di placca.

L'informazione del paziente comprende una serie di indicazioni sulla storia clinica della malattia parodontale e perimplantare, partendo dall'osservazione del cavo orale e spiegando i metodi diagnostici e i protocolli terapeutici utilizzati dall'odontoiatra. Particolare attenzione deve essere data ad alcuni aspetti comportamentali in modo da influire sui fattori di rischio potenzialmente modificabili, quali il fumo (counseling antifumo), l'alimentazione scorretta, l'esercizio fisico insufficiente. Il paziente va, inoltre, informato sulla necessità di trattamento delle patologie sistemiche, ove presenti, correlate o meno con la malattia parodontale. Il clinico deve cercare di fornire a ciascun paziente un modello comportamentale riguardante l'igiene orale personale adeguato alle sue necessità.

Le istruzioni di igiene orale devono riguardare le metodiche appropriate di rimozione meccanica della placca batterica dal cavo orale, l'utilizzo di spazzolino e strumenti per la pulizia delle superfici approssimali. Il controllo meccanico della placca sopragengivale può essere affiancato da un controllo chimico con antisettici, tenendo però in considerazione il fatto che, a lungo termine, si può avere la comparsa di effetti indesiderati. La clorexidina è l'agente antiplacca più efficace e trova indicazione come supporto nella terapia attiva e quando il paziente non è in grado di eseguire efficacemente le manovre di igiene orale meccaniche.

Il trattamento meccanico per la rimozione della placca batterica e del tartaro sopragengivale e sottogengivale con metodiche di detartrasi o scaling e levigatura radicolare o root planing può essere effettuato con l'utilizzo di strumenti manuali, ad ultrasuoni e sonici.

L'efficacia dei suddetti tipi di strumenti per quanto riguarda la rimozione dei depositi duri e molli si è dimostrata sovrapponibile.

La superficie dentaria viene, pertanto, resa biologicamente compatibile con la salute dei tessuti parodontali.

Si possono avere effetti secondari quali una batteriemia transitoria e ipersensibilità dentale.

Una volta rimossa la placca ed il tartaro, è necessario eseguire la lucidatura e la rifinitura delle superfici dentali.

In presenza di fattori ritentivi di placca, sopragengivali e sottogengivali, quali otturazioni e margini protesici incongrui e carie, è necessario procedere alla loro eliminazione al fine di favorire le manovre di igiene orale e ristabilire un'anatomia dento-gengivale idonea per un ottimale controllo di placca.

I risultati attesi dalla terapia causale includono il miglioramento del livello di collaborazione e motivazione del paziente, la riduzione significativa e stabile della quantità di placca batterica e tartaro depositati sulle superfici dentali (idealmente al di sotto del 20%), l'eliminazione o riduzione dei segni clinici di infiammazione marginale (eritema, edema e sanguinamento), la riduzione del sanguinamento al sondaggio -BOP- (idealmente al di sotto del 20%), la riduzione della profondità di sondaggio -PD- , il guadagno del livello clinico di attacco -CAL- e la recessione del tessuto marginale -REC. La maggior parte dei pazienti affetti da gengivite e parodontite può essere trattata con successo stabile nel tempo mediante terapia non chirurgica associata ad una efficace terapia di supporto.

Si considerano utilizzabili vari protocolli di terapia meccanica non chirurgica (terapia causale), ma si ribadisce la necessità di provvedere, nella medesima seduta, se possibile, alla rimozione dei fattori eziologici sia sopra che sottogengivali presenti nel settore trattato.

In relazione alle condizioni del paziente, la terapia eziologica non chirurgica può essere programmata con un numero variabile di appuntamenti, organizzati in sedute concentrate nel minor tempo possibile per evitare la reinfezione dei siti trattati a causa dei batteri presenti nei siti ancora da trattare. In alternativa, quando indicato, è possibile programmare la cosiddetta "Full Mouth Disinfection" in una o due sedute distanziate nell'arco di 24/48 ore.

La terapia eziologica non chirurgica è efficace nell'eliminare l'infiammazione (sanguinamento al sondaggio) in caso di mucosite perimplantare, mentre, in caso di perimplantite, è caratterizzata da risultati non prevedibili.

### **Bibliografia**

*Addy M, Moran J, Wade W. Chemical plaque control in the prevention of gingivitis and periodontitis. In Proceedings of the First European Workshop on Periodontology. Eds. Lang NP, Karring T. 1994, Quintessence, pp. 224-257.*

*Adriaens PA, Edwards CA, De Boever JA, Loesche WJ. Ultrastructural observations on bacterial invasion in cementum and radicular dentin of periodontally diseased human teeth. J Periodontol 1988; 59: 493-50.*

*Ainamo J, Gjermo P. Consensus report of session III. In Proceedings of the First European Workshop on Periodontology. Eds. Lang NP, Karring T. 1994, Quintessence, pp. 289-291.*

*Axelsson P, Lindhe J, Nyström B. On the prevention of caries and periodontal disease. Results of a 15-year longitudinal study in adults. J Clin Periodontol 1991; 18: 182-189.*

*Axelsson P, Lindhe J. Effect of controlled oral hygiene procedures on caries and periodontal disease in adults. Results after 6 years. J Clin Periodontol 1981; 8: 239-248.*

- Axelsson P. Mechanical plaque control. In *Proceedings of the First European Workshop on Periodontology*. Eds: Lang NP, Karring T. 1994, Quintessence, pp. 219-243.
- Badersten A, Nilveus R, Egelberg J. Effect of nonsurgical periodontal therapy. II Severely advanced periodontitis. *J Clin Periodontol* 1984; 11: 63-76.
- Baehni P, Thilo B, Chapuis B, Pernet D. Effect of ultrasonic and sonic scalers on dental plaque microflora in vitro and in vivo. *J Clin Periodontol* 1992; 19: 455-459.
- Bergenholtz A, Britton J. Plaque removal by dental floss or toothpicks. An intra-individual comparative study. *J Clin Periodontol* 1980; 7: 516-524.
- Cancro LC, Fischman SL. The expected effect on oral health of dental plaque control through mechanical removal. *Periodontol* 2000, 1995; 8: 60-74.
- Caton JG, Blieden TM, Lowenguth RA, Frantz BJ, Wagener CJ, Doblin JM, Stein SH, Proskin HM. Comparison between mechanical cleaning and an antimicrobial rinse for the treatment and prevention of interdental gingivitis. *J Clin Periodontol* 1993; 20: 172-178.
- Chabanski, MB, Gillam DG, Bulman JS, Newman HN. Prevalence of cervical dentine sensitivity in a population of patients referred to a specialist periodontology department. *J Clin Periodontol* 1996; 23: 989-992.
- Dajani AS, Bisno AL, Chung KJ. et al. Prevention of bacterial endocarditis. Recommendations by the American Heart Association. *JAMA* 1990; 264: 2919-2922.
- Eberhard J, Jervøe-Storm PM, Needleman I, Worthington H, Jepsen S. Full-mouth treatment concepts for chronic periodontitis: a systematic review. *J Clin Periodontol*. 2008 Jul;35(7):591-604.
- Gaunt F, Devine M, Pennington M, Vernazza C, Gwynnett E, Steen N, Heasman P. The cost-effectiveness of supportive periodontal care for patients with chronic periodontitis. *J Clin Periodontol* 2008; 35 (Suppl. 8): 67-82.
- Goultshin J, Cohen HD, Donchin M, Brayer L, Soskolne WA. Association of smoking with periodontal treatment needs. *J Periodontol* 1990; 61: 364-367.
- Grossi SG, Genco RJ, Machtei EE, Ho AW, Koch G, Dunford R, Zambon JJ, Hausmann E. Assessment of risk for periodontal disease. II. Risk indicators for alveolar bone loss. *J Periodontol* 1995; 66: 23-29.
- Grossi SG, Zambon JJ, Ho AW, Koch G, Dunford RG, Machtei EE, Norderyd OM, Genco RJ. Assessment of risk for periodontal disease. I. Risk indicators for attachment loss. *J Periodontol* 1994; 65: 260-267.
- Heasman PA, Jacobs DJ, Chapple IL. An evaluation of the effectiveness and patient compliance with plaque control methods in the prevention of periodontal disease. *Clin Prevent Dent* 1989; 11: 24-28.
- Hill RW, Ramfjord SP, Morrison EC, et al. Four types of periodontal treatment compared over two years. *J Periodontol* 1981; 52: 655-662.
- Kaldahl WB, Kalkwarf KL, Patil KD, Dyer JK, Bates RE Jr. Evaluation of four modalities of periodontal therapy. Mean probing depth, probing attachment level and recession changes. *J Periodontol* 1988; 59: 783-793.
- Katz PP, Wirthlin MR, Szpunar SM, Selby JV, Sepe SJ, Showstack JA. Epidemiology and prevention of periodontal disease in individuals with diabetes. *Diabetes Care* 1991; 14: 375-38.
- Kinane FD. The role of interdental cleaning in effective plaque control: need for interdental cleaning in primary and secondary prevention. In: *Proceedings of the European Workshop on mechanical plaque control*. Eds. Lang NP, Attström R, Løe H. 1998 Quintessence, pp. 156-168.
- Lang NP, Tan WC, Krahenmann MA, Zwahlen M. A systematic review of the effects of full-mouth debridement with and without antiseptics in patients with chronic periodontitis. *J Clin Periodontol* 2008; 35 (Suppl. 8): 8-21.
- Leon LE, Vogel RI. A comparison of the effectiveness of hand scaling and ultrasonic debridement in furcations as evaluated by differential dark-field microscopy. *J Periodontol* 1987; 58: 86-94.
- Lie T & Leknes KN. Evaluation of the effect on root surfaces of air turbine scalers and ultrasonic instrumentation. *J Periodontol* 1985; 56: 522-531.



- Lindhe J & Nyman S. Long term maintenance of patients treated for advanced periodontal disease. *J Clin Periodontol* 1984; 11: 504-514.
- Lindhe J, Westfelt E, Nyman S, Socransky SS, Haffajee AD. Long-term effect of surgical/non surgical treatment of periodontal disease. *J Clin Periodontol* 1984; 11: 448-458.
- Lindhe J, Westfelt E, Nyman S, Socransky SS, Heijl L, Bratthall G. Healing following surgical/non surgical treatment of periodontal disease. A clinical study. *J Clin Periodontol* 1982; 9: 115-128.
- Loos B, Kiger R, Egelberg J. An evaluation of basic periodontal therapy using sonic and ultrasonic scalers. *J Clin Periodontol* 1987; 14: 29-33.
- Mombelli A. The role of dental plaque in the initiation and progression of periodontal diseases. In: *Proceedings of the European Workshop on mechanical plaque control*. Eds. Lang NP, Attström R, Løe H. 1998 Quintessence, pp. 85-97.
- Nyman S, Westfelt E, Sarhed G, Karring T. Role of "diseased" root cementum in healing following treatment of periodontal disease. A clinical study. *J Clin Periodontol* 1988; 15: 464-468.
- Oberholzer R, Rateitschak KH. Root cleaning or root smoothing. An in vivo study *J Clin Periodontol* 1996; 23: 326-30.
- Papapanou PN. Periodontal diseases: Epidemiology. *Annals of Periodontology*, AAP 1996; 1, 1-36.
- Pinson M, Hoffman WH, Garnick JJ, Litaker MS. Periodontal disease and type I diabetes mellitus in children and adolescents. *J Clin Periodontol* 1995; 22: 118-123.
- Quirynen M, Marechal M, Busscher HJ, Weerkamp AH, Darius PL, van Steenberghe D. The influence of surface free energy and surface roughness on early plaque formation. *J Clin Periodontol* 1990; 17: 138-144.
- Renvert S, Glavind L. Individualized instruction and compliance in oral hygiene practices: recommendations and means of delivery. In: *Proceedings of the European Workshop on mechanical plaque control*. Eds. Lang NP, Attström R, Løe H. 1998 Quintessence, pp. 300-309.
- Renvert S, Nilveus R, Dahlen G, Slots J, Egeleberg J. Five-year follow-up of periodontal intraosseous defects treated by root planing or flap surgery. *J Clin Periodontol* 1990; 17: 356-363.
- Renvert S, Roos-Jansa<sup>o</sup>ker A-M, Claffey N. Non-surgical treatment of peri-implant mucositis and peri-implantitis: a literature review. *J Clin Periodontol* 2008; 35 (Suppl. 8): 305-315.
- Rodriguez-Ferrer HJ, Strahan JD, Newman HN. Effect of gingival health of removing overhanging margins of interproximal subgingival amalgam restorations. *J Clin Periodontol* 1980; 7: 457-462.
- Rylander H, Lindhe J. Cause-related periodontal therapy. In: *Clinical Periodontology and Implant Dentistry*. Eds. Lindhe J, Karring T, Lang NP. 1997 Munksgaard, pp. 438-44.
- Torfason T, Kiger R, Selvig KA, Egelberg J. Clinical improvement of gingival conditions following ultrasonic versus hand instrumentation of periodontal pockets. *J Clin Periodontol* 1979; 6: 165-176.
- Van Winkelhoff AJ, Van der Velden U, de Graaff J. Microbial succession in recolonizing deep periodontal pockets after a single course of supra- and subgingival debridement. *J Clin Periodontol* 1987; 15: 116-122.
- Walmsley AD, Lea SC, Landini G, Moses AJ. Advances in power driven pocket/root instrumentation. *J Clin Periodontol* 2008; 35 (Suppl. 8): 22-28.
- Walmsley AD, Lea SC, Landini G, Moses AJ. Advances in power driven pocket/root instrumentation. *J Clin Periodontol* 2008; 35 (Suppl. 8): 22-28.

**- Dopo la terapia causale, è necessaria la rivalutazione del paziente parodontale.**

La rivalutazione del paziente consente la verifica del raggiungimento o meno del successo terapeutico atteso.

Indicatori di successo sono la riduzione della quantità di placca batterica fino al limite teorico di zero (non può comunque essere accettata una quantità di placca batterica residua superiore al 20 %), la riduzione del sanguinamento al sondaggio fino al limite teorico di zero (non può, comunque, essere accettato un sanguinamento residuo superiore al 20% ) e la riduzione della profondità di sondaggio. La riduzione della profondità di sondaggio, in seguito a terapia non chirurgica, dipende, in gran parte, dalla profondità iniziale delle tasche (la profondità di sondaggio ottimale non deve essere superiore ai 4 mm).

Il paziente che raggiunge questi obiettivi e che, pertanto, non necessita di terapia chirurgica sarà inserito in un programma di terapia di supporto parodontale per mantenere i risultati raggiunti, motivandolo, in maniera continuativa, all'adozione di stili di vita corretti.

La terapia di supporto consiste in sedute, programmate periodicamente, di controllo parodontale e perimplantare completate, se necessario, da una nuova raccolta dei dati clinici e da una nuova fase di terapia attiva.

**- In caso di mancato raggiungimento dei risultati di successo terapeutico è opportuno ripetere, per intero o in parte, la fase terapeutica causale e/o meccanica non chirurgica.**

**- L'opportunità di effettuare terapia chirurgica va valutata tenendo conto di taluni parametri:** presenza di tasche con profondità di sondaggio uguale o maggiore di 5 mm; alterazione dell'architettura gengivale ed ossea; presenza di lesioni delle forcazioni di II e III classe; necessità di ricostruire o rigenerare il supporto parodontale; necessità di modificare la posizione e/o il volume della gengiva; presenza di elementi dentali irrecuperabili che richiedono un trattamento impianto-protetico.

**- La scelta della tecnica chirurgica si baserà, a discrezione del clinico, sulla valutazione delle indicazioni e dei risultati attesi delle diverse procedure.**

La terapia chirurgica parodontale, in qualsiasi sua forma, presuppone che il paziente sia motivato a mantenere un adeguato controllo di placca (indice di placca ed indice di sanguinamento non superiori al 20%) e che le condizioni generali di salute siano tali da non controindicare l'intervento chirurgico.

Il trattamento chirurgico deve essere considerato come un mezzo aggiuntivo alla terapia meccanica non chirurgica (terapia causale).

Le diverse tecniche chirurgiche devono essere valutate primariamente in base alla loro capacità di ridurre le tasche profonde e correggere quelle condizioni che favoriscono l'accumulo di placca batterica, quali le alterazioni dell'architettura gengivale ed ossea o le lesioni delle forcazioni. Inoltre, è da tenere in debita considerazione il fatto che tasche con profondità al sondaggio uguali o maggiori di 5mm hanno un rischio di recidiva 12 volte maggiore rispetto a siti con un sondaggio minore o uguale a 4mm; una tasca con un

sondaggio maggiore di 5mm rappresenta un fattore di rischio di perdita del dente 8 volte maggiore rispetto a siti con un sondaggio minore o uguale a 3mm; denti pluriradicolti con lesioni delle forcazioni di II e III grado, hanno un rischio fino a 14 volte maggiore di essere persi rispetto a denti senza lesioni delle forcazioni.

**- Lo scopo primario della terapia chirurgica deve essere quello di facilitare l'igiene orale domiciliare istaurando una morfologia gengivale, ossea e dentale che consenta di raggiungere questo obiettivo.**

Le procedure chirurgiche idonee a modificare l'anatomia gengivale/ossea/dentale sono:

- Lembo di accesso: è un mezzo aggiuntivo alla terapia eziologica non chirurgica ed il primo trattamento chirurgico che può essere indicato in caso di tasche con profondità di sondaggio uguale o superiore a 5 mm, con o senza BOP positivo, che residuano dopo il completamento della terapia eziologica non chirurgica. Questa metodica chirurgica facilita l'accesso alle radici per una migliore rimozione del tartaro sub gengivale e per modificare l'ambiente microbiologico della zona.

I dati in letteratura evidenziano che in presenza di tasche con profondità di sondaggio  $\geq 5$  mm, con o senza BOP positivo, esiste un maggior rischio di progressione della patologia.

Questo lembo può essere anche utilizzato in caso di perimplantite al fine di garantire l'accesso alla superficie implantare per poter attuare il debridement e la decontaminazione della superficie implantare ed ottenere la risoluzione dell'infiammazione. I dati scientifici riguardanti il successo di tale trattamento sono, tuttavia, ancora limitati.

I risultati attesi del lembo di accesso sono la riduzione o assenza del sanguinamento al sondaggio, la riduzione della profondità di sondaggio, il guadagno del livello di attacco clinico, la recessione del tessuto marginale.

- La chirurgia resettiva (gengivale, ossea e radicolare) deve essere considerata come un trattamento finalizzato all'eliminazione della tasca ed alla creazione di una morfologia gengivale, ossea e dentale tesa a favorire un controllo agevole ed efficace dell'accumulo di placca batterica. E' indicata, in particolare, nel trattamento degli aumenti di volume gengivale e di volume osseo, delle lesioni intraossee  $\leq 3$  mm e delle lesioni delle forcazioni di II e III classe. La chirurgia ossea resettiva può essere anche utilizzata per ripristinare la dimensione biologica e ottimizzare l'esecuzione di restauri conservativi e protesici.

I risultati attesi dalla terapia resettiva sono l'assenza di sanguinamento al sondaggio, una profondità di sondaggio  $\leq 3$ mm, un allungamento della corona clinica ed una stabilità del tessuto marginale dopo maturazione dei tessuti

- La chirurgia ossea rigenerativa serve per ottenere la rigenerazione di tessuto di supporto attorno ad elementi dentari gravemente compromessi dalla malattia

parodontale. Le procedure più affidabili ed efficaci sono la rigenerazione tissutale guidata (GTR) mediante l'applicazione di una barriera fisica (rigenerazione tissutale mediante membrana) e la rigenerazione biologicamente indotta mediante amelogenine (ITR).

È possibile ottenere guadagno di tessuto di supporto anche mediante l'utilizzo di innesti di osso autologo o di biomateriali.

Le procedure chirurgiche rigenerative possono essere applicate con risultati clinici prevedibili nei difetti intraossei superiori ai 3 mm e caratterizzati da una morfologia idonea alla rigenerazione dei tessuti parodontali.

I risultati attesi della terapia rigenerativa includono la riduzione della profondità di sondaggio, il guadagno del livello clinico di attacco e la recessione del tessuto marginale.

- La chirurgia muco-gengivale comprende l'insieme delle procedure atte alla correzione di difetti di morfologia, posizione e/o quantità dei tessuti molli parodontali. Questi difetti possono essere trattati con interventi a lembo o con innesti tissutali. Le indicazioni principali sono la copertura delle superfici radicolari esposte o l'incremento di altezza e spessore del tessuto gengivale per esigenze funzionali, estetiche, protesiche od ortodontiche.

I risultati attesi della terapia mucogengivale includono il guadagno del livello clinico di attacco (copertura radicolare), l'eliminazione o la riduzione delle recessioni del tessuto marginale (copertura radicolare), l'incremento dell'altezza e dello spessore del tessuto cheratinizzato.

Nell'ambito della terapia chirurgica va considerato il trattamento implanto-protesico che si basa su principi parodontali come il rispetto della dimensione biologica (altezza e morfologia della componente transmucosa) e la possibilità di un'adeguata igiene orale (distanza inter-implantare, morfologia e superficie della struttura protesica), premesse queste per la salute dei tessuti molli perimplantari.

### **Bibliografia**

*Al-Arrayed F, Adam S, Moran J, Dowell P. Clinical trial of cross-linked human type I collagen as a barrier material in surgical periodontal treatment. Journal of Clinical Periodontology 1995 22: 371-379.*

*Armitage GC. Periodontal diseases: diagnosis. Proceedings of the 1996 Workshop in Periodontics. Ann Periodontol 1:37-215,1996.*

*Axelsson P and Lindhe J. The significance of maintenance care in the treatment of periodontal disease. J Clin Periodontol 8:281- 294 1981.*

*Bragger U, Lauchenauer D. & Lang N.P. Surgical lengthening of the clinical crown. J Clin Periodontol 19:58-63, 1992.*

*Buhler H. Evaluation of root resected teeth. Results after ten years. J Periodontol 59:805-810 1988.*

*Caffesse RG. Resective procedures. In Proceedings of the World Workshop in Clinical Periodontics. Chicago: The American Academy of Periodontology IV-1-IV-21 1989.*

- Cairo F, Pagliaro U, Nieri M. Treatment of gingival recession with coronally advanced flap procedures: a systematic review. *J Clin Periodontol*. 2008 Sep;35(8 Suppl):136-62.
- Carnevale G, Cairo F, Tonetti MS. Long-term effects of supportive therapy in periodontal patients treated with fibre retention osseous resective surgery. I: recurrence of pockets, bleeding on probing and tooth loss. *J Clin Periodontol*. 2007 Apr;34(4):334-41.
- Carnevale G, Cairo F, Tonetti MS. Long-term effects of supportive therapy in periodontal patients treated with fibre retention osseous resective surgery. II: tooth extractions during active and supportive therapy. *J Clin Periodontol*. 2007 Apr;34(4):342-8.
- Carnevale G, Pontoriero R. and Hurzeler MB. Management of furcation involvement. *Perio* 2000 9:69-89, 1995.
- Carnevale G, Di Febo G, Tonelli MP, Marin C and Fuzzi M. A retrospective analysis of the periodontal prosthetic treatment of molar with interradicular lesions. *Int J Perio Rest Dent* 11:189- 205 1991.
- Carnevale G, Pontoriero R. and Di Febo G. Long term effects of root-resective therapy in furcation involved molars. A 10 years longitudinal study, *J Clin Periodontol* 25:209-214 1998.
- Cortellini P, Carnevale G, Sanz M, Tonetti MS. Treatment of deep and shallow intrabony defects. A multicenter randomized controlled clinical trial. *J Clin Periodontol* 1998; 25: 981-987.
- Cortellini P, Nieri M, Prato GP, Tonetti MS. Single minimally invasive surgical technique with an enamel matrix derivative to treat multiple adjacent intra-bony defects: clinical outcomes and patient morbidity. *J Clin Periodontol*. 2008 Jul;35(7):605-13.
- Cortellini P, Pini Prato GP, Tonetti MS. Long -term stability of clinical attachment following guided tissue regeneration and conventional therapy. *J Clin Periodontol* 1996; 23: 106-111.
- Cortellini P, Pini-Prato G, Tonetti M. Periodontal regeneration of human infrabony defects with titanium reinforced membranes. A controlled clinical trial. *Journal of Periodontology* 1995. 66: 797-803.
- Cortellini P, Prato G, Tonetti M. Periodontal regeneration of human intrabony defects with bioresorbable membranes. A controlled clinical trial. *Journal of Periodontology* 1996 67: 217-223.
- Cortellini P, Tonetti M, Baldi C, Francetti L, Rasperini G, Rotundo R, Nieri M, Franceschi D, Labriola A, Prato GP. Does placement of a connective tissue graft improve the outcomes of coronally advanced flap for coverage of single gingival recessions in upper anterior teeth? A multi-centre, randomized, double-blind, clinical trial. *J Clin Periodontol*. 2009 Jan;36(1):68-79.
- Dannewitz B, Lippert K, Lang NP, Tonetti MS, Eickholz P. Supportive periodontal therapy of furcation sites: non-surgical instrumentation with or without topical doxycycline. *J Clin Periodontol*. 2009 Jun;36(6):514-22.
- Flores de Jacoby L. and Mengel R. Conventional surgical procedures. *Periodontology* 2000 9,38-54,1995.
- Garrett S. Periodontal regeneration around natural teeth. *Annals of Periodontol* 1996;1:621-666.
- Gouldin A, Fayad S, Mellonig J. Evaluation of guided tissue regeneration in interproximal defects. (II). Membrane and bone versus membrane alone. *Journal of Clinical Periodontology* 1996 23: 485-491.
- Hamp SE, Nyman S and Lindhe J. Periodontal treatment of multirrooted teeth. Results after 5 years. *J Clin Periodontol* 2:126-135 1975.
- Heitz-Mayfield LJ, Trombelli L, Heitz F, Needleman I, Moles D. A systematic review of the effect of surgical debridement vs non-surgical debridement for the treatment of chronic periodontitis. *J Clin Periodontol*. 2002;29 Suppl 3:92-102.
- Hamp SE, Nyman S and Lindhe J. Periodontal treatment of multirrooted teeth. Results after 5 years. *J Clin Periodontol* 2:126-135 1975.
- Heitz-Mayfield LJ, Trombelli L, Heitz F, Needleman I, Moles D. A systematic review of the effect of surgical debridement vs non-surgical debridement for the treatment of chronic periodontitis. *J Clin Periodontol*. 2002;29 Suppl 3:92-102.

- Herrero F, Scott JB, Maropis P.S. & Yukna R.A. Clinical comparison of desired versus actual amount of surgical crown lengthening. *J Periodontol* 66:568-571, 1995.
- Hirschfeld L. and Wasserman B. A long-term survey of tooth loss in 600 treated patients. *J Periodontol* 49:225-237 1978.
- Isidor F and Karring T. Long-term effect of surgical and non-surgical periodontal treatment. A 5-year clinical study. *J Periodont Res* 21:462-472 1986.
- Kaldahl WB, Kalkwarf KL, Patil KD, Molvar MP, Dyer JK. Long-term evaluation of periodontal therapy: I Response to 4 Therapeutic modalities. *J Periodontol* 67:93-102 1996.
- Kaldahl WB, Kalkwarf KL, Patil KD, Molvar MP. and Dyer JK. Long-term evaluation of periodontal therapy: II. Incidence of sites breaking down. *J Periodontol* 67:103-108 1996.
- Karoussis IK, Salvi GE, Heitz-Mayfield LJ, Brägger U, Hämmerle CH, Lang NP. Long-term implant prognosis in patients with and without a history of chronic periodontitis: a 10-year prospective cohort study of the ITI Dental Implant System. *Clin Oral Implants Res.* 2003 Jun;14(3):329-39.
- Klavan B. Clinical observation following root amputation in maxillary molar teeth. *J Periodontol* 46:1-5 1975.
- Knowles JW, Burgett FG, Nissle RK, Shick RA, Morrison EC, Ramfjord SP. Results of periodontal treatment related to pocket depth and attachment level. Eight years. *J Periodontol* 50:225-233 1979.
- Kotsovilis S, Fourmousis I, Karoussis IK, Bamia C. A systematic review and meta-analysis on the effect of implant length on the survival of rough-surface dental implants. *J Periodontol.* 2009 Nov;80(11):1700-18.
- Langer B, Stein SD and Wagenberg B. An evaluation of root resection. A ten years study. *J Periodontol* 52:719-722 1981.
- Laurell L, Gottlow J, Zybutz M, Persson R. Treatment of intrabony defects by different surgical procedures. A literature review. *J Periodontol* 1998; 69:303-313.
- Lindhe J & Echeverria J. Consensus report of session II. In Lang NP & Karring T.eds. *Proceedings of the 1st European workshop on periodontology.* Quintessence Publishing 1994 ,p211 ,213.
- Lindhe J & Echeverria J. Consensus report of session II. *Proceedings of the 1st European Workshop in Periodontology.* Lang NP & Karring T eds. London:Quintessence 1994 p 211.
- Lindhe J and Nyman S. The effect of plaque control and surgical pocket elimination on the establishment and maintenance of periodontal health. A longitudinal study of periodontal therapy in cases of advanced disease. *J Clin Periodontol* 2:67-79 1975.
- Lindhe J. *Textbook of clinical periodontology.* 3th edition Copenhagen: Munksgaard 1997.
- Lindhe J, Nyman S. Scaling and granulation tissue removal in periodontal therapy. *J Clin Periodontol* 12:374-388.
- Lindhe J, Westfelt E, Nyman S, Socransky SS, Haffajee AD. Long term effect of surgical/non surgical treatment of periodontal disease. *J Clin Periodontol* 11:448-458 1984.
- Lindhe J, Westfelt E, Nymann S, Socransky SS, Heijl L, Bratthall G. Healing following surgical/nonsurgical treatment of periodontal disease. *J Clin Periodontol* 9:115-128 1982.
- Matuliene G, Pjetursson BE, Salvi GE, Schmidlin K, Brägger U, Zwahlen M, Lang NP. Influence of residual pockets on progression of periodontitis and tooth loss: results after 11 years of maintenance. *J Clin Periodontol.* 2008 Aug;35(8):685-95.
- Mc Fall WT. Tooth loss in 100 treated patients with periodontal disease: a long-term study. *J Periodontol* 53:539-549 1982.
- Mc Guire MK & Nunn ME. Prognosis versus actual outcome. II. The effectiveness of clinical parameters in developing an accurate prognosis. *J Periodontol* 67:658-665, 1996.

- Mc Guire MK & Nunn ME. Prognosis versus actual outcome. III. The effectiveness of clinical parameters in accurately predicting tooth survival. *J Periodontol* 67:666-674, 1996.
- Mellado J, Salkin L, Freedman AL, Stein MD. A comparative study of e-PTFE periodontal membranes with and without decalcified freeze dried bone allografts for the regeneration of interproximal intraosseous defects. *Journal of Periodontology* 1995 66: 751-755.
- Pagliari U, Nieri M, Rotundo R, Cairo F, Carnevale G, Esposito M, Cortellini P, Pini-Prato G; Italian Society of Periodontology. Clinical guidelines of the Italian Society of Periodontology for the reconstructive surgical treatment of angular bony defects in periodontal patients. *J Periodontol*. 2008 Dec;79(12):2219-32.
- Palcanis KG. Consensus report Surgical Pocket Therapy in *Ann Periodont* 1:618-620 1996.
- Palcanis KG. Surgical Pocket Therapy. *Ann Periodont* 1:589-617 1996.
- Paolantonio M, di Murro C, Cattabriga A, Cattabriga M. Subpedicle connective tissue graft versus free gingival graft in the coverage of exposed root surfaces. A 5-year clinical study. *J Clin Periodontol* 1997;24:51-56.
- Pihlstrom BL, McHugh RB, Oliphant TH, Ortiz-Campos C. Comparison of surgical and non-surgical treatment of periodontal disease. *J Clin Periodont* 10:524-541 1983.
- Pini Prato GP, Clauser C, Cortellini P, Tinti C, Vincenzi G, Pagliaro U. Guided tissue regeneration versus mucogingival surgery in the treatment of human buccal recessions. A 4-year follow-up study. *J Periodontol* 1996;67:1216-1223.
- Ramfjord SP, Caffesse R., Morrison EC et al. Four modalities of periodontal treatment compared over 5 years. *J Periodontol* 14:445-452 1987.
- Schou S. Implant treatment in periodontitis-susceptible patients: a systematic review. *J Oral Rehabil*. 2008 Jan;35 Suppl 1:9-22.
- The American Academy of Periodontology. Consensus Report on mucogingival therapy. *Annals of Periodontology*; 1996 p.701-706.
- The American Academy of Periodontology. Parameter on Mucogingival conditions, Parameters of care; 1996 p.30.
- Tonetti MS, Cortellini P, Suvan JE et al. Generalizability of the added benefits of guided tissue regeneration in the treatment of deep intrabony defects. Evaluation in a multi-center randomized controlled clinical trial. *J Periodontol* 1998; 69:1183-1192.
- Tonetti MS, Pini Prato GP, Cortellini P. Factors affecting the healing response of intrabony defects following guided tissue regeneration and access flap surgery. *J Clin Periodontol* 1996;23:548-56.
- Townsend Olsen C, Ammons WF, Van Belle G. A longitudinal study comparing apically repositioned flaps, with and without osseous surgery. *Int J Periodont Rest Dent* 4:11-33 1985.
- Trombelli L, Farina R. Clinical outcomes with bioactive agents alone or in combination with grafting or guided tissue regeneration. *J Clin Periodontol*. 2008 Sep;35(8 Suppl):117-35.
- Wachtel HC. Surgical periodontal therapy. *Proceedings of the 1st European Workshop on Periodontology*. Quintessence 159-171 1994.
- Wennström JL . Mucogingival therapy. In: *Proceedings of the World Workshop in Periodontics*. *Annals of Periodontol* 1996;1:671-701.
- Zucchelli G, Mele M, Mazzotti C, Marzadori M, Montebugnoli L, De Sanctis M, Coronally advanced flap with and without vertical releasing incisions for the treatment of multiple gingival recessions: a comparative controlled randomized clinical trial. *J Periodontol*. 2009 Jul;80(7):1083-94.

- **Al termine della terapia chirurgica è necessaria un'ulteriore rivalutazione del paziente per accertare il raggiungimento degli obiettivi prefissati.**

Quando gli obiettivi prefissati sono stati raggiunti il paziente deve essere inserito in un programma di supporto parodontale.

Il paziente in terapia di supporto parodontale dovrà essere periodicamente rivalutato per accertare la stabilità dei risultati raggiunti con la terapia. L'evidenza di segni clinici di recidiva di malattie parodontali e/o perimplantari (mancanza di stabilità dei risultati ottenuti con la terapia attiva) rende necessario un maggiore approfondimento diagnostico ed eventuale ulteriore terapia.

La terapia di supporto è parte integrante della terapia parodontale ed implantare. L'obiettivo principale che essa si prefigge è controllare nel tempo l'accumulo di placca, al fine di prevenire eventuali recidive.

L'assenza dei segni clinici associati alle malattie parodontali e perimplantari è il criterio essenziale perché un paziente possa essere inserito e mantenuto in un programma di terapia parodontale ed implantare di supporto.

Le procedure diagnostiche consistono nel rilievo della presenza di placca batterica, della presenza di nuovi fattori di rischio legati al paziente e di segni clinici associati alle malattie parodontali.

Le procedure terapeutiche si fondano essenzialmente sulla rimozione della placca batterica e del tartaro sopra e sottogengivale e sulla modificazione del comportamento igienico orale del paziente, ove necessario (Istruzione e motivazione; ablazione tartaro; terapia causale).

La ricomparsa dei segni clinici associati alle gengiviti ed alle parodontiti rappresenta l'indicazione perché il paziente sia sottoposto ad una fase terapeutica attiva (ablazione tartaro; terapia causale; terapia chirurgica parodontale).

I pazienti che si sottopongono a visite periodiche di controllo, con cadenza trimestrale, possono mantenere a lungo termine la salute ottenuta con la terapia attiva. In ogni caso, la frequenza delle visite di richiamo viene stabilita dal professionista, sulla base delle esigenze individuali del paziente.

Nei pazienti con riabilitazioni implanto-protesi è importante il controllo periodico. Poiché le patologie perimplantari sono di difficile risoluzione, la possibilità di una loro diagnosi precoce assume un valore ancora maggiore. Registrosioni di controllo della profondità di sondaggio, BOP e suppurazione dovrebbero essere effettuate almeno annualmente per consentire, mediante confronto con i valori iniziali, la diagnosi precoce di malattia perimplantare. La valutazione radiografica del livello dell'osso di supporto perimplantare deve essere effettuata all'inizio della terapia di mantenimento e, successivamente, quando vi sia il sospetto clinico di perimplantite.

- **Nelle diverse fasi terapeutiche di trattamento della malattia parodontale può essere opportuno l'impiego di farmaci, somministrati per via sistemica o locale, a supporto o integrazione della terapia meccanica.**



La terapia farmacologica antimicrobica in parodontologia si giova dell'uso di antisettici ed antibiotici.

La terapia antimicrobica sistemica prevede l'uso di antibiotici. L'obiettivo è ridurre la carica dei microrganismi patogeni parodontali in caso di ascessi parodontali, parodontiti aggressive, parodontiti refrattarie al trattamento meccanico, gengivite necrotizzante, parodontite necrotizzante, perimplantite. Con l'eccezione delle infezioni acute, gli antibiotici non devono essere somministrati senza una precedente terapia meccanica e in assenza di un controllo ottimale della placca da parte del paziente.

Vari sono i regimi terapeutici, monoterapici o in associazione, proposti in letteratura nelle diverse situazioni cliniche: tetracicline, metronidazolo, ciprofloxacina, amoxicillina + acido clavulanico, clindamicina, metronidazolo + amoxicillina (risulta essere l'associazione farmacologica clinicamente più efficace nelle parodontiti aggressive), metronidazolo + ciprofloxacina (la ciprofloxacina può sostituire l'amoxicillina in caso di allergia alle b-lattamine). La continua emergenza di specie batteriche antibiotico-resistenti rende necessaria una limitazione all'uso degli antibiotici per via sistemica in terapia parodontale.

La terapia antimicrobica topica si basa sull'impiego di antibiotici ed antisettici ed ha lo scopo di ridurre la microflora patogena in siti localizzati che non rispondono alla terapia meccanica sia nelle parodontiti sia nelle perimplantiti. Prevede l'utilizzo di sostanze antimicrobiche applicate localmente quali: metronidazolo, doxiciclina HCl, minociclina HCl, piperacillina, clorexidina.

I risultati attesi della terapia farmacologica antimicrobica sono la riduzione della profondità di sondaggio e del sanguinamento al sondaggio a medio termine.

I presidi antibatterici devono essere considerati ausili e non sostituti della terapia meccanica convenzionale.

### **Bibliografia**

Anwar H, Strap J.L. & Costerton J.W. Establishment of aging biofilms: possible mechanism of bacterial resistance to antibiotic therapy. *Antimicrobial Agents and Chemotherapy* 1992;36:1347-1351.

Berglundh T, Krok B, Liljenberg E, Westfelt E, Serino G & Lindhe J. The use of metronidazole and amoxicillin in the treatment of advanced periodontal disease. A prospective, controlled, clinical trial. *J Clin Periodontol* 1998;25:354-62.

Cosyn J, Wyn I. A systematic review on the effects of the chlorhexidine chip when used as an adjunct to scaling and root planing in the treatment of chronic periodontitis. *J Periodontol.* 2006 Feb;77(2):257-64.

Darveau RP, Tanner A & Page RC. The microbial challenge in periodontitis. *Periodontol 2000* 1997;14:12-32.

Drisko C. A. The use of locally-delivered doxycycline in the treatment of periodontitis. Clinical result. *J Clin Periodontol* 1998;25:947-952.

Ellen R P & McCulloch CAG. Evidence versus empiricism: rational use of systemic antimicrobial agents for treatment of periodontitis. *Periodontology* 2000 1996;10:29-44.

Flemmig TF, Milian E, Karch H. & Klaiber B. Differential clinical treatment outcome after systemic metronidazole and amoxicillin in patients harboring *Actinobacillus actinomycescomitans* and/or *Porphyromonas gingivalis*. *J Clin Periodontol* 1998;25:380-7.

Garrett S, Johnson L, Drisko C N, Adams D F et al. Two multi-center studies evaluating locally delivered doxycycline hyclate, placebo control, oral hygiene, and scaling and root planing in the treatment of periodontitis. *J Periodontol* 1999;70:490-503.

Goodson J. Principles of pharmacologic intervention. *J Clin Periodontol* 1996; 23: 268-272.

Graça M A, Watts T. L. P, Wilson L F & Palmer R. M. A randomized trial of 2% minocycline gel as an adjunct to non-surgical periodontal treatment, using a design with multiple matching criteria. *J Clin Periodontol* 1997;24:249-253.

Greenstein G & Polson A. The role of local drug delivery in the management of periodontal diseases: a comprehensive review. *J Periodontol* 1998;69:507-520.

Herrera D, Alonso B, Leon R, Roldan S, Sanz M. Antimicrobial therapy in periodontitis: the use of systemic antimicrobials against the subgingival biofilm. *J Clin Periodontol* 2008; 35 (Suppl. 8): 45–66.

Jeffcoat M. K. et al. Adjunctive use of a subgingival controlled-release chlorhexidine chip reduces probing depth and improves attachment level compared with scaling and root planing alone. *J Periodontol* 1998;69:989-997.

Jousimies-Somer H, Asikainen S, Suomala P & Summanem P. Activity of metronidazole and its hydroximetabolite. *Oral Microbiology and Immunology* 1988;3:32-4.

Killoy W J. The use of locally delivered chlorhexidine in the treatment of periodontitis. Clinical results. *J Clin Periodontol* 1998;25:953-958.

Kinane D & Radvar M. A six-month comparison of three periodontal local antimicrobial therapies in persistent periodontal pockets. *J Periodontol* 1999;70(1):1-7.

Kornman K. S, Newman M. G, Moore M J & Singer R.E. The influence of supragingival plaque control on clinical and microbial outcomes following the use of antibiotics for the treatment of periodontitis. *J Periodontol* 1994;65:848-854.

Kornman K S. Refractory periodontitis: critical questions in clinical management. *J Clin Periodontol* 1996; 23: 293-298.

Larsen T & Fiehn NE. Development of resistance to metronidazole and minocycline in vitro. *J Clin Periodontol* 1997;24:254-259.

Lisgarten MA, Lai CH, Young V. Microbial composition and pattern of antibiotic resistance in subgingival microbial samples from patients with refractory periodontitis. *J Periodontol* 1993; 64: 155-161.

Loesche W, Giordano J.R., Hujoel P, Schwarcz & Smith BA. Metronidazole in periodontitis : reduced need for surgery. *J Clin Periodontol* 1992 ;19 :103-112.

Magnusson I, Low S .B., McArthur W.P., Marks R.G., Walker C.B., Marunak J., Taylor M., Padgett P., Jung J. & Clark WB.: Treatment of subjects with refractory periodontal disease. *J Clin Periodontol* 1994;21:628-637.

Magnusson I, Low S B, McArthur WP, Marks R.G, Walker CB, Marunak J, Taylor M., Padgett P, Jung J & Clark WB. Treatment of subjects with refractory periodontal disease. *J Clin Periodontol* 1994;21:628-637.

Magnusson I. The use of locally-delivered metronidazole in the treatment of periodontitis. Clinical results. *J Clin Periodontol* 1998;25:959-963.

McCulloch CAG, Birek P, Overall C, Altker S, Lee W & Kulkarni G. Randomised controlled trial of doxycycline in prevention of recurrent periodontitis in high risk patients: antimicrobial activity and collagenase inhibition. *J Clin Periodontol* 1990;17:616-622.

Mombelli A W & van Winkelhoff A J. The systemic use of antibiotics in periodontal therapy. In: Proceedings of the 2nd European Workshop on Periodontology. Chemicals in periodontics, eds. N. Lang, T. Karring and J. Lindhe, Quintessence 1997:38-77.

Müller H, Lange DE & Müller RF. Failure of adjunctive minocycline-HCL to eliminate oral *Actinobacillus*

*actinomycetemcomitans*. *J Clin Periodontol* 1993 ;20 :498-504.

Noyan U, Yilmaz S, Kuru B, Kadir T, Acar O & Büğet E. A clinical and microbiological evaluation of systemic and local metronidazole delivery in adult periodontitis patients. *J Clin Periodontol* 1997;24:158-165.

Pavicic MJAMP, van Winkelhoff AJ & de Graff J. In vitro susceptibilities of *Actinobacillus actinomycetemcomitans* to a number of antimicrobial combinations. *Antimicrobial Agents and Chemotherapy* 1992;36:2634-8.

Polson A M, Garrett S, Stoller N H et al. Multicenter comparative evaluation of subgingivally delivered sanguinarine and doxycycline in the treatment of periodontitis (I). Study design, procedures, and management. *J Periodontol* 1997; 68:110-118.

Rams T E, Feik D & Slots J. Ciprofloxacin/metronidazole treatment of recurrent adult periodontitis. *J Dent Res* 1992; 71:319.

Slots J & Rams T E. Antibiotics in periodontal therapy: advantages and disadvantages. *J Clin Periodontol* 1990; 17:479-493.

Slots J, Feik D & Rams T E. In vitro antimicrobial sensitivity of enteric rods and pseudomonas from advanced adult periodontitis. *Oral Microbiol Immunol*. 1990b;5:298-254.

Soskolne W, Heasman P, Stabholz A, Smart G, Palmer M, Flashner M & Newman H. Sustained local delivery of chlorhexidine in the treatment of periodontitis: A multi-center study. *J Periodontol* 1997;68:32-38.

Stelzel M & Florés-de-Jacoby L. Topical metronidazole application compared with subgingival scaling. *J Clin Periodontol* 1996b;23:24-29.

Stelzel M & Florés-de-Jacoby L. Topical metronidazole application in recall patients. Long-term results. *J Clin Periodontol* 1997;24:914-919.

Stoller N H, Johnson L R., Trapnell S, Harrold C Q & Garrett S. The pharmacokinetic profile of a biodegradable controlled-release delivery system containing doxycycline compared to systemically-delivered doxycycline in gingival crevicular fluid, saliva and serum. *J Periodontol* 1998;69:1085-1091.

Stoltze K & Stellfeld M. Systemic absorption of metronidazole after application of metronidazole 25% dental gel. *J Clin Periodontol* 1992;19:693-697.

Timmerman M F, van der Weijden G A, van Steenberghe T J M, Mantel M. S, de Graaff J & van der Velden U. Evaluation of the long-term efficacy and safety of locally-applied minocycline in adult periodontitis patients. *J Clin Periodontol* 1996;23:707-716.

Tinoco E M B, Beldi M I, Campedelli F, Lana M, Loureiro C A, Bellini H T, Rams T E, Tinoco N M, Gjermo P & Preus H R.. Clinical and Microbiologic Effects of Adjunctive Antibiotics in Treatment of Localized Juvenile Periodontitis. A Controlled Clinical Trial. *J Periodontol* 1998;69:1355-1363.

Tonetti M S, Cortellini P, Carnevale G, Cattabriga M, de Sanctis M & Pini Prato G P. A controlled multicenter study of adjunctive use of tetracycline periodontal fibers in mandibular class II furcations with persistent bleeding. *J Clin Periodontol* 1998; 25: 728-736.

Tonetti M S. Local delivery of tetracycline: from concept to clinical application. *J Clin Periodontol* 1998;25:969-977.

Van Steenberghe D, Bercy P, Kohl J, De Boever J, Adriaens P, Vanderfaellie A, Adriaenssen C, Rompen E, De Vree H, McCarthy E F & Vandenhoven G. Subgingival minocycline hydrochloride ointment in moderate to severe chronic adult periodontitis: a randomized, doubleblind, vehicle-controlled, multicenter study. *J Periodontol* 1993;64:637-644.

Van Steenberghe D, Rosling B, Söder P Ö, Landry R. G, van der Velden U, Timmerman M F T, McCarthy E F, Vandenhoven G, Wouters C, Wilson M., Matthews J & Newman H N. A 15-month evaluation of the effects of repeated subgingival minocycline in chronic adult periodontitis. *J Periodontol* 1999;70:657-667.

Van Winkelhoff AJ, Rams T E & Slots J. Systemic antibiotic therapy in periodontics. *Periodontol* 2000

1996;10:45-78.

Vandekerckhove BNA, Quirynen M & van Steenberghe D. The use of locally-delivered minocycline in the treatment of chronic periodontitis. A review of the literature. *J Clin Periodontol* 1998;25:964-968.

Vandekerckhove BNA, Quirynen M & van Steenberghe D. The use of tetracycline-containing controlled-release fibers in the treatment of refractory periodontitis. *J Periodontol* 1997; 68: 353-361.

Walker CB, Gordon GM. The effect of clindamycin on the microbiota associated with refractory periodontitis. *J. Periodontol* 1990 ;61 :692-698.

Walker CB. The acquisition of antibiotic resistance in the periodontal microflora. *Periodontology* 2000 1996;10:79-88.

Wilson M. Susceptibility of oral bacterial biofilms to antimicrobial agents. *J Med Microbiol* 1996;44:79-87.

Wright TL, Ellen R.P, Lacroix JM, Sinnadurai S & Mittelman M.W. Effects of metronidazole on *Porphyromonas gingivalis* biofilms. *J Period Res* 1997;32:473-477.

## **CHIRURGIA ORALE**

La chirurgia orale è la branca dell'odontostomatologia che si occupa della diagnosi e relativo trattamento chirurgico delle patologie che possono coinvolgere i tessuti molli e duri della cavità orale e gli elementi dentari. Sono di competenza, altresì, anche quei trattamenti ritenuti necessari per motivi preventivi e di ordine estetico.

### **Diagnosi**

L'anamnesi medica è volta ad evidenziare qualsiasi condizione sistemica che possa interferire o condizionare, in qualche modo, la diagnosi ed anche il successivo trattamento chirurgico. E' indispensabile indagare su precedenti ospedalizzazioni e/o interventi chirurgici, traumi e malattie croniche, patologie sistemiche maggiori o minori, presenza di allergie, utilizzo di farmaci, abitudini viziate (fumo di sigaretta, alcool, ..).

L'anamnesi odontoiatrica remota è finalizzata ad individuare precedenti trattamenti odontoiatrici; quella prossima è, invece, orientata alla conoscenza della sintomatologia per la quale viene richiesto il trattamento, accertandone, qualora presente, la durata, l'area interessata, la periodicità, i fattori responsabili di esacerbazione e/o attenuazione.

L'obiettivo principale dell'esame clinico è formulare una corretta diagnosi al fine di individuare le necessità e le modalità terapeutiche più appropriate per il singolo paziente.

L'esame del paziente deve essere sia extra che intra-orale e può essere integrato con esami clinici e/o di laboratorio. Nell'esame extra orale l'operatore deve evidenziare eventuali asimmetrie, la presenza e l'estensione di tumefazioni della testa e del collo, linfadenopatie e la presenza di eventuali asimmetrie a carico dell'articolazione temporo-mandibolare. Con l'esame intraorale l'operatore deve accertare il livello di igiene orale, le condizioni delle mucose orali, la presenza di tumefazioni, fistole o altre lesioni, le condizioni dei denti presenti, la situazione parodontale, la qualità dei restauri, eventualmente presenti.

Al fine di una diagnosi più puntuale, sono un ausilio valido, in chirurgia orale, alcuni esami strumentali quali le radiografie endorali, l'ortopantomografia (OPT), la tomografia computerizzata (TC), la risonanza magnetica (RMN) e l'ecografia.

Le Rx endorali permettono di evidenziare la struttura dentaria, il numero di radici e la loro anatomia; è possibile, inoltre, studiare la presenza di aree di osteolisi del periapice e/o lungo la radice dell'elemento dentario; risultano valide anche nei controlli post-operatori.

L'OPT costituisce l'esame di base in chirurgia orale perchè permette di avere una visione di insieme dell'osso mascellare superiore ed inferiore, tutti gli elementi dentari e strutture anatomiche importanti come il canale mandibolare, il forame mentoniero, il seno mascellare. Qualora l'immagine radiografica non sia sufficientemente indicativa e precisa è possibile effettuare una TC che consente di avere informazioni più puntuali dei tessuti duri.

Per lo studio dei tessuti molli, invece, sono di ausilio la RMN e l'ecografia, che rappresentano validi strumenti per indagini più approfondite sull'articolazione temporo-mandibolare, sulle ghiandole salivari e sulle stazioni linfonodali. Gli esami radiografici indicati sono indispensabili secondo i criteri di giustificazione e appropriatezza.

Al fine di valutare eventuali alterazioni sistemiche, in occasione di interventi di chirurgia orale, sono utili gli esami ematochimici. Pre-operatoriamente, secondo le indicazioni fornite dall'anamnesi, si possono effettuare, infatti, esami ematici standard quali emocromo completo, VES, azotemia, glicemia, attività protrombinica, INR, tempo di tromboplastina parziale attivata e urine standard.

## **Indicazioni e controindicazioni al trattamento chirurgico**

Sono di competenza della chirurgia orale:

- estrazioni dentarie semplici;
- estrazioni dentarie complesse;
- estrazioni di elementi dentari in inclusione;
- germectomie;
- patologie sinusali odontogene;
- reimpianto e trapianto dentale;
- apicectomia con otturazione retrograda;
- esami biotici di tessuti molli e duri;
- asportazione di neoformazioni di tessuti molli e duri;
- asportazione di frenuli patologici;
- rimozione di calcoli salivari.

Le controindicazioni al trattamento chirurgico sono essenzialmente riconducibili allo stato di salute del paziente. In linea generale, come in tutte le discipline mediche, è controindicato effettuare interventi di chirurgia orale quando i benefici dell'intervento sono inferiori ai rischi dello stesso e, ovviamente, in tutti i pazienti che non forniscono il proprio consenso al trattamento.

Il paziente deve essere informato della diagnosi, della terapia, della presumibile prognosi e di eventuali trattamenti alternativi.

### **Bibliografia**

*Absi EG, Satterthwaite J, Sheperd JP, Thomas DW. The appropriateness of referral of medically compromised dental patients to hospital. Br J Oral Maxillofacial Surg 35(2):133-6;1997.*

*Akadiri OA, Obiechina AE. Assessment of difficulty in third molar surgery-a systematic review. J Oral Maxillofacial Surg 67(4):771-4;2009.*

*Andrade MG, Weissman R, Oliveira MG, Heitz C. Tooth displacement and root dilaceration after trauma to primary predecessor: an evaluation by computed tomography. Dent Traumatol 23 (6):364-7; 2007.*

*Arce K, Assael LA, Weissaman JL, Markiewicz MR. Imaging findings in bisphosphonate-related osteonecrosis of jaws. J Oral Maxillofacial Surg 67(5suppl):75-84 2009.*

*Brusati R, Chiapasco M. Elementi di chirurgia oro-maxillo-facciale. Masson, Milano p. 73;1999.*

*Edwards BJ, Gounder M, Mckoy JM, Boyd I, Farrugia M, Migliorati, Marx R, Ruggero S, Dimopoulos M, Raisch DW, Singhal S, Carson K, Obadina E, Trifilio S, West D, Metha J, Bennet CL. Pharmacovigilance and reporting oversight in US FDA fast-track process: bisphosphonates and osteonecrosis of the jaws. Lancet Oncol 9(12):1166-72,2008.*

*Marciani RD. Third molar removal: an overview of indications, imaging, evaluation and assessment of risk. Oral Maxillofacial Surg Clin North Am; 19(1):1-13;2007.*

*Myyatake Y, Kazama M, Isoda M, ,Nejima J. Internal medicine education in dentistry: knowledge required varies according to dental specialty. Eur J Dent Educ 8(1):18-23;2004.*

*Peterson LR, Ellis E, Hupp JR, Tucker MR.. Oral and Maxillofacial surgery. Mosby, p. 288-323; 1998.*

- **Le estrazioni devono essere limitate agli elementi dentari gravemente compromessi per carie, traumi, parodontopatie e cause endodontiche.**
  
- **La conservazione dell'osso crestale è dirimente nella decisione di effettuare un'estrazione, anche in considerazione della possibilità della sostituzione implanto-protetica dell'elemento dentario estratto e dell'importanza crescente delle richieste estetiche orali dei pazienti.**
  
- **Prima di ogni estrazione è necessaria un'attenta valutazione preoperatoria da eseguirsi con anamnesi, esame clinico, esami radiografici e, ove necessario, esami ematochimici.**
  
- **L'estrazione di elementi dentari erotti completamente in arcata è raccomandata in tutte quelle condizioni in cui il dente non sia recuperabile in termini restaurativi, endodontici, parodontali ed ortodontici.**

Nello specifico, l'estrazione dentaria è indicata nelle seguenti condizioni: dente parodontalmente compromesso con mobilità elevata orizzontale e verticale e non recuperabile, dente con lesione cariosa non trattabile con metodi conservativi, riassorbimento radicolare esterno o interno non trattabile, trauma con frattura dell'elemento dentario non recuperabile, denti in rima di frattura ossea, denti associati a lesioni ossee o dei tessuti molli. Sono altresì indicazioni all'estrazione: motivi ortodontici e condizioni mediche o chirurgiche per cui si richieda l'estrazione come profilassi (trapianti d'organi, chemioterapia, terapia radiante, posizionamento di valvola cardiaca, inizio di terapia con bifosfonati...), rifiuto del paziente alla terapia conservativa, dente ectopico erotto.

Dopo somministrazione di anestesia locale (plessica o regionale), si inizia utilizzando dei sindesmotomi dritti o angolati. Una volta creato un piano di clivaggio si possono usare leve da estrazione per la completa lussazione dell'elemento dentario e, quindi, con la pinza più adatta all'elemento dentario in questione, si procede alla sua asportazione.

A volte, nel caso di un dente pluriradicolato, al fine di evitare fratture delle radici, è consigliata per prima cosa l'esecuzione della coronotomia.

Nelle estrazioni dei denti in arcata, talora, si rende necessario elevare un lembo muco-periosteale per migliorare la visibilità e l'accesso ad eventuali frammenti radicolari fratturati; in tal caso il lembo dovrà essere tanto ampio da consentire un adeguato accesso ed una giusta visibilità all'operatore.



## **Bibliografia**

*Barone A e Bianchi A. Manuale di Chirurgia Orale; Ed. Elsevier (2011).*

*Chiapasco M. Manuale Illustrato di Chirurgia Orale; Ed. Masson/Elsevier (2006).*

*Covani U, Ferrini F. Chirurgia Orale; Ed. Martina Bologna s.r.l.; 2003.*

*Parameters of Care. Clinical Practice Guidelines for Oral and Maxillofacial Surgery . Version 4.0 Supplement to the Journal of Oral and Maxillofacial Surgery (AAOMS Par Care 07).*

- **In presenza di un elemento dentario con anatomia coronale e/o radicolare complessa che comporti particolari difficoltà tecniche sono necessari più approfonditi esami radiografici e l'esecuzione di un lembo d'accesso, prima di procedere a terapia estrattiva.** In questi casi, infatti, va attentamente valutata non solo la conformazione anatomica radicolare dell'elemento dentario da estrarre ma anche i rapporti anatomici che possono intercorrere con strutture importanti quali il canale mandibolare, il forame mentoniero ed il seno mascellare.

La tecnica chirurgica per le estrazioni di denti con anatomia coronale e/o radicolare complessa può essere più o meno invasiva in base alla posizione del dente, alla quantità di tessuto dentario residuo ed ai suoi rapporti con le strutture anatomiche circostanti. E' necessaria, solitamente, la programmazione, in fase preoperatoria, di un lembo di accesso all'area chirurgica e di un'anestesia locale per infiltrazione (plessica o tronculare). L'entità dello scollamento del lembo dipende dal tipo di difficoltà dell'estrazione del dente. In taluni casi, serve fare resezione ossea per facilitare un'eventuale odontotomia e per creare punti di leva favorevoli per la lussazione del dente stesso. Per la resezione ossea si utilizzano frese al carburo di tungsteno sotto costante irrigazione. Prima di procedere con l'estrazione, il dente deve essere ben lussato tramite sindesmotomi e/o leve, quindi, si procede all'avulsione usando pinze adatte. A fine estrazione verrà praticata la sutura .

## **Bibliografia**

*Chiapasco M. Manuale illustrato di chirurgia orale. Masson editore, 2001.*

*Di Lauro F, Bucci E. Chirurgia odontostomatologica con note di patologia. Editore Florio, 2000.*

*Hooley JR., Golden DP. Surgical extractions. Dent Clin North Am 38(2):217-36, 1994.*

*Peterson LR., Ellis E, Hupp JR, Tucker MR. Oral and Maxillofacial surgery. Mosby, Fourth Edition, 2002.*

*Santoro F, Maiorana C. Chirurgia Speciale Odontostomatologica. Masson, 1996.*

- **Le indicazioni all'asportazione di un terzo molare in inclusione totale o parziale sono diverse a seconda che il dente sia o meno associato a segni o sintomi.**

Nel caso in cui il terzo molare sia sintomatico, le indicazioni cliniche all'estrazione sono rappresentate da pericoroniti, dente non recuperabile per carie, frattura, lesioni parodontali o endodontiche non trattabili, infezioni acute o croniche (ascessi e celluliti), anomalie della forma e della grandezza del dente tali da provocare delle malfunzioni e malposizione che provoca disagio.

In assenza di sintomatologia, le indicazioni all'estrazione sono: prevenzione di un danno parodontale sul secondo molare, facilitare una terapia parodontale, facilitare una riabilitazione protesica, facilitare movimenti ortodontici, presenza di un dente che si trova in una rima di frattura ossea, dente che si trova coinvolto in una zona di escissione neoplastica, interferenza del dente con chirurgia ortognatica e/o ricostruttiva, rimozione preventiva e/o profilattica in pazienti con problematiche mediche maggiori o particolari condizioni chirurgiche o trattamenti terapeutici, rifiuto consapevole del paziente di un trattamento non chirurgico, nei soggetti che praticano sport con elevate probabilità di traumi (es. pugilato, sci, rugby, etc.), nei soggetti con meno di 25 anni di età per ridurre le probabilità di danno parodontale del secondo molare associate all'asportazione tardiva.

Come sempre, prima dell'estrazione è doverosa un'attenta valutazione pre-operatoria basata su un'anamnesi, un esame clinico per la valutazione extraorale (presenza di linfadenite satellite, tipo facciale ed apertura della bocca) ed una valutazione intraorale (presenza di edema, tumefazione e stato delle mucose). Inoltre, va evidenziata l'eventuale presenza di lesioni cariose sul dente che aggetta in arcata. L'età del paziente può condizionare le indicazioni all'estrazione: fino al compimento della terza decade di età, un'eruzione parziale in buona posizione, con spazio sufficiente e senza patologia associata può, infatti, preludere ad un'eruzione completa. Importanti ed imprescindibili sono, inoltre, gli esami radiografici perché definiscono l'esatta posizione dell'elemento dentario ed i suoi rapporti di continuità con le strutture anatomiche adiacenti. L'esame radiografico di base è rappresentato dall'OPT; possono essere anche effettuate Rx endorali e, qualora fosse necessario avere informazioni più precise, la TC o la Rx tridimensionale a fascio conico.

In caso di estrazione del terzo molare inferiore, si esegue anestesia loco-regionale al nervo alveolare inferiore e la plessica e/o tronculare al buccinatore. Per l'estrazione del terzo molare superiore si esegue anestesia plessica. Se il dente è totalmente erotto si eseguono le stesse fasi operative che si utilizzano per le estrazioni semplici. Nel caso in cui l'elemento dentario sia parzialmente erotto o completamente incluso si esegue un'incisione mucoperiosteale con scollamento di lembo di accesso. Si effettua, quindi, una resezione ossea mediante una fresa a fessura o a pallina montata su micromotore o turbina chirurgica, sotto costante irrigazione. Successivamente, si esegue un'odontotomia mediante fresa a fessura montata su micromotore o turbina chirurgica e, per mezzo di leve, si procede alla lussazione dell'elemento dentario. Ad estrazione avvenuta si pratica una revisione dell'alveolo con un cucchiaio alveolare, irrigazione con soluzione fisiologica e si esegue la sutura.

**- Le indicazioni alla germectomia dei terzi molari sono quelle per l'asportazione dei terzi molari inclusi in giovanissima età .**

Si definisce germectomia l'asportazione di un dente non ancora completamente formato compreso il suo follicolo. Il germe è assimilabile al dente incluso quando risulti attendibile la previsione di mancata o incompleta eruzione entro la terza decade di vita. La previsione è attendibile quando la mancanza di spazio è molto marcata, ma non quando lo spazio disponibile per il terzo molare è semplicemente limitato, anche in rapporto all'età o allo stato di sviluppo del paziente.

La procedura chirurgica comporta l'esecuzione di un lembo muco periosteo, l'osteotomia, l'odontotomia e la sutura.

### **Bibliografia**

*Bouloux GF, Steed MB, Perciaccante VJ. Complications of third molar surgery .Oral Maxillofacial Surg Clin North Am. 2007 Feb; 19(1):117-28, vii. Review.*

*Brehmer B, Lysell L, Rohlin H. Pathoses associated with mandibular third molars subjected to removal. Oral Surg Oral Med Oral Pathol Oral Radiol Endod 82(1): 10-7, 1996.*

*Chandler LP, Laskin D. Accuracy of radiographs and classification of impacted third molars. J Oral Maxillofacial Surg, 117: 461-5, 1988*

*Chiapasco M, De Cicco L, Marrone M. Side effects and complications associated with third molar surgery. Oral Surg Oral Med Oral Pathol 76: 412-20, 1993*

*Clauser B, Barone R, Briccoli L, Baleani A. Complications in surgical removal of mandibular third molars. Minerva Stomatol. 2009 Jul-Aug; 58(7-8): 359-66.*

*Clauser C, Barone R. Effect of incision and flap reflection on postoperative pain after the removal of partially impacted mandibular third molars. Quintessence Int, 25(12): 845-9, 1994 Dec.*

*Kositbowornchai S, Densiri-Aksorn W, Piumthanaroj P. Ability of two radiographic methods to identify the closeness between the mandibular third molar root and the inferior alveolar canal: a pilot study. Dentomaxillofac Radiol. 2010 Feb; 39(2):79-84.*

*Kugelberg CF. Impacted lower third molars and periodontal health. An epidemiological, methodological, retrospective and prospective clinical study. Swed Dent J Suppl, 68: 1-52, 1990.*

*Kugelberg CF, Ahlstrom U, Ericson S, Hugoson A, Thilander H. The influence of anatomical, pathophysiological and other factors on periodontal healing after impacted lower third molar surgery. A multiple regression analysis. J Clin Parodontol, 18(1): 37-43, 1991.*

*Marciani RD. Third molar removal: an overview of indications, imaging, evaluation, and assessment of risk. Oral Maxillofacial Surg Clin North Am. 2007 Feb; 19(1):1-13, v. Review.*

*Parameters of care: clinical Practice Guidelines for Oral and Maxillofacial Surgery (AAOMS ParCare 07) Version 4.0 Supplement to the Journal of Oral and Maxillofacial Surgery.*

*Report of a Workshop on the management of patients with third molar teeth. J Oral Maxillofacial Surg 52: 1102-1112, 1994.*

*Tai CC, Precious DS, Wood RE. Prophylactic extraction of third molars in cancer patient. Oral Surg Oral Med Oral Pathol, 78(2): 151-5, 1994 Aug .*

*Van der Schoot EA, Kuitert RB, Van Ginkel FC, Prahl-Andersen B. Clinical relevance of third permanent molars in relation to crowding after orthodontic treatment. J Dent, 25(2): 167-9, 1997.*

*Jhamb A, Dolas RS, Pandilwar PK, Mohanty S. Comparative efficacy of spiral computed tomography and orthopantomography in preoperative detection of relation of inferior alveolar neurovascular bundle to the impacted mandibular third molar. J Oral Maxillofac Surg. 2009 Jan; 67(1):58-66.*

*Santamaria J, Arteagoitia I. Radiologic variables of clinical significance in the extraction of impacted mandibular third molars. Oral Surg Oral Med Oral Pat Oral Rad Endodon 84(5):469-79, 1997.*

- **E' opportuno mettere in atto accorgimenti particolari per prevenire eventuali complicanze che possono insorgere dopo un intervento di chirurgia estrattiva e le dimissioni del paziente o adottare misure idonee per contrastarle in caso di loro isorgenza.**

La presenza di dolore presuppone la prescrizione di un'adeguata terapia farmacologica con antidolorifici ad azione periferica e/o ad azione centrale, FANS, oppioidi ed associazioni farmacologiche. E' preferibile che l'assunzione avvenga prima della fine dell'effetto dell'anestesia locale e la terapia prosegua per un congruo numero di giorni in relazione all'entità dell'intervento, possibilmente in associazione ad un farmaco gastro-protettore.

La prevenzione dell'edema post-operatorio comporta l'adozione di procedure poco invasive, un minore scollamento dei tessuti, una delicata trazione dei tessuti molli durante la divaricazione, una limitazione delle incisioni periostali. E' buona norma eseguire irrigazioni della parte trattata alla fine dell'intervento. Il trattamento con FANS e cortisonici è indicato nei casi di una chirurgia più invasiva. In presenza di edema, invece, il trattamento prevede l'utilizzo di impacchi con ghiaccio nelle prime 24 ore nella zona operata, applicati ad intervalli di 20 minuti associati all'eventuale somministrazione di antinfiammatori enzimatici.

La prevenzione del trisma si può ottenere con la riduzione dei tempi chirurgici ed una limitazione dello scollamento dei tessuti molli. Il trattamento, invece, prevede una dieta morbida e/o semiliquida, la fisioterapia dei muscoli masticatori e dell'ATM e farmaci antiflogistici e miorilassanti.

L'adozione di tecniche chirurgiche minimamente invasive, ove possibile, consente la prevenzione delle ecchimosi, mentre in caso di loro comparsa, è buona norma attendere la risoluzione spontanea per lento riassorbimento.

Le emorragie possono essere prevenute con lo scollamento sottoperiostale dei tessuti molli, la protezione dei tessuti molli dall'uso di strumenti manuali e rotanti e la dimissione del paziente dopo controllo dell'avvenuta emostasi. E'buona norma effettuare una compressione post operatoria del sito trattato con garza, per 10 minuti dopo l'intervento e, prima della dimissione del paziente, verificare l'avvenuta emostasi. Inoltre, al paziente vanno date adeguate istruzioni post-operatorie. In caso di emorragie, il trattamento consiste nella compressione dell'area interessata con garze eventualmente imbevute di antiemorragico per 20 minuti, la verifica della stabilità del lembo d'accesso, mentre in caso di sanguinamento perdurante è opportuna una nuova sutura. Nell'ipotesi che il sanguinamento non possa essere controllato con le misure indicate il paziente va inviato alla più vicina struttura sanitaria ospedaliera.

La prevenzione degli ematomi è possibile con lo scollamento sottoperiostale dei tessuti molli e l'attento controllo dell'emostasi prima della dimissione del paziente. E' raccomandata la protezione dei tessuti molli quando vi sia il rischio di penetrazione con strumenti rotanti o taglienti. In caso di insorgenza di ematomi questi possono riassorbirsi spontaneamente mentre, qualora provochino ostruzione delle vie aeree, si rende necessaria l'ospedalizzazione del paziente ed un trattamento chirurgico d'urgenza di rimozione dell'ematoma e della causa dell'emorragia.

In presenza d'infezione acuta ed infiammazione è necessario evitare di iniziare un intervento di elezione. E' buona norma il rispetto delle norme di asepsi e sterilizzazione, profilassi antibiotica pre-operatoria quando indicata e l'uso di irriganti medicamentosi per prevenire eventuali infezioni. Nell'ipotesi di loro insorgenza, è necessaria un'adeguata terapia antibiotica associata a terapia antinfiammatoria e drenaggio dell'eventuale ascesso. L'ospedalizzazione è indicata nel caso d'infezioni che hanno invaso i piani superficiali e profondi e/o le logge e gli spazi cervico-facciali e che potrebbero provocare ostruzione delle vie aeree.

La prevenzione dell'alveolite è possibile mediante sedute d'igiene orale pre-operatorie, astensione dal fumo di sigaretta nel pre e post-operatorio, utilizzo minimo di vasocostrittore. E' opportuno, inoltre, sempre a fini preventivi, curettare e utilizzare irrigazioni con fisiologica alla fine dell'intervento, controllare la formazione del coagulo prima della dimissione del paziente e prescrivere antisettici orali nel periodo post-operatorio. Il trattamento dell'alveolite prevede, in anestesia, il curettage con irrigazione dell'alveolo assieme all'immissione nello stesso di sostanze antisettiche, garza iodoformica.

La pianificazione del trattamento chirurgico con adeguato imaging radiologico, l'esecuzione di corrette linee d'incisione e lo scollamento sottoperiostale consentono la prevenzione delle lesioni dei tronchi nervosi. In caso di loro insorgenza, il trattamento è variabile in base al quadro clinico. In generale, è consigliata terapia cortisonica associata a preparati vitaminici del gruppo B.

### **Bibliografia**

*Adeyemo WL, Ladeinde AL, Ogunlewe MO. Influence of trans-operative complications on socket healing following dental extractions. J Contemp Dent Pract. 2007 Jan 1;8(1):52-9.*

*August M. Complications in oral and maxillofacial surgery..Oral Maxillofac Surg Clin North Am. 2003 May;15(2).*

*Blum IR. Contemporary views on dry socket (alveolar osteitis): a clinical appraisal of standardization, aetiopathogenesis and management: a critical review. Int J Oral Maxillofac Surg. 2002 Jun;31(3):309-17.*

*Bouloux GF, Steed MB, Perciaccante VJ. Complications of third molar surgery. Oral Maxillofac Surg Clin North Am. 2007 Feb;19(1):117-28.*

*Chiapasco M. Manuale illustrato di chirurgia orale. Masson, 2002.*

*Classen DC, Evans RS, Pestnik SL, Horn SD et al.. The timing of prophylactic administration of antibiotics and the risk of surgical wound infection N Engl J Med 326:281-6; 1992.*

*De Michelis B, Modica R., Re G.. Trattato di Clinica Odontostomatologica. Ed. Minerva Medica 3<sup>a</sup> ed. Vol. 1, 1992.*

*Dym H, Ogle EO. Atlas of minor oral surgery. Philadelphia, W.B. Saunders Company,2001.*

*Graziani F, D'Aiuto F, Arduino PG, Tonelli M, Gabriele M. Perioperative dexamethasone reduces post-surgical sequelae of wisdom tooth removal. A split-mouth randomized double-masked clinical trial. Int J Oral Maxillofac Surg. 2006 Mar;35(3):241-6.*

*Gersema L, Baker K. Use of corticosteroids in oral surgery. J Oral Maxillofac Surg 50:270-7; 1992.*

Haas DA. An Update on analgesic for the management of post-operative dental pain. *J Canad Dental Assoc* 68:476-82; 2002.

Jackson JL Moore PA, Dionne RA, Hargreaves KM. Comparison of use of nonsteroidal antiinflammatory drugs, ibuprofen and flubiprofen, with methylprednisolone and placebo for acute pain, swelling and trismus following third molar oral surgery. *J Ora*48:945-52; 1990.

Osbon DB. Postoperative complications following dentoalveolar surgery. *Dent Clin North Am.* 1973 Jul;17(3):483-504

Ragno JR, Szkutnik AJ. Evaluation of rinse of .12 chlorexidine rinse on the prevention of alveolar osteitis *Oral Surg Oral Med Oral Pathol* 72:524-6;1991.

Reich W, Kriwalsky MS, Wolf HH, Schubert. Bleeding complications after oral surgery in outpatients with compromised haemostasis: incidence and management. *J.Oral Maxillofac Surg.* 2009 Jun;13(2):73.

Robinson PP, Loescher AR, Yates JM, Smith KG. Current management of damage to the inferior alveolar and lingual nerves as a result of removal of third molars. *Br J Oral Maxillofac Surg.* 2004 Aug;42(4):285-92.

Tonoli A, Arcuri C, Alegiani F. Hemorrhagic complications during oral surgery: prevention and treatment. *Dent Cadmos.* 1985 Jun 15;53(10):85-8, 91.

**- La presenza di una formazione ascessuale impone un pronto trattamento medico e/o chirurgico.**

L'ascesso è un processo infettivo acuto (o cronico) caratterizzato da una raccolta purulenta localizzata in una cavità neoformata. La forma acuta presenta una sintomatologia imponente con dolore intenso localizzato, che talvolta si irradia ad aree differenti. Tende a drenare attraverso i tessuti molli circostanti, cute o mucosa, creando un tramite fistoloso che si apre più frequentemente nel cavo orale, ma che può anche raggiungere la cute del viso e del collo dando origine poi, a guarigione avvenuta, a cicatrici talvolta deturpanti. Qualora la sola terapia medica non sia sufficiente, gli ascessi devono essere trattati chirurgicamente, così da favorire la fuoriuscita del materiale purulento e, quindi, la decompressione dell'area interessata, con conseguente eliminazione del dolore ed incremento della circolazione locale. Il drenaggio dell'ascesso si ottiene alternativamente con l'incisione dei piani superficiali cutanei o mucosi, con l'estrazione dentale, la terapia endodontica (anche chirurgica) o il trattamento parodontale del dente responsabile. L'incisione di un ascesso all'interno del cavo orale prevede, dopo un'anestesia per perfrigerazione, un' incisione minimale della mucosa, nella porzione più declive della tumefazione, che consenta la fuoriuscita del pus, successivamente favorita da una spremitura manuale di tipo centripeto. Ottenuto lo svuotamento, potranno essere eseguiti una revisione della cavità neoformata e lavaggi con materiale antisettico. Potrà, quindi, essere inserito e lasciato in situ uno zaffo di garza medicata o un altro tipo di device al fine di garantire la continuità del drenaggio ed evitare la chiusura del tramite aperto chirurgicamente. Ciò, fintanto, che dalla ferita non fuoriuscirà più materiale purulento. Si esegue una terapia antibiotica inizialmente empirica e successivamente, se non c'è adeguata risposta, si effettua antibiotico terapia sulla base dell'antibiogramma.

**Bibliografia**

Biasotto M, Chiandussi S, Costantinides F, Di Lenarda R.. Descending necrotizing mediastinitis of odontogenic origin. *Recent Pat Antiinfect Drug Discov.* 2009 Jun;4(2):143-50. Review

Bucci E, di Lauro F. *Chirurgia Odontostomatologica.* Edizione Florio 2000, Casoria (Napoli)

Daramola OO, Flanagan CE, Maisel RH, Odland RM. *Diagnosis and treatment of deep neck space abscesses. Otolaryngol Head Neck Surg.* 2009 Jul; 141(1):123-30.

Ertas U, Yalçin E. *Chronic temporal abscess resulting from a periapical abscess of the upper right first molar. Br J Oral Maxillofac Surg.* 2009 Jun;47(4):332-3

López-Piriz R, Aguilar L, Giménez MJ. *Management of odontogenic infection of pulpal and periodontal origin. Med Oral Patol Oral Cir Bucal.* 2007 Mar 1; 12(2):E154-9.

Robertson D, Smith AJ. *The microbiology of the acute dental abscess. J Med Microbiol.* 2009 Feb;58(Pt 2):155-62.

Silva GL, Soares RV, Zenóbio EG. *Periodontal abscess during supportive periodontal therapy: a review of the literature. J Contemp Dent Pract.* 2008 Sep 1; 9(6):82-91. Review.

Skucaite N, Peciuliene V, Maciulskiene V. *Microbial infection and its control in cases of symptomatic apical periodontitis: a review. Medicina (Kaunas).* 2009;45(5):343-50

**- In caso di sinusite odontogene, acute o croniche, va ricercata la causa e effettuata opportuna terapia medica e/o chirurgica.**

Il seno mascellare può contrarre rapporti di continuità con le radici di alcuni elementi dentari che per frequenza sono il primo molare, il terzo molare, il secondo molare, il secondo premolare, il primo premolare e il canino. Questa situazione rende possibile il verificarsi di una patologia sinusale infettiva e/o infiammatoria a partenza dentaria. L'interessamento flogistico e/o infettivo del seno mascellare può tuttavia avvenire anche in seguito ad estrazioni dentarie, ad endodonzia incongrua, a chirurgia implantare ed a superinfezione di altri processi patologici di origine dentaria. I quadri flogistici che coinvolgono il seno mascellare possono essere acuti o cronici ed il loro trattamento presuppone un'adeguata valutazione anamnestica (per rilevare la presenza di una paradentite apicale nella zona di interesse o una pregressa estrazione dentaria o un pregresso trattamento canalare o un trattamento chirurgico di posizionamento di impianti dentali). Con l'esame clinico va ricercata la presenza di un elemento dentario necrotico in corrispondenza della regione latero-posteriore, la sede di una pregressa estrazione, una rinorrea monolaterale e l'esacerbazione del dolore alla palpazione compressiva della fossa canina. L'anamnesi deve essere accompagnata da alcuni esami strumentali. Questi possono essere Rx ortopantomografia (OPT), radiografia dei seni nasali e paranasali, tomografia assiale computerizzata (TC).

La terapia delle forme acute è prevalentemente medica e si basa sull'utilizzo di antibiotici per 7-10 giorni, di antiinfiammatori, di cortisone e/o terapia aerosolica di tipo otorinolaringoiatrica. La terapia delle forme croniche, che non necessitano di una soluzione chirurgica, si basa sull'utilizzo di antibiotici, immunostimolanti, antistaminici, spray di corticosteroidi ad uso topico, lavaggi nasali con soluzioni idrosaline, terapie inalatorie con farmaci o acque termali. Le sinusiti odontogene acute e subacute resistenti alla terapia medica e le complicanze delle sinusiti croniche con poliposi intrasinusale vanno trattate con interventi che possono essere eseguiti per via endoscopica, all'interno delle fosse nasali, con l'utilizzo di strumenti a fibre ottiche, oppure con accesso esterno dalla parete anteriore del seno mascellare (intervento di Caldwell Luc).

La terapia sul seno mascellare va associata a terapia etiologica che consiste nel trattamento della causa che ha determinato la sinusite (corpi estranei endosinusalì, parodontopatia

apicale, sovra infezioni di patologie odontogene a sviluppo endosinusale, cause iatrogene.....).

**- La presenza di una comunicazione oro-antrale impone il trattamento nell'arco di 24-72 ore.**

La comunicazione oro-antrale è un'apertura patologica tra cavità orale e seno mascellare a eziologia varia che, se non trattata, porta alla formazione di una fistola oro-antrale, costituita da un tramite parzialmente o totalmente epitelizzato, frequentemente associato ad una flogosi della mucosa sinusale. La comunicazione fra il seno mascellare ed il cavo orale può essere trattata mediante un'eventuale osteoplastica, apposizione di tessuti e sutura. In caso, invece, di fistola oro-antrale, il trattamento chirurgico è preceduto e seguito da un trattamento antibiotico, antiinfiammatorio e mucolitico che può essere sia sistemico, sia topico tramite aerosol. La terapia chirurgica prevede l'utilizzo di appositi lembi a seconda della grandezza e della posizione della fistola. I lembi più comunemente usati sono quelli trapezoidali a scorrimento vestibolare o quelli a rotazione dal palato; entrambi prevedono la rimozione del tragitto fistoloso epitelizzato e una chiusura in eccesso che riduca le probabilità di riapertura. Quando è presente una sinusite cronica o subacuta per fistole inveterate si impone la revisione chirurgica del seno mascellare con opportuna terapia medica di supporto, in quanto in questi casi, qualsiasi tecnica tendente alla sola chiusura della fistola non riuscirebbe ad essere risolutiva. Può essere previsto anche l'utilizzo contemporaneo di membrane riassorbibili o innesti di osso autologo.

**Bibliografia**

*Akhaddar A, Elasri F, Elouennass M, Mahi M, Elomari N, Elmostarchid B, Oubaaz A, Boucetta M. Orbital abscess associated with sinusitis from odontogenic origin. Intern Med. 2010;49(5):523-4.*

*Andric M, Saranovic V, Drazic R, Brkovic B, Todorovic L. Functional endoscopic sinus surgery as an adjunctive treatment for closure of oroantral fistulae: a retrospective analysis. Oral Surg Oral Med Oral Pathol Oral Radiol Endod. 2010.*

*Bailey J, Change J. Antibiotics for acute maxillary sinusitis. Am Fam Physician. 2009 May 1;79(9):757-8.*

*Delagrave J. Treating sinusitis in adults. Adv Nurse Pract. 2010 Jan;18(1):40.*

*DeMuri GP, Wald ER. Acute sinusitis: clinical manifestations and treatment approaches. Pediatr Ann. 2010 Jan; 39(1):34-40.*

*Iseh KR, Makusidi MM, Aliyu D. Surgical management of chronic rhinosinusitis in north western Nigeria and challenges for the future. Niger J Med. 2009 Jul-Sep; 18(3):277-81.*

*Ozcan KM, Ozcan I, Bilal N, Dere H. Traumatic nasal abscess concomitant with sinusitis: a case report. B-ENT. 2009; 5(4):277-81.*

*Visscher SH, van Minnen B, Bos RR. Closure of oroantral communications using biodegradable polyurethane foam: a feasibility study. J Oral Maxillofacial Surg. 2010 Feb;68(2):281-6*



**- In chirurgia orale è necessario tenere in considerazione i fattori che possono influenzare negativamente la guarigione dei tessuti.**

I processi riparativi o di cicatrizzazione messi in atto dall'organismo in presenza di ferite chirurgiche o accidentali consistono nella formazione di nuovo tessuto connettivo, risultato dell'evoluzione di tessuto di granulazione in tessuto cicatriziale. Diversi sono i fattori che possono influenzare negativamente i processi di guarigione: fattori generali come le infezioni sistemiche, le malattie debilitanti, i tumori maligni, le terapie con farmaci steroidei, un'alterata risposta immunitaria e fattori locali come materiale estraneo, tessuto necrotico, tensione ed ischemia del lembo, infezione.

**- Il filo di sutura deve avere caratteristiche biomeccaniche ideali, in relazione alla maneggevolezza, alla biocompatibilità ed alla capacità di ritenere nel tempo la resistenza alla tensione. Gli aghi da utilizzare sono quelli atraumatici.**

La sutura prevede alcune differenze a seconda del tipo di ferita (le ferite chirurgiche orali possono essere da taglio, da lacerazione e lacero-contuse, con e senza perdita di sostanza), ma in tutte è di prassi la detersione e disinfezione della ferita con soluzioni antisettiche e l'emostasi quando presente un gemizio arteriolare. Nella ferita da taglio è da preferire una sutura a punti staccati che cominci dal centro e si estenda poi ai due lati fino ad un completo affrontamento dei margini. Nella ferita da lacerazione o lacero-contusa senza perdita di sostanza è, invece, importante regolarizzare i margini in modo che possano essere affrontati ricostruendo quanto più è possibile l'originale architettura della zona. Nelle ferite lacero-contuse con perdita di sostanza è auspicabile il tentativo di limitare quanto più è possibile, con la sutura, l'area di guarigione per seconda intenzione.

***Bibliografia***

*Artandi C, Gallini G, Pasqualini M. La sutura in chirurgia orale. Att Dent, IV (20): 18-22, 1988.*

*Boltri F. Le suture, in: Trattato di tecnica chirurgica, vol 1, Utet, Torino 1989.*

*Bonardini L, Rosato S. Suture e fili chirurgici, Edizioni Mediche Italiane, 1989.*

*Danda AK, Krishna Tatiparthi M, Narayanan V, Siddareddi A. Influence of primary and secondary closure of surgical wound after impacted mandibular third molar removal on postoperative pain and swelling--a comparative and split mouth study. J Oral Maxillofacial Surg. 2010 Feb; 68(2):309-12. Epub 2010 Jan 15.*

*Giglio JA, Rowland RW, Dalton HP, Laskin DM. Suture removal-induced bacteremia: a possible endocarditis risk. J Am Dent Assoc. 123(8):65-6, 69-70, 1992 Aug.*

*Hertweck SP, Fraunhofer JA., Masterson BJ. Tensile characteristics o PTFE sutures. Biomaterials 9:457-9, 1988.*

*La Scala G, Del Marleo M. Suture in odontoiatria: fili tradizionali e in Ptfè. Dental Cadmos, 14: 54-8,1990.*

*Quasso L, Gambarini G, Rizzo OA. Materiali di sutura in chirurgia odontostomatologica. Dentista Moderno 9: 1487-96, 1995.*

- **In presenza di un elemento dentario incluso, privo di potenziale eruttivo o con difficoltà di eruzione spontanea per posizione sfavorevole della radice, il trattamento elettivo è quello di guidare l'elemento dentario in arcata, previa esposizione chirurgica.**

Prima di dare seguito al procedimento chirurgico, è buona norma un'attenta valutazione preoperatoria con esami radiografici. Sono indispensabili per definire la posizione del dente incluso e la presenza di complicanze locali (cisti, riassorbimenti radicolari ...). Vanno effettuati in base ai rilievi clinici e in modo personalizzato in ordine crescente di approfondimento diagnostico: Rx endorale, OPT, Rx cranio in proiezione latero-laterale, Rx endorale oclusale, TC con ricostruzione tridimensionale. Obiettivo della procedura chirurgica è di esporre la corona per applicare il mezzo di ancoraggio necessario alla trazione ortodontica. Due sono le tecniche: la tecnica di eruzione a cielo aperto e la tecnica di eruzione a cielo coperto. Con la prima si espone il dente all'ambiente orale con rimozione della mucosa o/e dell'osso che lo ricoprono. Può essere eseguita con: 1) opercolizzazione, utile in denti posizionati superficialmente in sede palatina ricca di gengiva aderente, nei casi in cui l'elemento incluso sia superficiale e distante dalla linea muco gengivale; 2) lembo a posizionamento apicale, metodica indicata negli elementi posizionati vestibolarmente, in prossimità della linea mucogengivale, che assicura una corretta copertura di gengiva aderente.

Con la tecnica di eruzione a cielo coperto, dopo l'esposizione e il posizionamento del dispositivo di trazione, i tessuti molli vengono riposizionati in sede iniziale e suturati. Il mezzo di trazione emerge dall'incisione e i movimenti dentali, non valutabili clinicamente, debbono essere monitorati radiograficamente. Il dente è guidato in arcata attraverso un'area di gengiva aderente come nelle normali eruzioni.

Ambedue le tecniche richiedono un'anestesia per infiltrazione che, in base alla posizione dell'elemento, può essere plessica o tronculare. L'ectopia dentaria può richiedere qualche modifica della tecnica anestesologica in considerazione della dislocazione dell'apice dentario e secondariamente del fascio vascolo nervoso.

Il disegno del lembo di accesso sarà in relazione alla tecnica chirurgica scelta e alla localizzazione del dente. Dopo lo scollamento del lembo, di dimensioni adeguate al controllo del campo operatorio, si individua la corona che può essere in inclusione sottomucosa o ossea; nel primo caso, dopo l'incisione, si effettua lo scollamento esponendo la corona. Se, invece, l'inclusione è ossea, si localizza la corona dentaria, si prosegue con la rimozione dell'osso che la ricopre con strumenti rotanti o manuali. È bene cominciare dalla porzione più superficiale, senza danneggiare lo smalto e nel rispetto delle strutture adiacenti. L'esposizione della corona deve rispettare il follicolo dentario senza estendersi oltre alla giunzione amelo-cementizia, affinché questo, durante l'eruzione, si unisca all'epitelio di rivestimento della mucosa orale. Dopo applicazione del mezzo di trazione ortodontica e al termine dell'intervento, la sutura deve essere eseguita per posizionare il lembo e consentire al filo di trazione di passare senza traumatizzare i tessuti. Nella tecnica a cielo coperto la sutura sospesa consente un corretto adattamento del lembo vestibolare. Per il lembo palatino si consigliano punti staccati. Il lembo a posizionamento apicale viene suturato apicalmente all'attacco ortodontico con punti periostali riassorbibili.

## **Bibliografia**

- Becker A. *The orthodontic of impacted teeth* 2 ed. Andover UK: informa healthcare 2007
- Crescini A. *Trattamento chirurgico –ortodontico dei canini inclusi*. Bologna: Martina Edizioni 1994.
- Farman AG. *Panoramic Radiology*. Berlin, heidelberg: Springer 2007.
- Jacobs SG. *Localization of the unerupted maxillary canine: how to and when to*. *Am J Othod Dentofacial Orthop* 1999;3:314-22.
- Joshi MR. *Transmigrant mandibular canine: a record of 28 cases and a retrospective review of the literature*. *Angle Orthod* 2001;1:12-22.
- Kokich VG. *Surgical and orthodontic management of impacted maxillary canines*. *Am J Orthod Dentofacial Orthop* 2004;3:278-83
- Manerva R, Gracco A. *Different Diagnostic Tools for the localization of impacted maxillary canines: clinical considerations*. *Prog Orthod* 2007;1:28-44.
- Mozzati et al. *Chirurgia Stomatologica biologicamente guidata. Metodiche e tecniche operatorie Vol 4 UTET Torino* 2008.
- Ngan P, Hornbrook, Weaver B. *Early Timely management of ectopically erupting maxillary canines*. *Semin Orthod*. 2005;3:152-63
- Sury L, Gagari E, Vastardis H. *Delayed tooth eruption: pathogenesis, diagnosis and treatment. A literature review*. *Am J Orthod Dentofacial Orthop* 2004;4:432-45.

**- In presenza di frenulo, vanno valutate le indicazioni all'intervento chirurgico che possono essere ortodontiche, parodontali, protesiche, ed estetiche.**

E' definito frenulo una plica fibro-mucosa che collega le guance, le labbra o la lingua alla mucosa alveolare. Si distinguono due frenuli mediani (sup. e inf.), quattro vestibolari laterali localizzati al livello dei premolari (due superiori e due inferiori) e uno linguale.

Il frenulo mediano superiore è considerato anomalo quando ha un attacco papillare (è inserito sul lato vestibolare della papilla interincisiva) e quando ha un attacco trans papillare (il frenulo attraversa la papilla interincisiva e si inserisce sul versante palatino).

L'intervento chirurgico può essere una frenulotomia (resezione del frenulo) o una frenulectomia (rimozione completa del frenulo). La tecnica chirurgica prevede l'esecuzione di due incisioni in corrispondenza delle basi di inserzione. La sutura a punti staccati della sola porzione superiore prevede la chiusura del lembo in mucosa alveolare, mentre la porzione della ferita in gengiva aderente non suturata viene lasciata guarire per seconda intenzione.

Il frenulo mediano inferiore è una piega mucosa a partenza dalla superficie interna del labbro fino al processo alveolare inferiore con inserzione alla papilla interincisiva. In caso di indicazioni alla chirurgia, che possono essere parodontali e protesiche, la tecnica chirurgica più utilizzata è la frenulotomia con incisione in corrispondenza del versante alveolare del frenulo e guarigione per seconda intenzione.

Il frenulo linguale si definisce patologico quando la sua inserzione è situata in prossimità dell'apice della lingua, sì da ridurre la mobilità. Le indicazioni all'intervento sono ortodontiche, foniatriche, protesiche, parodontali. La tecnica chirurgica prevede l'asportazione del frenulo con particolare attenzione al rispetto delle numerose strutture

anatomiche presenti sul pavimento della bocca, (dotti di Wharton, dotti di Bartolini, caruncole sublinguali, plesso venoso sublinguale).

Dopo infiltrazione di anestetico locale in sede paramediana nel pavimento orale, il frenulo viene clampato con pinza emostatica e viene praticata un'incisione orizzontale perpendicolare al frenulo stesso. La lama del bisturi è mantenuta a contatto con la pinza emostatica e viene fatta scorrere fino alla plica sublinguale. Con forbici smusse si procede alla dissezione delle fibre sottomucose, si suturano, quindi, i margini della ferita con filo riassorbibile e punti staccati. Gli effetti dell'intervento si valutano con la mobilità della lingua.

### **Bibliografia**

*ADiaz-Pisan et al. Midline diastema and frenum morphology in the primary dentition. J Dent Chil. 2006; 73(1): 11-4.*

*Klockars T. Familial Anchiloglossia (tongue tie). Int J Ped Othorinolaringol 2007; 7:1321-4.*

*Mozzati et al. Chirurgia Stomatologica biologicamente guidata. Metodiche e tecniche operatorie Vol 4 UTET, Torino 2008.*

*Powell RN, McEniery TM. A longitudinal study of isolated gingival recession in the mandibular central incisor region of children aged 6-8 years. J Clinical Periodontol 1982; 9(5): 357-64.*

*Segal LM, Stephenson R, Dawes M et al. Prevalence, diagnosis and treatment of ankyloglossia: methodological review. Ca. Fam Physician 2007; 53(6): 1027-33.*

**- I traumi dentari devono essere sempre considerati una condizione di emergenza ed essere trattati immediatamente al fine di alleviare il dolore, facilitare la riduzione dei denti dislocati, migliorare la prognosi.**

Spesso in caso di traumi dento-alveolari vi è il coinvolgimento dei tessuti molli cutanei e mucosi (labbra, mucosa gengivale, frenuli, più raramente lingua). Si possono avere contusioni, abrasioni, lacerazioni, lesioni penetranti.

I traumi ai tessuti duri dentali (secondo OMS) consistono in infrazioni coronali (presenza di microfratture o linee di frattura), fratture coronali semplici (è interessato solo lo smalto come nei bordi degli incisivi), fratture coronali non complicate (quando vi è interessamento dello smalto e dentina senza avere esposizione pulpale), fratture coronali complicate (quando si ha esposizione della polpa), fratture corono-radicolari non complicate (il trauma interessa sia la corona che la radice senza esposizione pulpale), fratture corono-radicolari complicate (il trauma interessa la corona e la radice e si ha interessamento pulpale), fratture radicolari (il trauma interessa la radice del dente con frattura del terzo apicale, del terzo medio e del terzo coronale).

I traumi dei tessuti di sostegno sono: concussione, sublussazione, lussazioni estrusive, lussazioni laterali, lussazioni intrusive, avulsioni traumatiche.

Nella concussione e sublussazione è presente una leggera mobilità, a volte dolore alla percussione o alla semplice pressione. Nella lussazione intrusiva il dente risale all'interno del processo alveolare fratturandolo. Nella lussazione estrusiva si ha fuoriuscita parziale di un elemento dal suo alveolo. Le lussazioni laterali sono simili alle lussazioni verticali, ma allo spostamento verticale si abbina uno spostamento laterale. Nell'avulsione l'elemento si allontana dall'alveolo naturale.

Le lesioni che coinvolgono il tessuto osseo possono consistere in una frattura comminuta dell'alveolo (frantumazione con compressione dell'osso alveolare; questa situazione si trova

associata con la lussazione laterale e la lussazione intrusiva); frattura della parete dell'alveolo (limitata alla parete vestibolare o linguale); frattura del processo alveolare (che può coinvolgere o meno l'alveolo); frattura della mandibola o del mascellare (interessa la base della mandibola o del mascellare e spesso i processi alveolari; la frattura può interessare o no l'alveolo).

La diagnostica delle sopra esposte condizioni prevede un esame clinico che consiste nella valutazione e palpazione dei tessuti traumatizzati, nel controllo del cavo orale con ricerca di corpi estranei, nel controllo dell'eventuale mobilità dentale in senso sagittale e verticale, nel rilievo di anomalie nell'occlusione. Vanno associati test di vitalità e reazione dentale: dopo il trauma può verificarsi un'assenza temporanea della vitalità dovuta allo shock post traumatico del fascio vascolo nervoso; occorre ripetere la prova periodicamente che potrebbe ritornare positiva anche dopo 5-6 mesi. Importante, poi, è la valutazione radiografica attraverso l'uso di Rx endorali, occlusali o iuxtagengivali o l'ortopantomografia. Si raccomandano sempre 2 proiezioni radiografiche. La TC cone beam permette di evidenziare linee di frattura sull'osso alveolare nelle zone del setto interdentale altrimenti non evidenziabili con Rx tradizionali. Nell'ipotesi che si sospetti inalazione di corpo estraneo è consigliata l'esecuzione di una RX torace.

La terapia prevede la detersione con soluzione fisiologica delle ferite della mucosa orale traumatizzata, disinfezione, revisione alla ricerca di eventuali corpi estranei e frammenti ossei e loro rimozione, controllo del sanguinamento e sutura dei tessuti molli. Occorre, inoltre, verificare la presenza o meno di copertura antitetanica.

La presenza di fratture coronali semplici prevede la levigatura e l'arrotondamento dell'area interessata; in caso di fratture coronali, invece, si procede alla ricostruzione con materiali estetici o all'eventuale riattacco del frammento fratturato dopo reidratazione; se la frattura non è complicata si protegge la dentina con idrossido di calcio, se è complicata occorre la terapia endodontica. In presenza di fratture corono-radicolari non complicate il trattamento è uguale a quello delle fratture coronali non complicate; le fratture corono-radicolari complicate si trattano come le fratture radicolari; nelle fratture radicolari senza necrosi si fissano i frammenti dentari per 3 settimane fino a 2 mesi; in caso di fratture radicolari con necrosi si esegue la terapia canale dell'elemento dentario.

In presenza di concussione non si esegue alcuna terapia, spesso il trauma resta misconosciuto; nelle sublussazioni quando abbiamo una lesione parodontale con mobilità dentaria, si deve devitalizzare il dente; nelle lussazioni intrusive frequentemente l'elemento dentario erompe di nuovo spontaneamente in arcata, in alternativa è necessaria una guida ortodontica. In caso di lussazioni estrusive si riposiziona il dente nell'alveolo preferibilmente entro le 48 ore dal trauma, si procede con splintaggio per 2-4 settimane, eventuale terapia canale se c'è riassorbimento radicolare o perdita di vitalità; le avulsioni traumatiche prevedono tecniche di reimpianto, ove possibile.

In casi clinici con traumi che prevedono un interessamento osseo, la struttura alveolare ed i denti in essa contenuti vanno riposizionati manualmente in corretto allineamento con splintaggio, che va mantenuto 4-8 settimane; la perdita di supporto di osso marginale, situazione comune in caso di frattura della parete ossea alveolare, può rendere necessaria una chirurgia con innesti.

### **Bibliografia**

*American Academy on Pediatric Dentistry Council on Clinical Affairs. Guideline on management of acute dental trauma. Pediatr Dent 2008-2009;30:175-183.*

*Andreasen JO, Andreasen FM, Andersson L. Textbook and color atlas of traumatic injuries to the teeth. 4th ed. Oxford: Blackwell; 2007.*

*Andreasen JO, Borum M. Replantation of 400 avulsed permanent incisors. Endod Dent Traumatol 1995; 11:51-58.*

*Ceallaigh Po et al. Diagnosis and Management of common maxillofacial injuries in the emergency department. Part 5 Dentoalveolar injuries. 2007 24:429-430.*

*Dewhurst SN, Mason C, Roberts GJ. Emergency treatment of oral dental injuries: a review. British J Maxillofacial Surg 1998;36:165-175.*

*Moara De Rossi, Andiaro De Rossi et al. Management of a complex dentoalveolar Trauma. Braz. Dent J 2009,20(3):259-262.*

*Oikarinen K. Tooth splinting: a review of the literature and consideration of the versatility of a wire-composite splint. End Dent Traumatol 1990; 6:237-250.*

*Semanur Dolekoglu et al. Diagnosis of Jaw and dentoalveolar fractures in a traumatized patient with cone beam computed tomography. Dental Traumatol Oct, 2009*

*World Health Organization. Application of the International Classification of Diseases to Dentistry and Stomatology (ICD-DA). Geneva: World Health Organization, 1978: 88-9.*

**- In alcuni pazienti, al fine di creare una corretta morfologia osteo-mucosa ed un adeguato supporto strutturale per il successivo posizionamento di una protesi mobile, è indicata la chirurgia preprotetica.**

In caso di estrazioni dentarie multiple, l'area crestale interessata deve essere regolarizzata. Se la regolarizzazione delle sedi estrattive è effettuata in tempi diversi rispetto alle estrazioni stesse, dopo anestesia locale della zona interessata, si esegue un'incisione mucoperiosteale sull'apice della cresta edentula con apertura di un lembo di accesso, eventualmente disegnato con incisioni rilascianti. L'accesso alla cresta consente la regolarizzazione del tessuto osseo con apposite frese sotto abbondante irrigazione. Il lembo viene, quindi, suturato con punti singoli o con sutura continua.

In caso di protuberanze ossee (esostosi, tori) viene praticata anestesia locale nell'area circostante la zona di intervento. L'incisione mucoperiosteale deve essere eseguita a distanza dalla protuberanza ossea. Se l'area d'intervento non è ben visualizzata devono essere praticate due incisioni di rilascio. Quando la protuberanza ossea è di piccole dimensioni il rimodellamento può essere effettuato con lime da osso o raspe; quando, invece, la protuberanza ossea è di dimensioni maggiori è possibile l'utilizzo di strumenti rotanti sotto abbondante irrigazione. Dopo avere effettuato il rimodellamento osseo deve essere praticata una palpazione per valutare che non persistano irregolarità superficiali. In caso sia presente un eccesso dei tessuti molli sovrastanti è necessaria una loro parziale asportazione. Il lembo è suturato con punti singoli o con sutura continua.

In presenza di ipertrofie mucose non sostenute da osso, dopo aver effettuato l'anestesia locale, si eseguono l'escissione chirurgica del tessuto mobile e una sutura a punti staccati o continua. L'intervento chirurgico è indicato anche per l'eliminazione di iperplasie fibrose. Le lesioni di dimensioni limitate guariscono per seconda intenzione. Nel caso di escissioni tissutali di grandi dimensioni è necessario ricoprire l'area esposta con innesti mucosi o cutanei. È consigliato effettuare un'analisi istologica per escludere la presenza di tessuto neoplastico.

Nel caso in cui il processo alveolare sia riassorbito con conseguente superficializzazione delle inserzioni muscolari è indicato l'intervento di approfondimento di fornice. Dopo

anestesia locale, si effettua un'incisione mucosa a livello della giunzione tra la mucosa aderente e quella non aderente, senza coinvolgere il periostio. Si effettua una dissezione sopraperiosteale mediante una lama di bisturi, distaccando le fibre muscolari dal periostio. La dissezione è completata mediante la fissazione dei tessuti molli al periostio, in una porzione più apicale, con punti di sutura riassorbibili. L'area cruentata può essere lasciata guarire per seconda intenzione o può essere ricoperta da un innesto mucoso.

### **Bibliografia**

*Brusati R, Chiapasco M. Elementi di chirurgia oro-maxillo-facciale. Masson, Milano p. 73; 1999.*

*Brusati R. Attuali orientamenti in chirurgia pre-protetica maggiori. Dental Cadmos 4: 9-47; 1985.*

*Dym H, Ogle OR.. Atlante di chirurgia orale minor. Delfino Ed, Roma, p. 193; 2001.*

*Lew D, Amos EA, Unhold GP. An open procedure for placement expander over the atrophic alveolar ridge. J Oral Maxillofacial Surg 1988; 46(2):161-6.*

*Pynn BR, Kurys-kos NS., Walker DA, Mayhall JT. Tori mandibularis: a case report and review of the literature. J Can Dent Assoc 1995; 61(12): 1057-8.*

*Peterson LR, Ellis E, Hupp JR, Tucker MR. Oral and Maxillofacial surgery. Mosby, p. 288-323; 1998.*

### **- Il reperto di una lesione cistica nelle ossa mascellari impone un'attenta diagnosi e un'attenta valutazione in merito al tipo di trattamento chirurgico da seguire.**

Le cisti dei mascellari sono neoformazioni prevalentemente endosse delle ossa mascellari e della mandibola, a contenuto prevalentemente fluido, costituite da una parete fibroconnettivale rivestita all'interno da un epitelio pluristratificato. Hanno origini diverse e, una volta repertate, è necessario un attento esame clinico volto ad evidenziare la condizione delle mucose e degli elementi dentari che si trovano in concomitanza della lesione. Nel caso di cisti odontogene è necessario evidenziare carie o pulpiti oppure elementi dentari compromessi. Dovrebbero essere praticati i test di vitalità pulpare degli elementi dentari coinvolti. La diagnosi puntuale delle lesioni cistiche viene effettuata sulla base di esami radiografici. L'OPT permette di evidenziare la lesione nel suo insieme; fornisce la localizzazione e le informazioni circa i rapporti con strutture anatomiche importanti. Per maggiori dettagli, quali, ad esempio, la puntuale verifica di usura delle corticali mandibolari è consigliato effettuare la TC dentascan o la TC cone beam.

Una volta posta diagnosi, il trattamento consiste nella cistectomia o intervento di Partsch II che prevede l'enucleazione dell'intera parete cistica o nella cistotomia o intervento di Partsch I o marsupializzazione che comporta l'apertura della cavità cistica nel cavo orale, ovvero la cavità cistica diventa una cavità accessoria del cavo orale.

La cistectomia è eseguita in tutte le lesioni cistiche in assenza di condizioni loco-regionali che non indichino la cistotomia. Quest'ultima, invece, è da preferirsi in dentizione decidua o mista, quando siano coinvolte le gemme dei denti permanenti o quando, in presenza di una cisti follicolare, si decida il recupero dell'elemento dentario responsabile o in pazienti molto anziani o defedati, in cui non è indicato un intervento demolitivo o quando, per le dimensioni eccezionali della lesione cistica, vi sia il rischio reale di frattura mandibolare intra o post-operatoria e come step preliminare di una successiva cistectomia.

Con la cistectomia l'obiettivo terapeutico è l'enucleazione dell'intera parete cistica, la migliore riabilitazione possibile della funzionalità e/o morfologia della regione sottoposta ad intervento con la guarigione per organizzazione ed ossificazione del coagulo all'interno della cavità residua. L'intervento è preceduto da un'anestesia locale di estensione e durata adeguate, o generale, in relazione all'estensione della lesione cistica, all'impegno operatorio, ai rischi di complicanze intra-operatorie e alla compliance del paziente. In presenza di elementi dentari coinvolti nella lesione questi vanno trattati endodonticamente in maniera preventiva. Quindi, sotto adeguata copertura antibiotica, si procede alla completa enucleazione della parete cistica con mantenimento dell'integrità delle strutture limitrofe (mucose di rivestimento delle fosse nasali e del seno mascellare, tronchi nervosi e vasi). Ove necessario, si esegue l'apicectomia dei denti coinvolti e di quello responsabile (se di ostacolo all'enucleazione della cisti) con chiusura endodontica intra-operatoria di quest'ultimo ed otturazione retrograda o si procede alla estrazione dei denti coinvolti che non possono essere conservati per deficit di supporto osseo pre-operatorio o conseguente all'intervento. La parete cistica rimossa viene fissata in formalina al 10% per l'esame istologico. L'intervento si conclude con la completa ricopertura dell'area chirurgica. Gli aspetti prognostici della cistectomia sono la guarigione della cavità conseguente all'enucleazione della cisti, con minimo difetto dell'osseo residuo, più ampio in caso di vaste lesioni cistiche che abbiano coinvolto entrambe le corticali sia vestibolari che orali; il mantenimento della vitalità e della stabilità dei denti coinvolti, non trattati endodonticamente in fase pre-operatoria e stabili prima dell'intervento; il follow-up fino alla completa normalizzazione del quadro clinico-radiografico.

Con la cistotomia si crea un opercolo nella parete cistica che pone la lesione in comunicazione con la cavità orale, si mantiene la pervietà della comunicazione fino a guarigione avvenuta si da ottenere la guarigione per apposizione ossea centripeta, con progressiva riduzione fino alla scomparsa del cavo cistico. L'intervento, anche in questo caso, prevede l'anestesia locale, di estensione e durata adeguate, e l'apertura della cavità cistica tramite estrazione dei denti decidui sovrastanti o incisione dei tessuti molli ed eventuale osteotomia. Quindi, si realizza ed applica un otturatore in resina acrilica che funge anche da mantentore di spazio in caso di estrazione precoce dei denti decidui. La cavità residua va attentamente detersa così come l'otturatore. Gli aspetti prognostici della cistotomia sono la guarigione con assenza di qualsiasi difetto osseo residuo alla scomparsa della cisti; lo spontaneo riposizionamento delle gemme eventualmente dislocate dalla cisti; l'eruzione del dente responsabile, in caso di cisti follicolare; il follow-up fino alla completa normalizzazione del quadro clinico-radiografico.

### **Bibliografia**

*Caliskan MK. Prognosis of large cysts-like periapical lesions following nonsurgical root canal treatment: a clinical review. Intl Endod Jl 2004, Jun; 37(6):408-16.*

*Cortell-Ballester I, Figueiredo R, Berini- Aytes L, Gay-Escoda C. Traumatic bone cyst: a retrospective study of 21 cases. Med Oral Patol Oral Circ Bucal 2009 May; 14(5).*

*Giudice M, Maggiore C. Cyst and pseudocyst of oral maxillo-facial region. Clinical and therapeutical considerations. Minerva Stomatol 2003, Jan-Feb; 52(1-2): 41-5.*

*Motamedi MHK, Talesh KT. Management of extensive dentigerous cysts. Brit Dent J 2005 feb; 198(4):203-6.*

*Neyaz Z, Gadolia A, Gamanagatti S, Mukhopadhyay S. Radiographical approach to jaw lesion. Singapore Med J 2008 Feb; 49(2):165-76.*

*Shear M Seward GR. Cysts of the oral regions. 3<sup>rd</sup> ed. Oxford; Boston:Wright:1992*



*Slootweg PJ. Lesions of the jaws. Histopathology, 2009, Mar; 54(4):401-18.*

*Soumalain A, Apajalahti S, Kuhlefelt M, Hagstrom J. Simple bone cyst: a radiological dilemma. Dentomaxillofac Radiol 2009 Mar;38(3):174-7.*

- **In presenza di neoformazioni del cavo orale, i fattori decisionali che possono influenzarne l'asportazione sono: il tipo di neoformazione (in relazione alle sue caratteristiche istologiche ed epidemiologiche per quanto concerne la percentuale di recidiva dopo trattamento conservativo), la localizzazione, le dimensioni, il coinvolgimento di strutture adiacenti (per es. fasci vasculo-nervosi, seni mascellari, fosse nasali) ed il tipo di sviluppo (centrale vs periferico).**

Le neoformazioni benigne dei tessuti molli sono aumenti volumetrici di natura iperplastica/ipertrofica o tumorale benigna (crescita lenta e illimitata, assenza di metastasi linfonodali ed a distanza, assenza di infiltrazione vascolare e nervosa, discreta delimitazione periferica) che interessano la mucosa o/e la sottomucosa (tessuti muscolare, adiposo, ghiandolare e quelli costituenti le strutture vascolari e nervose) .

Le neoformazioni benigne delle ossa mascellari sono aumenti volumetrici di natura iperplastica/ipertrofica, displastica (crescita autolimitante, assenza di delimitazione periferica) o tumorale benigna (crescita lenta e illimitata, assenza di metastasi linfonodali e a distanza, assenza di infiltrazione vascolare e nervosa, discreta delimitazione periferica) che interessano il tessuto osseo delle ossa mascellari e della mandibola, con estrinsecazione prevalentemente/esclusivamente extraossea (sviluppo periferico) o prevalentemente/esclusivamente endossea (sviluppo centrale) o con equivalente coinvolgimento extra ed endosseo. L'origine delle neoformazioni di natura tumorale è ossea, vascolare, nervosa o più frequentemente odontogenica, ossia a partenza dai tessuti embrionali del dente. In quest'ultimo caso possono essere di natura mesenchimale, ectodermica o mista, possono o meno contenere materiale mineralizzato più o meno morfo-differenziato e manifestano un variabile grado di infiltrazione del tessuto osseo sano contiguo.

Il trattamento chirurgico delle neoformazioni sopra menzionate prevede l'enucleazione e/o curettage che consiste nell'asportazione della neoformazione dei tessuti molli o duri con totale preservazione dei tessuti limitrofi clinicamente sani e/o con eventuale successiva asportazione di 1-2 mm di tessuto peri-lesionale; l'escissione ovvero l'asportazione della neoformazione dei tessuti molli comprendente una quantità variabile di tessuto limitrofo clinicamente sano; la resezione ovvero l'asportazione di neoformazione delle ossa mascellari o della mandibola, a sviluppo centrale, periferico o misto, comprendente un variabile grado di tessuto osseo limitrofo clinicamente sano (0,5-1 cm).

Nell'ambito della resezione, possiamo distinguere una resezione marginale che consiste nell'asportazione della lesione senza interruzione della continuità del segmento osseo interessato; la resezione parziale che prevede l'asportazione della lesione con interruzione della continuità del segmento osseo interessato (nella mandibola, da un piccolo difetto osseo residuo ad un'emi-mandibolectomia); infine, la resezione totale con l'asportazione della lesione insieme con l'intero osso interessato (maxillectomia, mandibolectomia).

Le tecniche chirurgiche indicate hanno come obiettivi l'eradicazione della neoformazione, la guarigione per prima intenzione, quando possibile, mediante completa ricopertura dell'area

chirurgica con tessuti di rivestimento e la predisposizione dell'area d'intervento alla migliore riabilitazione funzionale ed estetica.

L'intervento di enucleazione è indicato per cisti mascellari e neoformazioni dei tessuti molli (per es. lipomi, mucoceli/cisti da ritenzione, adenomi pleomorfi delle ghiandole salivari minori localizzati in mucosa non aderente).

La tecnica chirurgica prevede:

1. anestesia peri-lesionale con vasocostrittore;
2. incisione longitudinale della mucosa sovrastante la neoformazione;
3. asportazione della neoformazione per via smussa;
4. regolarizzazione della mucosa in eccesso;
5. sutura;
6. fissazione del pezzo prelevato in formalina tamponata al 10%;
7. compilazione di una dettagliata scheda informativa per il patologo.

L'intervento di enucleazione con curettage è indicato per tumori odontogeni non recidivanti o tumori odontogeni a basso rischio di recidiva unicistici (es. tumore cheratocistico odontogenico, odontomi complessi o composti, cementoblastoma, fibroma odontogenico, ed ogni altro tumore che consentano in prima istanza un approccio chirurgico conservativo). Le indicazioni a questo tipo di trattamento possono riguardare anche tumori ad interessamento osseo di tipo non odontogeni come il fibroma cemento-ossificante, l'osteoma, il granuloma a cellule giganti, gli emangiomi endossei e il granuloma eosinofilo.

La tecnica chirurgica prevede:

1. trattamento endodontico preventivo degli elementi dentari coinvolti, che si vogliano o/e si possano conservare;
2. anestesia locale, di estensione e durata adeguate, o generale, in relazione all'estensione della neoformazione, all'impegno operatorio, ai rischi di complicanze intra-operatorie e alla compliance del paziente;
3. profilassi antibiotica;
4. completa asportazione della neoformazione, se possibile con mantenimento dell'integrità delle strutture limitrofe (mucose di rivestimento delle fosse nasali e del seno mascellare, tronchi nervosi e vasi);
5. eventuale apicectomia o estrazione dei denti coinvolti, quando non mantenibili per deficit di supporto osseo pre-operatorio o conseguente all'intervento;
6. fissazione del reperto operatorio in formalina al 10% per l'esame istologico;
7. ricostituzione della continuità del segmento osseo nel caso questa sia stata interrotta;
8. completa ricopertura dell'area chirurgica;
9. compilazione di una dettagliata scheda informativa per il patologo.

L'intervento di escissione è indicato per interventi di asportazione di fibromi, papillomi/verruche, emangiomi dei tessuti molli, iperplasie/ipertrofie infiammatorie e traumatiche. Altre indicazioni cliniche sono rappresentate da ameloblastoma, mixoma e recidive di altre neoformazioni trattate precedentemente con tecniche conservative. In questi casi, quindi, l'intervento escissionale è rappresentato da una resezione parziale o marginale.

La tecnica chirurgica prevede:

1. anestesia peri-lesionale con vasocostrittore;
2. orientamento del pezzo da sottoporre a prelievo;
3. stabilizzazione della zona d'intervento;
4. incisione della mucosa orale a superficie ellittica e sezione cuneiforme: sull'asse minore e su ciascun lato della lesione, estensione di circa 2-3 mm in tessuto clinicamente sano, con analoga estensione in profondità, al di sotto della lesione; sull'asse maggiore estensione da 2 a 3 volte quella del minore, in relazione alle necessità della sutura;
5. sutura per piani separati, in caso di interessamento della sottomucosa o/e per motivi estetico/funzionali; non necessaria in gengiva aderente (guarigione per seconda intenzione con impacco chirurgico o/e mascherina di protezione);
6. fissazione del pezzo prelevato in formalina tamponata al 10%;
7. compilazione di una dettagliata scheda informativa per il patologo.

Fattori prognostici per le neoplasie dei tessuti molli sono l'assenza di infiltrazione dei margini periferici di tessuto clinicamente sano; la buona guarigione della ferita chirurgica con minimi difetti estetici o/e funzionali; il follow-up clinico continuo ed esami sussidiari (TC, RMN) a distanza di 6 mesi.

Per le neoplasie delle ossa mascellari sono fattori prognostici una guarigione della cavità conseguente all'asportazione della neoplasia con difetto osseo residuo, più ampio nel caso di coinvolgimento di entrambe le corticali, vestibolare ed orale; il mantenimento della vitalità e della stabilità dei denti coinvolti, non trattati endodonticamente in fase pre-operatoria e stabili prima dell'intervento; il follow-up semestrale fino alla completa normalizzazione del quadro clinico-radiografico e biennale, in seguito, nel caso di lesioni a rischio di recidiva.

### **Bibliografia**

*Barnes L, Eveson JW, Reichart P, Sindrinsky D. World Health Classification of Tumours. Pathology and Genetics. Head and Neck Tumours. International Agency for Research on Cancer (IARC) Press, Lyon 2005.*

*Chapellea KAOM, Stoelingaa PJW, de Wildeb PCM, Brounsc JJA, Voorsmita RACA. Rational approach to diagnosis and treatment of ameloblastomas and odontogenic keratocysts. Br J Oral Maxillofacial Surg 2004; 42: 381-90.*

*Pogrel MA, Montes DM. Is there a role for enucleation in the management of ameloblastoma? Int. J. Oral Maxillofac. Surg. 2009; 38: 807-812.*

*Sachs SA. Surgical Excision With Peripheral Osteotomy: A definitive, yet conservative, approach to the surgical management of ameloblastoma. J Oral Maxillofacial Surg 2006; 64:476-83.*

*Tucker MR. Contemporary oral and maxillofacial surgery, 4th ed. St. Louis, Mosby Inc. 2003.*

**- La presenza di calcoli salivari nei due terzi anteriori del dotto (davanti al primo molare inferiore nel caso della ghiandola sottomandibolare), in assenza di una grave compromissione del parenchima ghiandolare, prevede un approccio chirurgico di tipo conservativo. Invece, in presenza di compromissione parenchimale è necessaria l'exeresi transcutanea dell'intera ghiandola interessata.**

I calcoli salivari (scialoliti) sono concrezioni costituite da sali di calcio e sostanze organiche, localizzate più frequentemente nel sistema duttale delle ghiandole salivari maggiori, in particolare delle ghiandole sottomandibolari e raramente delle parotidi. Il quadro clinico più frequentemente associato alla presenza di calcoli salivari è quello della colica salivare che si manifesta essenzialmente con un dolore acuto localizzato alla ghiandola interessata, che appare anche tumefatta; la colica è dovuta alla contrazione spastica indotta dall'ostruzione intraluminale, usualmente ad inizio pre-prandiale, in occasione di un'aumentata richiesta funzionale. Per la presenza di calcoli intraduttali, può manifestarsi una scialoadenite ovvero un'infezione, più spesso cronica, talvolta acuta, della ghiandola salivare conseguente all'infezione ascendente del parenchima ghiandolare.

Obiettivi del trattamento chirurgico della calcolosi salivare in assenza di compromissione parenchimale sono l'asportazione completa di tutte le formazioni calcolotiche intraduttali presenti, impedire la dislocazione posteriore del calcolo o di suoi frammenti all'interno del dotto, la creazione di un neostoma in corrispondenza dell'incisione chirurgica eseguita a livello della mucosa e del dotto salivare ed il mantenimento nel tempo della pervietà del neostoma.

L'intervento chirurgico presuppone una valutazione diagnostica basata su un'anamnesi positiva per coliche salivari pre-prandiali; un esame clinico con palpazione del calcolo tramite manovra combinata extra ed endorale; un'indagine radiografica (nel caso di calcoli della ghiandola sottomandibolare) con rx occlusale inferiore eseguita con raggi molli e tempi di esposizione del 50-75% inferiori a quelli standard, con scialografia della ghiandola interessata (in alternativa o come esame integrativo a quello ecografico) e con ecografia quando è necessario visualizzare il parenchima ghiandolare e la presenza di concrezioni intraghiandolari e del terzo posteriore del dotto.

L'asportazione dei calcoli salivari è sempre chirurgica, salvo nel caso di concrezioni calcolotiche di 1-2 mm di diametro che possono, talvolta, essere rimosse con l'impiego di sostanze scialogoghe associate alla dilatazione forzata della papilla duttale per incannulazione retrograda.

L'intervento prevede:

1. anestesia locale con vasocostrittore;
2. applicazione di un filo da sutura posteriormente al calcolo, in modo da determinare una stenosi non costringente del dotto ed impedire la dislocazione posteriore del calcolo durante le successive fasi operatorie;
3. incisione della mucosa orale e della sottostante parete duttale in corrispondenza del calcolo;
4. asportazione di tutte le concrezioni calcolotiche presenti;
5. spremitura bimanuale combinata del corpo ghiandolare dopo rimozione del filo di sutura precedentemente apposto;
6. sutura dei lembi dell'incisione mucosa ai corrispondenti lembi dell'incisione duttale;
7. inserimento e sutura in sede (per 2 – 3 giorni) di uno zaffo di garza medicata, per circa 1 cm all'interno della porzione di dotto posteriore al neostoma (4,%).

Fattori prognostici sono la scomparsa della sintomatologia, la fuoriuscita di saliva dal neostoma, un follow-up annuale, per verificare nel tempo la pervietà del neostoma.

### ***Bibliografia***

*Baurmash Harold D. Submandibular Salivary Stones: Current Management Modalities. J Oral Maxillofacial Surg 2004; 62:369-78.*

*Combes J, Karavidas K, McGurk M. Intraoral removal of proximal submandibular stones – an alternative to sialadenectomy Int J Oral Maxillofac Surg 2009; 38:813–6.*

*Seward GR. Anatomic surgery for salivary calculi. Part I. Symptoms, signs, and differential diagnosis. Oral Surg Oral Med Oral Pathol 1968; 25(2): 150-7.*

*Seward GR.. Anatomic surgery for salivary calculi. Part II. Calculi in the anterior part of the submandibular duct. Oral Surg Oral Med Oral Pathol 1968; 25(3): 287–93.*

*Zenk J, Constantinidis J, Al-Kadah B, Iro H. Transoral Removal of submandibular stones. Arch Otolaryngol—Head Neck Surg 2001*

## **IMPLANTOLOGIA ORALE**

L'implantologia orale è una modalità di trattamento indicata per sostituire gli elementi dentali mancanti o quelli a prognosi infausta. E' una terapia affidabile, con una elevata percentuale di successo, accettata dalla comunità scientifica e professionale internazionale, che non deve essere considerata come la soluzione ideale per tutti i casi di edentulia parziale o totale.

Esistono, infatti, diverse opzioni terapeutiche la cui scelta deve tener conto della situazione clinica del paziente e basarsi su un'attenta valutazione dei benefici attesi e dei possibili rischi.

La realizzazione della riabilitazione implanto-protetica necessita di un intervento chirurgico e della costruzione di un manufatto protesico che, per essere eseguiti correttamente, richiedono l'uso di attrezzature idonee e tecnologia dedicata. Per il raggiungimento di un risultato ottimale il clinico deve verificare la presenza dell'indicazione al trattamento o di eventuali controindicazioni, informare adeguatamente il paziente, fare le opportune valutazioni anamnestiche, diagnostiche e prognostiche, mettere in atto i necessari trattamenti preventivi e/o terapeutici capaci di ridurre il rischio di complicanze e, infine, applicare un corretto protocollo clinico

La chirurgia implantare deve essere eseguita in ambienti strutturalmente idonei con l'ausilio di apparecchiature tecnologicamente adeguate e di una strumentazione appropriata.

Sulla base delle normative regionali italiane in materia di "requisiti minimi strutturali" indispensabili per il rilascio delle necessarie autorizzazioni all'esercizio della professione odontoiatrica, non sono previsti per la chirurgia implantare requisiti strutturali diversi rispetto a quelli richiesti per qualsiasi altra branca dell'odontoiatria. Per questo motivo non è obbligatorio avere una sala operatoria dedicata, ma è sufficiente uno studio odontoiatrico in cui vengano rispettate le corrette procedure d'igiene, disinfezione e sterilità. La dotazione di apparecchiature e strumentazione considerata adeguata all'ottimizzazione della prestazione clinica prevede: un "riunito odontoiatrico" dotato di buona illuminazione e di aspirazione chirurgica, un motore chirurgico dedicato, un apparecchio radiografico e lo strumentario dedicato sterile.

Scopo prioritario dell'odontoiatra è quello di preservare e ripristinare la salute del cavo orale. È importante sottolineare come le aumentate conoscenze e il miglioramento delle procedure diagnostiche e terapeutiche in campo odontoiatrico consentano oggi un ampliamento delle possibilità di recupero degli elementi dentari compromessi; ogni sforzo dovrebbe essere attuato in tal senso, ricorrendo all'avulsione dentaria solo quando indispensabile.

La riabilitazione protesica, ivi compresa quella supportata da impianti, deve essere rivolta alla risoluzione di edentulie pregresse o alla sostituzione di elementi dentari irrecuperabili e può essere realizzata con modalità diverse in relazione alle esigenze dei pazienti e alle loro condizioni cliniche, sistemiche e locali.

### **Indicazioni e controindicazioni alla chirurgia implantare**

Ogni metodica ha indicazioni e controindicazioni specifiche, evidenzia vantaggi e svantaggi nella sua attuazione e ha tempi di realizzazione e costi diversi. I costi della riabilitazione risentiranno inevitabilmente degli investimenti sostenuti dal professionista per assicurarne sicurezza e affidabilità nel medio e lungo periodo.

Le indicazioni elettive all'utilizzo della terapia implantare sono:

- instabilità e/o mancanza di ritenzione di una protesi mobile;
- instabilità e/o mancanza di ritenzione di una protesi rimovibile;
- disagio psicologico associato alla condizione di portatore di protesi rimovibile;
- riabilitazione fissa di edentulie parziali;
- riabilitazione fissa di edentulie parziali intercalate da più elementi;
- sostituzione di elemento/i in zona visibile;
- sostituzione di uno o più elementi dentali compromessi;

- sostituzione di uno o più elementi dentali in presenza di denti contigui sani;
- sostituzione di uno o più elementi dentali contigui a pilastri protesici inaffidabili;
- riabilitazione fissa dell'intera arcata.

Le controindicazioni assolute sono rappresentate da:

- condizioni sistemiche del paziente che costituiscono un impedimento assoluto a ogni tipo di procedura chirurgica orale da identificare in modo puntuale;
- crescita scheletrica non completata.

Le controindicazioni relative che sconsigliano la terapia implantare sono rappresentate da:

- condizioni cliniche e stili di vita dichiarati nell'anamnesi remota e prossima e per i quali siano state indicate dall'odontoiatra le opportune necessità di modifica relativamente al rischio di insuccesso del trattamento, come ad esempio nel caso di gravi stati di dipendenza da droghe, di deficit fisici e/o psichici che impediscono o rendono molto difficoltoso eseguire corrette manovre di igiene orale domiciliare, di fumo eccessivo, di parodontite non trattata o trattata senza successo, di scarsa collaborazione del paziente, etc.;
- presenza di una cresta ossea residua non adatta per quantità, qualità e morfologia ad accogliere un impianto di dimensioni adeguate alle funzioni da svolgere, ove le procedure chirurgiche per la correzione di tali condizioni anatomiche risultino non attuabili o soggette ad alte percentuali di insuccesso o di complicanze;
- inadeguatezza dello spazio necessario per la realizzazione di un manufatto protesico morfologicamente e funzionalmente idoneo, qualora le procedure per modificare tale situazione non siano attuabili o lo siano con uno sfavorevole rapporto costo/beneficio.

**- Il ripristino di adeguate condizioni di salute dei denti e dei tessuti parodontali rappresenta la condizione indispensabile da raggiungere prima di sottoporre il paziente a un trattamento implantare e consente di ridurre alcuni fattori di rischio per la sopravvivenza a lungo termine degli impianti.**

**- L'adozione della riabilitazione implanto-protesica deve essere sempre presa in considerazione, nell'ambito delle opzioni riabilitative disponibili, quando si possa ipotizzare per il paziente un adeguato risultato funzionale ed estetico a lungo termine**

**- La chirurgia implantare deve essere eseguita con apparecchiature tecnologicamente adeguate e con strumentazione appropriata.**

### **Bibliografia**

*Albrektsson T, Zarb GA, Worthington P, Eriksson AR. The long-term efficacy of currently used dental implants: a review and proposed criteria of success. J Oral Maxillofac Implants 1986;1:11-25.*

*Albrektsson T, Zarb GA. Current interpretation of the osseointegrated response: clinical significance. Int J Prosthodont 1993;6:95-105.*



- Astrand P, Ahlqvist J, Gunne J, Nilson H. Implant treatment of patients with edentulous jaws: a 20-year follow-up. *Clin Implant Dent Relat Res*. 2008;10(4):207-17.
- Astrand P, Engquist B, Anzén B, Bergendal T, Hallman M, Karlsson U, Kvint S, Lysell L, Rundcrantz T. Nonsubmerged and submerged implants in the treatment of the partially edentulous maxilla. *Clin Implant Dent Relat Res*. 2002;4(3):115-27.
- Attard NJ, Zarb GA. Implant prosthodontic management of partially edentulous patients missing posterior teeth: the Toronto experience. *J Prosthet Dent*. 2003;89(4):352-9.
- Behneke A, Behneke N, d'Hoedt B. The longitudinal clinical effectiveness of ITI solid-screw implants in partially edentulous patients: a 5-year follow-up report. *Int J Oral Maxillofac Implants*. 2000;15(5):633-45.
- Blanes RJ, Bernard JP, Blanes ZM, Belser UC. A 10-year prospective study of ITI dental implants placed in the posterior region. I: Clinical and radiographic results. *Clin Oral Implants Res*. 2007;18(6):699-706.
- Bornstein MM, Cionca N, Mombelli A. Systemic conditions and treatments as risks for implant therapy. *Int J Oral Maxillofac Implants*. 2009;24 Suppl:12-27.
- Brägger U, Lang NP, Zwahlen M. Comparison of survival and complication rates of tooth-supported fixed dental prostheses (FDPs) and implant-supported FDPs and single crowns (SCs). *Clin Oral Implants Res*. 2007;18 Suppl 3:97-113.
- Brånemark PI, Hansson BO, Adell R, Breine U, Lindström J, Hallén O, Ohman A. Osseointegrated implants in the treatment of the edentulous jaw. Experience from a 10-year period. *Scand J Plast Reconstr Surg Suppl*. 1977;16:1-132.
- Brånemark PI, Zarb GA, Albrektsson T. *Tissue-integrated prostheses. Osseointegration in clinical dentistry*. Chicago, Quintessence Publishing Co 1985.
- Bryant SR, Zarb GA. Osseointegration of oral implants in older and younger adults. *Int J Oral Maxillofac Implants*. 1998;13(4):492-9.
- Buser D, Mericske-Stern R, Bernard JP, Behneke A, Behneke N, Hirt HP, Belser UC and Lang NP. Long-term evaluation of non-submerged ITI implants. Part 1: 8-year life table analysis of a prospective multi-center study with 2359 implants. *Clin Oral Implants Res*, 1997; 8:161-172.
- Cawood JI, Howell RA. A classification of the edentulous jaws. *Int J Oral Maxillofac Surg*. 1988;17(4):232-6.
- Cooper LF. The current and future treatment of edentulism. *J Prosthodont*. 2009;18(2):116-22.
- Ekelund JA, Lindquist LW, Carlsson GE and Jemt T. Implant treatment in the edentulous mandible: a prospective study on Brånemark system implants over more than 20 years. *Int J Prosthodont*, 2003;16:602-608.
- Eliasson A, Blomqvist F, Wennerberg A, Johansson A. A retrospective analysis of early and delayed loading of full-arch mandibular prostheses using three different implant systems: clinical results with up to 5 years of loading. *Clin Implant Dent Relat Res*. 2009;11(2):134-48.
- Emami E, Heydecke G, Rompré PH, de Grandmont P, Feine JS. Impact of implant support for mandibular dentures on satisfaction, oral and general health-related quality of life: a meta-analysis of randomized-controlled trials. *Clin Oral Implants Res*. 2009;20(6):533-44.
- Esposito M, Hirsch JM, Lekholm U, Thomsen P. Biological factors contributing to failures of osseointegrated oral implants. (II). Etiopathogenesis. *Eur J Oral Sci*. 1998;106(3):721-64.
- Esposito M, Hirsch JM, Lekholm U, Thomsen P. Biological factors contributing to failures of osseointegrated oral implants. (I). Success criteria and epidemiology. *Eur J Oral Sci*. 1998;106(1):527-51.
- Ferrigno N, Laureti M, Fanali S, Grippaudo G. A long-term follow-up study of non-submerged ITI implants in the treatment of totally edentulous jaws. Part I: Ten-year life table analysis of a prospective multicenter study with 1286 implants. *Clin Oral Implants Res*. 2002;13(3):260-73.

- Fitzpatrick B. Standard of care for the edentulous mandible: a systematic review. *J Prosthet Dent.* 2006;95(1):71-8.
- Fueki K, Kimoto K, Ogawa T, Garrett NR. Effect of implant-supported or retained dentures on masticatory performance: a systematic review. *J Prosthet Dent.* 2007; 98(6):470-7.
- Garbaccio D. The Garbaccio bicortical self-threading screw. *Riv Odontostomatol Implantopotesi.* 1983 Jan-Feb;(1):53-6
- Gotfredsen K, Carlsson GE, Jokstad A, Arvidson Fyrberg K, Berge M, Bergendal B, Bergendal T, Ellingsen JE, Gunne J, Hofgren M, Holm B, Isidor F, Karlsson S, Klemetti E, Lang NP, Lindh T, Midtbø M, Molin M, Närhi T, Nilner K, Owall B, Pjetursson B, Saxegaard E, Schou S, Stokholm R, Thilander B, Tomasi C, Wennerberg A. Implants and/or teeth: consensus statements and recommendations. *J Oral Rehabil.* 2008; 35 Suppl 1:2-8.
- Greenstein G, Cavallaro J Jr, Tarnow D. Dental implants in the periodontal patient. *Dent Clin North Am.* 2010;54(1):113-28.
- Heitz-Mayfield LJ, Huynh-Ba G. History of treated periodontitis and smoking as risks for implant therapy. *Int J Oral Maxillofac Implants.* 2009;24 Suppl:39-68.
- Hinode D, Tanabe S, Yokoyama M, Fujisawa K, Yamauchi E, Miyamoto Y. Influence of smoking on osseointegrated implant failure: a meta-analysis. *Clin Oral Implants Res.* 2006;17(4):473-8
- Holm-Pedersen P, Lang NP, Müller F. What are the longevities of teeth and oral implants? *Clin Oral Implants Res.* 2007;18 Suppl 3:15-9.
- Hwang D, Wang HL. Medical contraindications to implant therapy: part I: absolute contraindications. *Implant Dent.* 2006;15(4):353-60.
- Hwang D, Wang HL. Medical contraindications to implant therapy: Part II: relative contraindications. *Implant Dent.* 2007;16(1):13-23.
- Jemt T, Johansson J. Implant treatment in the edentulous maxillae: a 15-year follow-up study on 76 consecutive patients provided with fixed prostheses. *Clin Implant Dent Relat Res.* 2006;8(2):61-9.
- Jemt T. Single implants in the anterior maxilla after 15 years of follow-up: comparison with central implants in the edentulous maxilla. *Int J Prosthodont.* 2008 Sep;21(5):400-8.
- Jung RE, Pjetursson BE, Glauser R, Zembic A, Zwahlen M, Lang NP. A systematic review of the 5-year survival and complication rates of implant-supported single crowns. *Clin Oral Implants Res.* 2008;19(2):119-30.
- Klokkevold PR, Han TJ. How do smoking, diabetes, and periodontitis affect outcomes of implant treatment? *Int J Oral Maxillofac Implants.* 2007;22 Suppl:173-202.
- Lambert FE, Weber HP, Susarla SM, Belsler UC, Gallucci GO. Descriptive analysis of implant and prosthodontic survival rates with fixed implant-supported rehabilitations in the edentulous maxilla. *J Periodontol.* 2009;80(8):1220-30.
- Lambrecht JT, Filippi A, Künzel AR, Schiel HJ. Long-term evaluation of submerged and nonsubmerged ITI solid-screw titanium implants: a 10-year life table analysis of 468 implants. *Int J Oral Maxillofac Implants.* 2003;18(6):826-34.
- Lekholm U, Gröndahl K, Jemt T. Outcome of oral implant treatment in partially edentulous jaws followed 20 years in clinical function. *Clin Implant Dent Relat Res.* 2006;8(4):178-86.
- Lekholm U, Gunne J, Henry P, Higuchi K, Lindén U, Bergström C, van Steenberghe D. Survival of the Brånemark implant in partially edentulous jaws: a 10-year prospective multicenter study. *Int J Oral Maxillofac Implants.* 1999;14(5):639-45.
- Lobbezoo F, Brouwers JE, Cune MS, Naeije M. Dental implants in patients with bruxing habits. *J Oral Rehabil.* 2006;33(2):152-9.

- Martin W, Lewis E, Nicol A. Local risk factors for implant therapy. *Int J Oral Maxillofac Implants*. 2009;24 Suppl:28-38.
- Misch CE, Hahn J, Judy KW, Lemons JE, Linkow LI, Lozada JL, Mills E, Misch CM, Salama H, Sharawy M, Testori T, Wang HL; Immediate Function Consensus Conference. Workshop guidelines on immediate loading in implant dentistry. November 7, 2003. *J Oral Implantol*. 2004;30(5):283-8.
- Mombelli A, Cionca N. Systemic diseases affecting osseointegration therapy. *Clin Oral Implants Res*. 2006;17 Suppl 2:97-103.
- Morris MF, Kirkpatrick TC, Rutledge RE, Schindler WG. Comparison of nonsurgical root canal treatment and single-tooth implants. *J Endod*. 2009;35(10):1325-30.
- Naert I, Koutsikakis G, Duyck J, Quirynen M, Jacobs R, van Steenberghe D. Biologic outcome of implant-supported restorations in the treatment of partial edentulism. part I: a longitudinal clinical evaluation. *Clin Oral Implants Res*. 2002;13(4):381-9.
- Muratori G. Implant isotopy (II). *J Oral Implantol*. 1995;21(1):46-51
- Naert IE, Duyck JA, Hosny MM, Van Steenberghe D. Freestanding and tooth-implant connected prostheses in the treatment of partially edentulous patients. Part I: An up to 15-years clinical evaluation. *Clin Oral Implants Res*. 2001;12(3):237-44.
- Pierazzini A. The mono-implant for a central with a ceramic bridge. *Attual Dent*. 1988 Apr 17;4(15):53-4
- Pjetursson BE, Lang NP. Prosthetic treatment planning on the basis of scientific evidence. *J Oral Rehabil*. 2008;35 Suppl 1:72-9.
- Rasmusson L, Roos J and Bystedt H. A 10-year follow-up study of titanium dioxide-blasted implants. *Clin Implant Dent Relat Res*, 2005; 7:36-42.
- Renvert S, Persson GR. Periodontitis as a potential risk factor for peri-implantitis. *J Clin Periodontol*. 2009;36 Suppl 10:9-14.
- Rigo L, Viscioni A, Franco M, Lucchese A, Zollino I, Brunelli G, Carinci F. Overdentures on implants placed in bone augmented with fresh frozen bone. *Minerva Stomatol*. 2011 Jan-Feb;60(1-2):5-14.
- Ripamonti CI, Maniezzo M, Campa T, Fagnoni E, Brunelli C, Saibene G, Bareggi C, Ascani L, Cislighi E. Decreased occurrence of osteonecrosis of the jaw after implementation of dental preventive measures in solid tumour patients with bone metastases treated with bisphosphonates. The experience of the National Cancer Institute of Milan. *Ann Oncol*. 2009 Jan;20(1):137-45.
- Romeo E, Chiapasco M, Ghisolfi M, Vogel G. Long-term clinical effectiveness of oral implants in the treatment of partial edentulism. Seven-year life table analysis of a prospective study with ITI dental implants system used for single-tooth restorations. *Clin Oral Implants Res*. 2002;13(2):133-43.
- Romeo E, Lops D, Margutti E, Ghisolfi M, Chiapasco M, Vogel G. Long-term survival and success of oral implants in the treatment of full and partial arches: a 7-year prospective study with the ITI dental implant system. *Int J Oral Maxillofac Implants*. 2004;19(2):247-59.
- Scully C, Hobkirk J, Dios PD. Dental endosseous implants in the medically compromised patient. *J Oral Rehabil*. 2007 Aug;34(8):590-9.
- Smith DE, Zarb GA.. Criteria for success of osseointegrated endosseous implants. *J Prosthet Dent*. 1989;62(5):567-72.
- Thomas MV, Beagle JR. Evidence-based decision-making: implants versus natural teeth. *Dent Clin North Am*. 2006;50(3):451-61.
- Thomason JM, Heydecke G, Feine JS, Ellis JS. How do patients perceive the benefit of reconstructive dentistry with regard to oral health-related quality of life and patient satisfaction? A systematic review. *Clin Oral Implants Res*. 2007;18 Suppl 3:168-88.

Thomason JM. *The Use of Mandibular Implant-retained Overdentures Improve Patient Satisfaction and Quality of Life. J Evid Based Dent Pract.* 2010;10(1):61-63.

Torabinejad M, Anderson P, Bader J, Brown LJ, Chen LH, Goodacre CJ, Kattadiyil MT, Kutsenko D, Lozada J, Patel R, Petersen F, Puterman I, White SN. *Outcomes of root canal treatment and restoration, implant-supported single crowns, fixed partial dentures, and extraction without replacement: a systematic review. J Prosthet Dent.* 2007;98(4):285-311.

Zitzmann NU, Krastl G, Hecker H, Walter C, Weiger R. *Endodontics or implants? A review of decisive criteria and guidelines for single tooth restorations and full arch reconstructions. Int Endod J.* 2009;42(9):757-74.

## **Diagnosi**

Prima di procedere ad un trattamento implanto-protetico è importante un'approfondita valutazione diagnostica basata su un'attenta anamnesi (medica ed odontoiatrica), un esame clinico, esami radiografici, esami di laboratorio e/o strumentali e uno studio dei modelli in gesso.

L'anamnesi medica permette di raccogliere informazioni sull'eventuale presenza di patologie sistemiche, sulle terapie mediche seguite e sugli stili di vita (es. inadeguata igiene orale e fumo di sigarette), che possono comportare un maggior rischio per l'intervento chirurgico e/o per il conseguimento del successo implantare. L'anamnesi odontoiatrica, invece, consente di conoscere la storia di pregresse patologie orali, le cause della perdita degli elementi dentari e gli eventuali trattamenti odontoiatrici effettuati.

L'esame clinico comprende l'esame obiettivo del volto, nell'ambito del quale particolare rilevanza assume la valutazione della linea del sorriso in relazione alle diverse manifestazioni espressive e l'esame obiettivo del cavo orale, che permette di verificare, tra l'altro, la condizione di salute o di patologia delle mucose, dei tessuti parodontali e dei denti residui, il biotipo parodontale, la presenza o meno di mucosa cheratinizzata, l'occlusione, i rapporti intermascellari, la morfologia e le dimensioni delle zone edentule, la morfologia dei denti contigui e controlaterali, la posizione dei denti antagonisti, la presenza di segni di parafunzioni e il grado di apertura della bocca. L'uso della sonda parodontale è indispensabile per effettuare l'esame clinico parodontale.

Le metodiche radiografiche convenzionali (Rx endorali, ortopantomografia, teleradiografia) in molti casi forniscono informazioni sufficienti per stabilire la fattibilità del trattamento implantare e la sua pianificazione.

Esistono tuttavia condizioni anatomo-topografiche in cui è necessario eseguire un accertamento di secondo livello, rappresentato dalla Tomografia Computerizzata (TC), la quale permette una visualizzazione tridimensionale delle sedi implantari, insieme a una valutazione approssimativa della qualità ossea. Questa metodica, poiché ha costi biologici ed economici superiori a quelli degli esami radiografici convenzionali, è indicata solo quando le informazioni già disponibili non siano sufficienti per una corretta programmazione.

Gli esami di laboratorio e/o strumentali (esami ematochimici, ECG, ecc.) oppure il consulto col medico curante/specialista possono rendersi necessari in presenza di patologie sistemiche e/o quando il clinico lo ritenga opportuno a integrazione delle informazioni anamnestiche e dell'iter diagnostico

Lo studio dei modelli in gesso, montati in articolatore ed eventualmente completati da una ceratura diagnostica, permette, a discrezione del professionista, una valutazione più accurata della zona edentula e dei suoi rapporti con i denti contigui e con l'arcata antagonista, consentendo una corretta progettazione protesica del caso. E' fortemente raccomandabile, infatti, che il trattamento riabilitativo implanto-protetico parta da una progettazione protesica.

E' necessario che il paziente venga adeguatamente informato sulle proprie condizioni cliniche, sulle varie possibilità riabilitative e sui risultati conseguibili. Pertanto, il colloquio rappresenta lo strumento più importante e corretto attraverso cui il professionista può comprendere le esigenze e le aspettative del paziente, le motivazioni che lo indirizzano verso la riabilitazione implanto-protetica e il livello di collaborazione che può fornire alla soluzione riabilitativa prospettata. Il colloquio consente, altresì, di fornire corrette informazioni su problematiche cliniche, procedure chirurgiche e protesiche, vantaggi e svantaggi nei confronti delle altre opzioni terapeutiche, risultati raggiungibili e loro mantenimento nel tempo, eventuali rischi e possibili complicanze, necessità di controlli successivi, possibilità di insuccessi precoci e/o tardivi, modalità di intervento in caso di fallimento e criteri di corresponsabilizzazione del paziente.

La comunicazione verbale deve essere integrata da un consenso informato, preferibilmente scritto, nel quale si riassume quanto è stato detto al paziente.

**- Il trattamento riabilitativo implanto-protetico richiede una preventiva ed attenta valutazione diagnostica ed una adeguata progettazione protesica.**

**- Una particolare attenzione deve essere rivolta ai pazienti che abbiano dimostrato suscettibilità alla malattia parodontale (storia di parodontite) e/o che presentino un'igiene orale inadeguata i quali, oltre a essere opportunamente informati delle possibili complicanze e delle condizioni di rischio associate alla loro condizione, debbono essere motivati a praticare una corretta igiene orale e sottoposti agli indispensabili trattamenti dento-parodontali prima dell'inserimento degli impianti.**

**-Una particolare attenzione deve essere rivolta all'eventuale presenza di patologie sistemiche, alle terapie mediche seguite e agli stili di vita (es. fumo di sigarette), che possono comportare un maggior rischio per l'intervento chirurgico e/o per il conseguimento del successo implantare.**

### ***Bibliografia***

*Alcouffe F. Psychological considerations in implantology. J Parodontol. 1991;10(2):133-42.*

*Al-Zahrani MS. Implant therapy in aggressive periodontitis patients: a systematic review and clinical implications. Quintessence Int. 2008;39(3):211-5.*

*Almog DM, Benson BW, Wolfgang L, Frederiksen NL, Brooks SL. Computerized tomography-based imaging and surgical guidance in oral implantology. J Oral Implantol. 2006;32(1):14-8.*

*Cibirka RM, Razzoog M, Lang BR. Critical evaluation of patient responses to dental implant therapy. J Prosthet Dent. 1997;78(6):574-81.*

*Chiapasco M, Romeo E. La riabilitazione implantoprotesica nei casi complessi. Ed. UTET, Torino, 2002.*

*Eckert SE, Laney WR. Patient evaluation and prosthodontic treatment planning for osseointegrated implants. Dent Clin North Am. 1989;33(4):599-618.*

*Gatti C, Chiapasco M, Casentini P, Procopio C. Manuale illustrato di implantologia orale. Ed. Masson, Milano, 2006.*

- Gherlone E. *La protesi su impianti osteointegrati: procedure cliniche*. Ed. Masson, Milano, 2004.
- Guerrero ME, Jacobs R, Loubele M, Schutyser F, Suetens P, van Steenberghe D. *State-of-the-art on cone beam CT imaging for preoperative planning of implant placement*. *Clin Oral Investig*. 2006;10(1):1-7.
- Heitz-Mayfield LJ, Huynh-Ba G. *History of treated periodontitis and smoking as risks for implant therapy*. *Int J Oral Maxillofac Implants*. 2009;24 Suppl:39-68.
- Hultin M, Komiyama A, Klinge B. *Supportive therapy and the longevity of dental implants: a systematic review of the literature*. *Clin Oral Implants Res*. 2007;18 Suppl 3:50-62.
- Karoussis IK, Kotsovilis S, Fourmoussis I. *A comprehensive and critical review of dental implant prognosis in periodontally compromised partially edentulous patients*. *Clin Oral Implants Res*. 2007;18(6):669-79.
- Kent G. *Effects of osseointegrated implants on psychological and social well-being: a literature review*. *J Prosthet Dent*. 1992;68(3):515-8.
- Levin L. *Dealing with dental implant failures*. *J Appl Oral Sci*. 2008;16(3):171-5.
- Miles DA, Van Dis ML. *Implant radiology*. *Dent Clin North Am*. 1993 Oct;37(4):645-68.
- Monsour PA, Dudhia R. *Implant radiography and radiology*. *Aust Dent J*. 2008;53 Suppl 1:S11-25.
- Ong CT, Ivanovski S, Needleman IG, Retzepi M, Moles DR, Tonetti MS, Donos N. *Systematic review of implant outcomes in treated periodontitis subjects*. *J Clin Periodontol*. 2008;35(5):438-62.
- Quirynen M, Abarca M, Van Assche N, Nevins M, van Steenberghe D. *Impact of supportive periodontal therapy and implant surface roughness on implant outcome in patients with a history of periodontitis*. *J Clin Periodontol*. 2007;34(9):805-15.
- Renvert S, Persson GR. *Periodontitis as a potential risk factor for peri-implantitis*. *J Clin Periodontol*. 2009;36 Suppl 10:9-14.
- Schou S, Holmstrup P, Worthington HV, Esposito M. *Outcome of implant therapy in patients with previous tooth loss due to periodontitis*. *Clin Oral Implants Res*. 2006;17 Suppl 2:104-23.
- Schou S. *Implant treatment in periodontitis-susceptible patients: a systematic review*. *J Oral Rehabil*. 2008;35 Suppl 1:9-22.
- Tischler M. *Utilizing digital imaging to enhance the team approach to implant treatment*. *Dent Today*. 2009;28(4):86, 88, 90-1.
- Tomasi C, Wennström JL, Berglundh T. *Longevity of teeth and implants - a systematic review*. *J Oral Rehabil*. 2008;35 Suppl 1:23-32. Review.
- Vazquez L, Saulacic N, Belser U, Bernard JP. *Efficacy of panoramic radiographs in the preoperative planning of posterior mandibular implants: a prospective clinical study of 1527 consecutively treated patients*. *Clin Oral Implants Res*. 2008;19(1):81-5.
- Van der Weijden GA, van Bommel KM, Renvert S. *Implant therapy in partially edentulous, periodontally compromised patients: a review*. *J Clin Periodontol*. 2005;32(5):506-11.
- Zimmer CM, Zimmer WM, Williams J, Liesener J. *Public awareness and acceptance of dental implants*. *Int J Oral Maxillofac Implants*. 1992;7(2):228-32.
- Zitzmann NU, Margolin MD, Filippi A, Weiger R, Krastl G. *Patient assessment and diagnosis in implant treatment*. *Aust Dent J*. 2008;53 Suppl 1:S3-10.

L'obiettivo prioritario dell'odontoiatra è il mantenimento e il ripristino dello stato di salute del cavo orale, condizione inderogabile e indispensabile da raggiungere prima di sottoporre il paziente a una procedura riabilitativa. Per questo motivo la terapia implantare costituisce generalmente una delle ultime fasi del piano di trattamento. Il ripristino delle condizioni di salute orale, infatti, consente di ridurre alcuni fattori di rischio per la sopravvivenza a lungo termine degli impianti.

Uno dei requisiti fondamentali per poter ricorrere alla riabilitazione implanto-protetica è quello di avere un sufficiente volume di osso residuo nelle zone prive di elementi dentari. La carenza di osso può rendere difficile l'inserimento di impianti di adeguate dimensioni o costringere a compromessi tali da esporre al fallimento precoce o tardivo della terapia.

Un volume osseo insufficiente è, tuttavia, una condizione molto frequente che, allo stato attuale, può essere compensato mediante tecniche idonee ad adeguare il volume osseo alle dimensioni implantari. Le tecniche chirurgiche di incremento osseo, in relazione alle diverse condizioni cliniche, possono essere eseguite precedentemente o contestualmente al posizionamento implantare. In pazienti selezionati e in casi particolari, in presenza di una morfologia ossea non ottimale, è possibile ricorrere all'inserimento inclinato degli impianti, all'utilizzo di impianti di dimensioni ridotte o, nei casi di atrofia estrema, ad impianti che si adattano alla morfologia ossea residua. Queste procedure non possono essere applicate indiscriminatamente in tutte le situazioni cliniche.

- **Nelle zone prive di elementi dentari che devono essere riabilite con implanto-protesi, è fondamentale la presenza di un sufficiente volume di osso residuo. Ove realizzabile e indicato, è possibile l'applicazione di tecniche di incremento dei volumi ossei prima o durante l'inserimento dell'impianto o l'uso di impianti di dimensioni, forma e inclinazione che si adattino all'anatomia ossea residua.**

### **Bibliografia**

Chiapasco M, Casentini P, Zaniboni M. Bone augmentation procedures in implant dentistry. *Int J Oral Maxillofac Implants.* 2009;24 Suppl:237-59.

Chiapasco M, Zaniboni M. Clinical outcomes of GBR procedures to correct peri-implant dehiscences and fenestrations: a systematic review. *Clin. Oral Impl. Res.* 20 (Suppl. 4), 2009; 113-123.

Dal Carlo L, Pasqualini ME, Carinci F, Corradini M, Vannini F, Nardone M, Linkow LI. A brief history and guidelines of blade implant technique: a retrospective study on 522 implants. *Annals of Oral & Maxillofacial Surgery* 2013 Feb 01;1(1):3.

Donos N, Mardas N, Chadha V. Clinical outcomes of implants following lateral bone augmentation: systematic assessment of available options (barrier membranes, bone grafts, split osteotomy). *J Clin Periodontol.* 2008;35(8 Suppl):173-202.

Esposito M, Grusovin MG, Coulthard P, Worthington HV. The efficacy of various bone augmentation procedures for dental implants: a Cochrane systematic review of randomized controlled clinical trials. *Int J Oral Maxillofac Implants.* 2006;21(5):696-710.

Esposito M, Grusovin MG, Felice P, Karatzopoulos G, Worthington HV, Coulthard P. Interventions for replacing missing teeth: horizontal and vertical bone augmentation techniques for dental implant treatment. *Cochrane Database Syst Rev.* 2009 7;(4):CD003607.

Franco M, Viscioni A, Rigo L, Guidi R, Zollino I, Avantiaggiato A, Carinci F. Clinical outcome of narrow diameter implants inserted into allografts. *Appl Oral Sci.* 2009 Jul-Aug;17(4):301-6.

Jensen SS, Terheyden H. Bone augmentation procedures in localized defects in the alveolar ridge: clinical results with different bone grafts and bone-substitute materials. *Int J Oral Maxillofac Implants.* 2009;24 Suppl:218-36.

Linkow LI. Use of a tripodal mandibular subperiosteal implant with ramus hinges for facial asymmetry. *J Oral Implantol.* 2000;26(2):120-3

Linkow LI, Giauque F, Ghalili R, Ghalili M. Levels of osseointegration of blade-/plate-form implants. *J Oral Implantol.* 1995;21(1):23-34

Nkenke E, Stelzle F. Clinical outcomes of sinus floor augmentation for implant placement using autogenous bone or bone substitutes: a systematic review. *Clin. Oral Impl. Res.* 20 (Suppl. 4), 2009; 124–133.

Pjetursson BE, Tan WC, Zwahlen M, Lang NP. A systematic review of the success of sinus floor elevation and survival of implants inserted in combination with sinus floor elevation. *J Clin Periodontol.* 2008;35(8 Suppl):216-40.

Rocchietta I, Fontana F, Simion M. Clinical outcomes of vertical bone augmentation to enable dental implant placement: a systematic review. *J Clin Periodontol.* 2008;35(8 Suppl):203-15.

Tan WC, Lang NP, Zwahlen M, Pjetursson BE. A systematic review of the success of sinus floor elevation and survival of implants inserted in combination with sinus floor elevation. Part II: transalveolar technique. *J Clin Periodontol.* 2008;35(8 Suppl):241-54.

Tonetti MS, Hämmerle CH; European Workshop on Periodontology Group C. Advances in bone augmentation to enable dental implant placement: Consensus Report of the Sixth European Workshop on Periodontology. *J Clin Periodontol.* 2008;35(8 Suppl):168-72.

Wallace SS, Froum SJ. Effect of maxillary sinus augmentation on the survival of endosseous dental implants. A systematic review. *Ann Periodontol.* 2003;8(1):328-43.

La riduzione dei tempi di trattamento in terapia implantare è uno degli obiettivi finalizzati a migliorare il benessere dei pazienti, minimizzando il disagio funzionale, estetico e psicologico correlato alla mancanza di uno o più elementi dentari.

Le recenti acquisizioni scientifiche sui processi di guarigione del tessuto osseo e le modifiche della forma e delle caratteristiche di superficie degli impianti hanno permesso una riduzione dei tempi di integrazione ossea e, quindi, del trattamento.

In pazienti selezionati e in casi particolari è possibile eseguire una protesizzazione precoce o immediata con o senza carico funzionale, anche se questa procedura è meglio documentata nella riabilitazione di alcune specifiche edentulie e non può essere applicata indiscriminatamente a tutte le situazioni cliniche.

Nei casi, infine, in cui bisogna procedere all'avulsione di un elemento dentario irrecuperabile affetto da flogosi acuta viene osservato, prima del posizionamento dell'impianto, un tempo di attesa adeguato a consentire la guarigione del sito post-estrattivo. In pazienti selezionati e casi particolari è possibile eseguire una chirurgia implantare post-estrattiva immediata.

## **Bibliografia**

Atieh MA, Payne AG, Duncan WJ, Cullinan MP. Immediate restoration/loading of immediately placed single implants: is it an effective bimodal approach? *Clin Oral Implants Res.* 2009;20(7):645-59.

Chen ST, Buser D. Clinical and esthetic outcomes of implants placed in postextraction sites. *Int J Oral Maxillofac Implants.* 2009;24 Suppl:186-217.



Chen ST, Wilson TG Jr, Hämmerle CH. Immediate or early placement of implants following tooth extraction: review of biologic basis, clinical procedures, and outcomes. *Int J Oral Maxillofac Implants.* 2004;19 Suppl:12-25.

Cochran DL, Morton D, Weber HP. Consensus statements and recommended clinical procedures regarding loading protocols for endosseous dental implants. *Int J Oral Maxillofac Implants.* 2004;19 Suppl:109-13.

Cordaro L, Torsello F, Rocuzzo M. Implant loading protocols for the partially edentulous posterior mandible. *Int J Oral Maxillofac Implants.* 2009;24 Suppl:158-68

De Rouck T, Collys K, Cosyn J. Single-tooth replacement in the anterior maxilla by means of immediate implantation and provisionalization: a review. *Int J Oral Maxillofac Implants.* 2008;23(5):897-904.

den Hartog L, Slater JJ, Vissink A, Meijer HJ, Raghoobar GM. Treatment outcome of immediate, early and conventional single-tooth implants in the aesthetic zone: a systematic review to survival, bone level, soft-tissue, aesthetics and patient satisfaction. *J Clin Periodontol.* 2008;35(12):1073-86.

Esposito M, Grusovin MG, Achille H, Coulthard P, Worthington HV. Interventions for replacing missing teeth: different times for loading dental implants. *Cochrane Database Syst Rev.* 2009;(1):CD003878.

Esposito M, Grusovin MG, Chew YS, Coulthard P, Worthington HV. Interventions for replacing missing teeth: 1-versus 2-stage implant placement. *Cochrane Database Syst Rev.* 2009;(3):CD006698.

Esposito M, Grusovin MG, Willings M, Coulthard P, Worthington HV. The effectiveness of immediate, early, and conventional loading of dental implants: a Cochrane systematic review of randomized controlled clinical trials. *Int J Oral Maxillofac Implants.* 2007;22(6):893-904.

Esposito MA, Koukoulopoulou A, Coulthard P, Worthington HV. Interventions for replacing missing teeth: dental implants in fresh extraction sockets (immediate, immediate-delayed and delayed implants). *Cochrane Database Syst Rev.* 2006;(4):CD005968.

Gallucci GO, Morton D, Weber HP. Loading protocols for dental implants in edentulous patients. *Int J Oral Maxillofac Implants.* 2009;24 Suppl:132-46.

Hämmerle CH, Chen ST, Wilson TG Jr. Consensus statements and recommended clinical procedures regarding the placement of implants in extraction sockets. *Int J Oral Maxillofac Implants.* 2004;19 Suppl:26-8.

Kawai Y, Taylor JA. Effect of loading time on the success of complete mandibular titanium implant retained overdentures: a systematic review. *Clin Oral Implants Res.* 2007;18(4):399-408.

Nkenke E, Fenner M. Indications for immediate loading of implants and implant success. *Clin Oral Implants Res.* 2006;17 Suppl 2:19-34.

Quirynen M, Van Assche N, Botticelli D, Berglundh T. How does the timing of implant placement to extraction affect outcome? *Int J Oral Maxillofac Implants.* 2007;22 Suppl:203-23.

Rocuzzo M, Aglietta M, Cordaro L. Implant loading protocols for partially edentulous maxillary posterior sites. *Int J Oral Maxillofac Implants.* 2009;24 Suppl:147-57.

Schropp L, Isidor F. Timing of implant placement relative to tooth extraction. *J Oral Rehabil.* 2008;35 Suppl 1:33-43.

Sennerby L, Gottlow J. Clinical outcomes of immediate/early loading of dental implants. A literature review of recent controlled prospective clinical studies. *Aust Dent J.* 2008;53 Suppl 1:S82-8.

Gli impianti dentali sono “dispositivi medici” e, pertanto, devono possedere la certificazione che attesti i requisiti di sicurezza rispondenti alla compatibilità biologica e alle finalità funzionali ed estetiche per cui vengono utilizzati.

La certificazione indispensabile per la commercializzazione nel nostro Paese garantisce che le caratteristiche merceologiche dei materiali dichiarate dal fabbricante sono conformi agli standard richiesti dalla normativa comunitaria.

In particolare, la comparazione, la selezione e la lavorazione delle materie prime (sia per gli impianti che per gli altri biomateriali di impiego implantare) devono rispettare gli standard internazionali e la Direttiva Europea 93/42 CE in termini di certificazione di origine, biocompatibilità, tossicità, allergenicità e sicurezza. Per la massima trasparenza sulla tracciabilità dell'impianto in uso si raccomanda di allegare e conservare, fra la documentazione clinica del singolo caso, i documenti rilasciati dall'azienda produttrice utili ad identificare l'impianto usato.

Gli impianti devono essere confezionati sterili per uso singolo e non devono più essere utilizzati (anche se risterilizzati) dopo aver perso l'integrità della confezione o dopo la data di scadenza indicata.

- **E' consigliato, per la massima trasparenza sulla tracciabilità dell'impianto in uso, che la documentazione identificativa rilasciata dall'azienda produttrice sia allegata e conservata fra la documentazione clinica del singolo caso.**
  
- **Gli impianti devono essere confezionati sterili per uso singolo e non devono essere utilizzati (anche se risterilizzati) dopo aver perso l'integrità della confezione o dopo la data di scadenza indicata dal fabbricante.**

### **Bibliografia**

Bächle M, Kohal RJ. A systematic review of the influence of different titanium surfaces on proliferation, differentiation and protein synthesis of osteoblast-like MG63 cells. *Clin Oral Implants Res.* 2004;15(6):683-92.

Brägger U, Aeschlimann S, Bürgin W, Hämmerle CH, Lang NP. Biological and technical complications and failures with fixed partial dentures (FPD) on implants and teeth after four to five years of function. *Clin Oral Implants Res.* 2001;12(1):26-34.

Deporter D. Dental implant design and optimal treatment outcomes. *Int J Periodontics Restorative Dent.* 2009;29(6):625-33.

Esposito M, Grusovin MG, Coulthard P, Thomsen P, Worthington HV. A 5-year follow-up comparative analysis of the efficacy of various osseointegrated dental implant systems: a systematic review of randomized controlled clinical trials. *Int J Oral Maxillofac Implants.* 2005;20(4):557-68.

Esposito M, Murray-Curtis L, Grusovin MG, Coulthard P, Worthington HV. Interventions for replacing missing teeth: different types of dental implants. *Cochrane Database Syst Rev.* 2007;(4):CD003815

Guida L, Annunziata M, Rocci A, Contaldo M, Rullo R, Oliva A. Biological response of human bone marrow mesenchymal stem cells to fluoride-modified titanium surfaces. *Clin Oral Impl Res (In Press).*

ISO 7405:2008. Dentistry - Evaluation of biocompatibility of medical devices used in dentistry International Organization for Standardization. 2008.

Kotsovilis S, Fourmouis I, Karoussis IK, Bamia C. A systematic review and meta-analysis on the effect of implant length on the survival of rough-surface dental implants. *J Periodontol.* 2009;80(11):1700-18.

Lautenschlager EP, Monaghan P. Titanium and titanium alloys as dental materials. *Int Dent J.* 1993;43(3):245-53.

Morand M, Irinakis T. *The challenge of implant therapy in the posterior maxilla: providing a rationale for the use of short implants.* *J Oral Implantol.* 2007;33(5):257-66.

Pasqualini U. *Endosseous implants. Protection of reparative osteogenesis with the "screw stump".* *Dent Cadmos.* 1972 Aug;40(8):1185-94

Rangert B, Krogh PH, Langer B, Van Roekel N. *Bending overload and implant fracture: a retrospective clinical analysis.* *Int J Oral Maxillofac Implants.* 1995;10(3):326-34.

Sahin S, Cehreli MC, Yalçin E. *The influence of functional forces on the biomechanics of implant-supported prostheses--a review.* *J Dent.* 2002;30(7-8):271-82.

Salvi GE, Brägger U. *Mechanical and technical risks in implant therapy.* *Int J Oral Maxillofac Implants.* 2009;24 Suppl:69-85.

Sanz M, Naert I; Working Group 2. *Biomechanics/risk management (Working Group 2).* *Clin Oral Implants Res.* 2009;20 Suppl 4:107-11.

Tschernitschek H, Borchers L, Geurtsen W. *Nonalloyed titanium as a bioinert metal--a review.* *Quintessence Int.* 2005;36(7-8):523-30.

Numerosi studi attestano l'utilità di unire gli impianti tra di loro con un mezzo di contenzione, soprattutto nei casi di ipotrofia dei processi alveolari e quando si programmi il carico immediato di impianti multipli. La contenzione diminuisce l'effetto delle forze dislocanti permettendo, in combinazione con una corretta gestione delle forze occlusali statiche e dinamiche, di migliorare le aspettative di successo della terapia impianto-protetica anche in casi particolarmente difficili.

I sistemi di contenzione sono normalmente basati sull'uso di una barra o struttura metallica che unisce gli impianti tra di loro. La barra/struttura può essere:

1. avvitata agli impianti
2. saldata agli impianti

Le barre avvitate agli impianti devono essere costruite con sistemi di grande precisione, per evitare l'anomala distribuzione dei carichi e l'infiltrazione dei micro-gap.

La saldatura intra-orale del titanio prevede l'impiego di un'apparecchiatura apposita che, con un passaggio di carica elettrica talmente rapido da scaldare solamente il punto di giunzione, determina la compenetrazione dei due elementi di titanio posti a contatto tra di loro. Oltre a permettere di saldare una barra di titanio agli impianti, è utilizzabile per saldare direttamente gli impianti tra di loro e per ricostruire monconi in titanio.

- **La contenzione deve essere fatta con sistemi affidabili, basati sull'uso di strumenti aggiornati al passo con i tempi, seguendo le indicazioni previste dalla tecnica.**
- **E' consigliabile, in caso di dubbio, il controllo del successo degli impianti uniti dalla barra di contenzione avvitata o saldata esaminandoli uno per uno con radiografie o anche all'esame obiettivo dopo averli separati dalla barra di contenzione.**

## **Bibliografia**

Bergkvist G, Nilner K, Sahlholm S, Karlsson U, Lindh C. (Department of Prosthetic Dentistry, Faculty of Odontology, Malmö University, Malmö, Sweden): *Immediate Loading of Implants in the Edentulous Maxilla: Use of an Interim Fixed Prosthesis Followed by a Permanent Fixed Prosthesis: A 32-Month Prospective Radiological and Clinical Study.* *Clin Implant Dent Relat Res.* 2008 Apr 1

Bergkvist G, Simonsson K, Rydberg K, Johansson F, Dérand T. (Implantatcentrum, Kneippgatan 4, SE-602 36 Norrköping, Sweden) . *A finite element analysis of stress distribution in bone tissue surrounding uncoupled or splinted dental implants.* *Clin Implant Dent Relat Res.* 2008 Mar;10(1):40-6

Degidi M, Nardi D, Piattelli A. *Immediate loading of the edentulous maxilla with a definitive restoration supported by an intraorally welded titanium bar and tilted implants.* *Int J Oral Maxillofac Implants.* 2010 Nov-Dec;25(6):1175-82

Fanali S, Perrotti V, Riccardi L, Piattelli A, Piccirilli M, Ricci L, Artese L. *Inflammatory infiltrate, microvessel density, vascular endothelial growth factor, nitric oxide synthase, and proliferative activity in soft tissues below intraorally welded titanium bars.* *J Periodontol.* 2010 May;81(5):748-57

Grossmann Y, Finger IM, Block MS. (Department of Prosthodontics, Louisiana State University School of Dentistry): *Indications for splinting implant restorations.* *J Oral Maxillofac Surg.* 2005 Nov;63(11):1642-52

Hruska A., Borelli P. *Intra-oral welding of implants for immediate load with overdentures .* *J Oral Impl.* 1993;XIX(1)

Matsuzaka K, Nakajima Y, Soejima Y, Kido H, Matsuura M, Inoue T. (Oral Health Science Center HRC7, Department of Clinical Pathophysiology, Tokyo Dental College). *Effect on the amount of bone-implant contact when splinting immediate-loaded dental implants. -* *Implant Dent.* 2007 Sep;16(3):309-16

Mondani PL, Mondani PM. *The Pierluigi Mondani intraoral electric solder. Principles of development and explanation of the solder using syncrystallization.* *Riv Odontostomatol Implantoprotesi.* 1982 Jul-Aug;(4):28-32

In caso di riabilitazioni implanto-protetiche, al fine di garantire un adeguato comfort estetico-funzionale, è possibile adottare soluzioni protetiche provvisorie fisse o rimovibili, che variano in relazione al tipo e all'estensione dell'edentulia e alle esigenze del paziente.

Poiché è necessario limitare i carichi funzionali precoci che possono mobilitare gli impianti durante la fase di osteointegrazione, la protesi provvisoria deve essere progettata, costruita e utilizzata in modo da non interferire con la guarigione del sito implantare e con il processo di osteointegrazione. A tale scopo, quando possibile, sono da preferirsi protesi provvisorie ad appoggio dentale rispetto a soluzioni rimovibili ad appoggio mucoso.

Solo in casi selezionati è possibile realizzare protesi provvisorie a supporto implantare, con o senza carico funzionale, immediatamente dopo il posizionamento chirurgico degli impianti.

La progettazione e la realizzazione della protesi definitiva in implantologia orale rappresenta uno dei momenti più importanti per il conseguimento di un predicibile successo a lungo termine. La precisione dell'interfaccia tra protesi ed impianti rappresenta un fattore fondamentale ai fini della risposta biologica e della prognosi a lungo termine della riabilitazione in quanto eventuali imprecisioni, irregolarità o gaps non solo facilitano l'accumulo di placca, favorendo l'insorgenza di infezioni e infiammazioni dei tessuti peri-implantari, ma possono anche compromettere la stabilità e la performance meccanica del sistema nel suo insieme.

Per quanto riguarda il tipo di connessione protesi-impianto, avvitata o cementata, ad oggi in letteratura non sono state rilevate differenze significative in termini di successo e sopravvivenza protesica.

- **Al fine di garantire un adeguato comfort estetico-funzionale al paziente in trattamento implanto-protesico, è possibile l'utilizzo di una protesi provvisoria purché progettata, costruita e utilizzata in modo da non interferire con la guarigione del sito implantare e con il processo di osteointegrazione.**
- **Quando possibile, sono da preferirsi protesi provvisorie ad appoggio dentale rispetto a soluzioni rimovibili ad appoggio mucoso.**
- **A fini prognostici, è fondamentale la precisione dell'interfaccia protesi-impianto.**

### **Bibliografia**

*Chee W, Jivraj S. Screw versus cemented implant supported restorations. Br Dent J. 2006 21;201(8):501-7.*

*Cochran DL, Morton D, Weber HP. Consensus statements and recommended clinical procedures regarding loading protocols for endosseous dental implants. Int J Oral Maxillofac Implants. 2004;19 Suppl:109-13.*

*do Nascimento C, Barbosa RE, Issa JP, Watanabe E, Ito IY, Albuquerque RF Jr. Bacterial leakage along the implant-abutment interface of premachined or cast components. Int J Oral Maxillofac Surg. 2008;37(2):177-80.*

*Hill EE. Dental cements for definitive luting: a review and practical clinical considerations. Dent Clin North Am. 2007;51(3):643-58.*

*Kano SC, Binon PP, Bonfante G, Curtis DA. The effect of casting procedures on rotational misfit in castable abutments. Int J Oral Maxillofac Implants. 2007;22(4):575-9.*

*Karl M, Graef F, Taylor TD, Heckmann SM. In vitro effect of load cycling on metal-ceramic cement- and screw-retained implant restorations. J Prosthet Dent. 2007;97(3):137-40.*

*Kawai Y, Taylor JA. Effect of loading time on the success of complete mandibular titanium implant retained overdentures: a systematic review. Clin Oral Implants Res. 2007;18(4): 399-408.*

*Lang NP, Berglundh T, Heitz-Mayfield LJ, Pjetursson BE, Salvi GE, Sanz M. Consensus statements and recommended clinical procedures regarding implant survival and complications. Int J Oral Maxillofac Implants. 2004;19 Suppl:150-4.*

*Lopez-Piriz R, Morales A, Giménez MJ, Bowen A, Carroquino R, Aguilar L, Corral I, del Val C, González I, Ilzarbe LM, Maestre JR, Padullés E, Torres-Lear F, Granizo JJ, San-Román F, Hernández S, Prieto J; SEIRN group. Correlation between clinical parameters characterising peri-implant and periodontal health: a practice-based research in Spain in a series of patients with implants installed 4-5 years ago. Med Oral Patol Oral Cir Bucal. 2012 Sep 1;17(5):e893-901*

*Oyagüe RC, Turrión AS, Toledano M, Monticelli F, Osorio R. In vitro vertical misfit evaluation of cast frameworks for cement-retained implant-supported partial prostheses. J Dent. 2009;37(1):52-8.*

*Pjetursson BE, Brägger U, Lang NP, Zwahlen M. Comparison of survival and complication rates of tooth-supported fixed dental prostheses (FDPs) and implant-supported FDPs and single crowns (SCs). Clin Oral Implants Res. 2007;18 Suppl 3:97-113.*

*Pjetursson BE, Sailer I, Zwahlen M, Hämmerle CH. A systematic review of the survival and complication rates of all-ceramic and metal-ceramic reconstructions after an observation period of at least 3 years. Part I: Single crowns. Clin Oral Implants Res. 2007;18 Suppl 3:73-85.*

Sailer I, Pjetursson BE, Zwahlen M, Hämmerle CH. A systematic review of the survival and complication rates of all-ceramic and metal-ceramic reconstructions after an observation period of at least 3 years. Part II: Fixed dental prostheses. *Clin Oral Implants Res.* 2007 Jun;18 Suppl 3:86-96. Review. Erratum in: *Clin Oral Implants Res.* 2008 Mar;19(3):326-8.

Salvi GE, Brägger U. Mechanical and technical risks in implant therapy. *Int J Oral Maxillofac Implants.* 2009;24 Suppl:69-85.

Subramani K, Jung RE, Molenberg A, Hammerle CH. Biofilm on dental implants: a review of the literature. *Int J Oral Maxillofac Implants.* 2009;24(4):616-26.

Thomas GW. The positive relationship between excess cement and peri-implant disease: a prospective clinical endoscopic study. *J Periodontol.* 2009;80(9):1388-92.

Weber HP, Sukotjo C. Does the type of implant prosthesis affect outcomes in the partially edentulous patient? *Int J Oral Maxillofac Implants.* 2007;22 Suppl:140-72.

Winkler S, Ring K, Ring JD, Boberick KG. Implant screw mechanics and the settling effect: overview. *J Oral Implantol.* 2003;29(5):242-5.

Zarone F, Sorrentino R, Traini T, Di Iorio D, Caputi S. Fracture resistance of implant-supported screw- versus cement-retained porcelain fused to metal single crowns: SEM fractographic analysis. *Dent Mater.* 2007; 23(3):296-301.

- **Dopo una riabilitazione implantare, il mantenimento in salute dei tessuti peri-implantari e di tutto il cavo orale necessita di un corretto stile di vita, di una corretta igiene orale domiciliare e di controlli periodici professionali.**

Il paziente deve essere opportunamente informato che l'inosservanza delle istruzioni di igiene domiciliare e dei richiami periodici professionali si associa all'aumentato rischio di complicanze infettivo-infiammatorie dei tessuti dento-parodontali e peri-implantari.

Nell'ambito delle valutazioni periodiche, oltre a rinnovare la motivazione al paziente per il mantenimento di un buon controllo di placca, è indicato effettuare il sondaggio dei tessuti peri-implantari, per rilevare l'eventuale esistenza di una patologia infettivo-infiammatoria che, quando presente, deve essere trattata adeguatamente; in presenza di complicanze protesiche è opportuno intervenire precocemente.

I controlli radiografici, ove necessari, permettono di confermare la diagnosi clinica (senza sostituirsi ad essa), monitorare la precisione e la stabilità della componentistica protesica e verificare il mantenimento del livello di osso marginale.

In conclusione, la riabilitazione implanto-protesica dipende da numerosi fattori che, tutti insieme, concorrono al raggiungimento e al mantenimento del successo clinico. Tra questi, particolare importanza rivestono: una diagnosi accurata, un adeguato piano di trattamento, una corretta realizzazione delle procedure chirurgiche e protesiche, un sistema implantare in regola con le norme vigenti, le capacità dell'operatore e infine la corresponsabilizzazione del paziente.

La riabilitazione implanto-protesica, è, dunque, un trattamento ad alta valenza tecnologica, scientifica e professionale la cui realizzazione necessita di attrezzature idonee e tecnologia disponibile. I costi della riabilitazione risentono inevitabilmente degli investimenti sostenuti dal professionista per assicurarne sicurezza e affidabilità nel medio e lungo periodo.

## **Bibliografia**

- Claffey N, Clarke E, Polyzois I, Renvert S. Surgical treatment of peri-implantitis. *J Clin Periodontol.* 2008;35(8 Suppl):316-32.
- Esposito M, Grusovin MG, Kakis I, Coulthard P, Worthington HV. Interventions for replacing missing teeth: treatment of perimplantitis. *Cochrane Database Syst Rev.* 2008 Apr 16;(2):CD004970.
- Esposito M, Worthington HV, Coulthard P, Jokstad A. Interventions for replacing missing teeth: maintaining and re-establishing healthy tissues around dental implants. *Cochrane Database Syst Rev.* 2002;(3):CD003069.
- Esposito M, Worthington HV, Thomsen P, Coulthard P. Interventions for replacing missing teeth: maintaining health around dental implants. *Cochrane Database Syst Rev.* 2004;(3):CD003069.
- Grimshaw GM, Stanton A. Tobacco cessation interventions for young people. *Cochrane Database Syst Rev.* 2006 18;(4):CD003289.
- Grusovin MG, Coulthard P, Jourabchian E, Worthington HV, Esposito MA. Interventions for replacing missing teeth: maintaining and recovering soft tissue health around dental implants. *Cochrane Database Syst Rev.* 2008 23;(1):CD003069.
- Heitz F, Heitz-Mayfield LJ, Lang NP. Effects of post-surgical cleansing protocols on early plaque control in periodontal and/or periimplant wound healing. *J Clin Periodontol.* 2004;31(11):1012-8.
- Heitz-Mayfield LJ, Huynh-Ba G. History of treated periodontitis and smoking as risks for implant therapy. *Int J Oral Maxillofac Implants.* 2009;24 Suppl:39-68.
- Heitz-Mayfield LJ. Peri-implant diseases: diagnosis and risk indicators. *J Clin Periodontol.* 2008;35(8 Suppl):292-304.
- Hultin M, Komiyama A, Klinge B. Supportive therapy and the longevity of dental implants: a systematic review of the literature. *Clin Oral Implants Res.* 2007;18 Suppl 3:50-62.
- Klinge B, Gustafsson A, Berglundh T. A systematic review of the effect of anti-infective therapy in the treatment of peri-implantitis. *J Clin Periodontol.* 2002;29 Suppl 3:213-25; discussion 232-3.
- Lang NP, Berglundh T, Heitz-Mayfield LJ, Pjetursson BE, Salvi GE, Sanz M. Consensus statements and recommended clinical procedures regarding implant survival and complications. *Int J Oral Maxillofac Implants.* 2004;19 Suppl:150-4.
- Lang NP, Wilson TG, Corbet EF. Biological complications with dental implants: their prevention, diagnosis and treatment. *Clin Oral Implants Res.* 2000;11 Suppl 1:146-55.
- Lindhe J, Meyle J. Group D of European Workshop on Periodontology. Peri-implant diseases: Consensus Report of the Sixth European Workshop on Periodontology. *J Clin Periodontol.* 2008;35 (8 Suppl):282-5.
- Mombelli A, Lang NP. The diagnosis and treatment of peri-implantitis. *Periodontol 2000.* 1998;17:63-76.
- Quirynen M, Abarca M, Van Assche N, Nevins M, van Steenberghe D. Impact of supportive periodontal therapy and implant surface roughness on implant outcome in patients with a history of periodontitis. *J Clin Periodontol.* 2007;34(9):805-15.
- Renvert S, Roos-Jansåker AM, Claffey N. Non-surgical treatment of peri-implant mucositis and peri-implantitis: a literature review. *J Clin Periodontol.* 2008;35(8 Suppl):305-15.
- Schou S, Berglundh T, Lang NP. Surgical treatment of peri-implantitis. *Int J Oral Maxillofac Implants.* 2004;19 Suppl:140-9.
- Schwartz-Arad D, Herzberg R, Levin L. Evaluation of long-term implant success. *J Periodontol.* 2005;76(10):1623-8.
- Shumaker ND, Metcalf BT, Toscano NT, Holtzclaw DJ. Periodontal and periimplant maintenance: a critical factor in long-term treatment success. *Compend Contin Educ Dent.* 2009;30(7):388-90, 392, 394 passim; quiz 407, 418.

*Zitzmann NU, Berglundh T. Definition and prevalence of peri-implant diseases. J Clin Periodontol. 2008;35(8 Suppl):286-91.*



# **GNATOLOGIA**

La gnatologia è la branca dell'odontostomatologia che si interessa dello studio dei rapporti dinamici tra mascellari, denti, articolazioni temporomandibolari, muscoli che muovono la mandibola e sistema nervoso che comanda gli stessi e la lingua. Nell'interazione di tutte queste strutture è possibile l'insorgenza di quadri clinici che a volte si manifestano con una minore frequenza a differenza di altri che hanno, invece, una maggiore prevalenza (dolore orofacciale, disordini temporomandibolari, parafunzioni durante la veglia, bruxismo, apnee ostruttive durante il sonno e russamento).

### **Disordini temporomandibolari**

Costituiscono un insieme di condizioni dolorose e/o disfunzionali di natura infiammatoria o degenerativa che interessano le articolazioni temporomandibolari, la muscolatura masticatoria e le strutture che con esse contraggono rapporti anatomo-funzionali.

I segni e sintomi più frequenti sono dolore, movimenti mandibolari alterati e limitati, rumori articolari. In alcuni casi, la comparsa è acuta, con sintomi moderati che spesso evolvono positivamente in modo spontaneo. In altri, si sviluppa una condizione cronica, con dolore persistente e sintomi fisici, comportamentali, psicologici e psicosociali simili a quelli dei pazienti con dolori cronici di altri distretti corporei.

Le condizioni più frequenti che si presentano all'osservazione del clinico sono il dolore miofasciale, la dislocazione discale riducibile, la dislocazione discale non riducibile, l'artrosi.

L'eziologia dei disordini temporomandibolari è biopsicosociale.

Ai fini diagnostici, i criteri più diffusi a livello internazionale sono quelli che fanno riferimento a:

- The International Association for the Study of Pain (IASP);
- The International Headache Society (IHS) (The International Headache Classification [ICHD-II]);
- The American Academy of Orofacial Pain (OFP);
- The Research Diagnostic Criteria for Temporomandibular Disorders (RDC/TMD).

Per la diagnosi, sono di fondamentale importanza l'anamnesi e l'esame clinico.

Di fondamentale importanza è la verifica della funzionalità oclusale tramite il rilievo delle guide oclusali in lateralità e protrusiva ed il rilievo di eventuali interferenze. Importante è la verifica della funzione della mobilità mandibolare con l'osservazione del tragitto di apertura e chiusura e la misurazione della capacità di apertura. Vanno, inoltre, rilevate eventuali alterazioni, sempre durante i movimenti mandibolari, del rapporto condilo-meniscale. Infine, si richiede un'attenta palpazione ed osservazione della morfologia dei muscoli masticatori.

In sede diagnostica, è importante escludere altre cause di alterazioni del movimento e delle funzioni oro mandibolari quali le patologie dentali (carie, malattie parodontali), i tumori (mascellari, intracranici, della base del cranio), le malattie di altre strutture facciali (incluse le ghiandole salivari), le cefalee primarie e secondarie, le neuropatie trigeminali e le malattie sistemiche (arterite temporale, artrite reumatoide e altre connettivopatie, altre patologie autoimmuni, diabete). In considerazione della varietà di patologie che possono dare la stessa sintomatologia, è chiaro come l'esame obiettivo debba comprendere, oltre a un esame accurato dell'apparato stomatognatico, anche un esame del collo e delle emergenze dei nervi cranici. L'anamnesi, oltre a essere particolarmente accurata nei confronti del sintomo dolore, soprattutto nel caso di condizioni croniche, deve prendere in considerazione anche aspetti psicosociali.

Eventuali ulteriori esami vengono effettuati a seconda del sospetto diagnostico formulato sulla base dei dati ricavati da anamnesi ed esame obiettivo.

L'ortopantomografia è lo strumento di base e di screening più utile. Approfondimenti diagnostici per i tessuti duri sono possibili con TC (Tomografia Computerizzata anche "Cone Beam"); altre

radiografie dell'ATM semplici sono da ritenersi, ormai, obsolete. Scintigrafie ossee sono riservate ad anomalie di crescita o di sviluppo. La RM permette la visualizzazione del disco articolare, dei fluidi intrarticolari e della vascolarizzazione del condilo ed, in generale, dei tessuti molli articolari e periarticolari.

In ogni caso, gli approfondimenti diagnostici devono essere prescritti a giudizio del clinico e sono da effettuarsi solo nel caso in cui l'esito degli stessi possa comportare modifiche nell'approccio terapeutico.

In merito alla terapia, i dati provenienti dalla letteratura scientifica propendono, nella maggior parte dei casi di disordini temporomandibolari, per un approccio conservativo, reversibile, non-invasivo, non-chirurgico. In particolare: "*counseling*" – informazione, rassicurazione, diminuzione delle richieste funzionali (controllo delle parafunzioni), terapie fisiche e fisioterapia, farmaci (antinfiammatori non-steroidi, miorilassanti, antidepressivi triciclici per brevi periodi), dispositivi intraorali (placche oclusali: non esiste un disegno di placca che si sia dimostrato chiaramente superiore ad altri; è sempre consigliabile una costruzione individuale accompagnata da istruzioni personalizzate e seguita da attento monitoraggio).

Di contro, le terapie invasive/chirurgiche vanno riservate alle alterazioni strutturali non reversibili e sintomatiche delle articolazioni temporomandibolari che non rispondono alle terapie conservative. Si può ricorrere all'artrocentesi (o eventualmente artroscopia) fino a far uso della chirurgia (procedure a cielo aperto–artrotomia) in caso di insuccesso. Ciò non avviene frequentemente e le condizioni cliniche di partenza in cui più spesso può essere necessario effettuare terapie invasive/chirurgiche sono la dislocazione discale non riducibile e l'artrosi.

Nonostante i fattori eziologici dei vari disordini temporomandibolari non siano ancora completamente chiariti, non vi sono correnti evidenze che malocclusioni, perdita di denti, interferenze oclusali causino in maniera diretta disordini temporomandibolari.

In caso di disordine temporomandibolare associato a necessità, per altri motivi, di una terapia protesica o ortodontica, è opportuno che il trattamento terapeutico sia, per prima cosa, volto alla risoluzione dei sintomi del disordine temporomandibolare con mezzi reversibili; infatti, nel caso di riabilitazioni protesiche, è opportuno l'utilizzo, per un periodo di tempo congruo fino al raggiungimento della stabilità oclusale e sintomatologica, di elementi protesici in resina.

E'consigliato l'invio presso ambiti specialistici multidisciplinari dei pazienti affetti da condizioni dolorose croniche, indipendentemente dalla origine delle stesse.

In presenza di dislocazione discale non riducibile acuta e lussazione articolare acuta, è necessario effettuare manovre di sblocco inviando in urgenza il paziente a personale esperto in caso di insuccesso.

- **In sede diagnostica di disordini tempromandibolari è importante escludere altre cause di dolore orofacciale o di alterazioni del movimento e delle funzioni oro mandibolari.**
- **La grande maggioranza dei disordini temporomandibolari può essere trattata con terapia conservativa, reversibile, non-invasiva, non-chirurgica.**
- **Per le alterazioni strutturali non reversibili e sintomatiche delle ATM che non rispondono alle terapie conservative possono essere valutate terapie invasive/chirurgiche.**

- **Quando si è in presenza di disfunzione dell'ATM associata ad altre patologie del cavo orale che richiedono un trattamento protesico e/o ortodontico è opportuno la risoluzione prioritaria del disordine temporomandibolare.**

### **Bibliografia**

Carlsson GE. *Critical review of some dogmas in prosthodontics. J Prosthodont Res.* 2009 Jan;53(1):3-10.

de Leeuw R (Editor). *The American Academy of Orofacial Pain. Orofacial Pain: Guidelines for Assessment, Diagnosis, and Management, Fourth Edition. Quintessence Publishing, Chicago, 2008.*

Dworkin SF, LeResche L. *Research diagnostic criteria for temporomandibular disorders: review, criteria, examinations and specifications, critique. J Craniomandib Disord.* 1992 Fall;6(4):301-55.

Gonzalez YM, Greene CS, Mohl ND. *Technological devices in the diagnosis of temporomandibular disorders. Oral Maxillofac Surg Clin North Am.* 2008 May;20(2):211-20, vi.

Guo C, Shi Z, Revington P. *Arthrocentesis and lavage for treating temporomandibular joint disorders. Cochrane Database of Systematic Reviews* 2009, Issue 4.

Headache Classification Subcommittee of the International Headache Society (IHS). *The International Classification of Headache Disorders, 2nd Edition, 1st revision (ICHD-IIR1). Cephalalgia* 2004; 24 suppl 1: 1-160 (1st revision: *Cephalalgia* 2005; 25: 460-465).

Klasser GD, Greene CS. *Oral appliances in the management of temporomandibular disorders. Oral Surg Oral Med Oral Pathol Oral Radiol Endod.* 2009 Feb;107(2):212-23.

Lund JP, Widmer CG, Feine JS. *Validity of diagnostic and monitoring tests used for temporomandibular disorders. J Dent Res* 1995;74:1133-1143.

Scrivani SJ, Keith DA, Kaban LB. *Temporomandibular Disorders. N Engl J Med* 2008;359:2693-705.

### **Dolore orofacciale**

Il dolore orofacciale oltre che dentale può essere causato da varie condizioni che possono riguardare strutture localizzate o distanti dal cavo orale e di origine muscolo scheletrica, neurologica e vascolare.

Secondo quanto riportato in un recente studio “la salute orale ha molta più importanza della salute dei denti, ma potrebbe essere alla base di situazioni croniche di dolore orofacciale”.

Il dolore nella regione orale e facciale ha un impatto molto significativo di tipo bio psico sociale con un'incidenza nella popolazione generale, secondo tutti gli studi recenti, intorno allo 17-26%; il 7-11% presenta una sintomatologia algica con andamento cronico.

In merito all'eziologia, il dolore orofacciale può essere causato da varie condizioni che colpiscono numerose strutture limitrofe o distanti dalla cavità orale.

Le zone interessate sono:

- apparato muscolo ligamentoso/tessuti molli (dolore all'ATM, artromioalgia facciale, dolore mio fasciale, dolore facciale atipico/ dolore orofacciale idiopatico, patologie

	delle ghiandole salivari, neurite del nervo ottico, degenerazione interna dell'ATM, bruciore della bocca, candidosi, tumori maligni, patologie dei seni, del nasofaringe, del sistema nervoso centrale);
-apparato dento-alveolare	(patologie della dentina, del parodonto, sinusite mascellare, problemi di sensibilità termica, odontalgia atipica)
-apparato neurologico/vascolare	(neuralgia trigeminale, neuralgia glossofaringea compressione del nervo, cefalea ricorrente, neuralgia post erpetica, artrite craniale, neuralgia pre-trigeminale, cefalea neuralgiforme di breve durata, sindrome di Ramsay Hunt, Tolosa Hunt syndrome).

La diagnosi differenziale richiede conoscenza, esperienza e abilità ad ascoltare il paziente. Per la valutazione del dolore sono importanti la cronologia, l'intensità, la localizzazione, la durata, la qualità, la frequenza, i fattori precipitanti e quelli che creano sollievo, segni e sintomi associati. I fattori di rischio del dolore orofacciale cronico sono dolore diffuso, sesso femminile, età e fattori, psicologici.

### **Bibliografia**

*Renton T, Durham J, Aggarwal VR. The classification and differential diagnosis of orofacial pain. Expert Rev. Neurother. 2012;12(5), 569–76.*

*Zakrzewska JM. Facial pain: neurological and non-neurological. J Neurol Neurosurg Psychiatry. 2002 Jun;72 Suppl 2:ii27-ii32.*

### **Parafunzioni**

Le parafunzioni durante la veglia sono disturbi di larga prevalenza nella popolazione generale. Il loro riconoscimento è demandato alla indagine clinica, soprattutto anamnestica (possibilmente confermata da terzi). La diagnosi è importante ai fini della gestione dei disturbi temporomandibolari e per evitare complicazioni in caso di terapie protesiche (soprattutto in presenza di impianti o in pazienti con parodontiti) o ortodontiche.

Vengono gestiti con interventi di tipo conservativo e comportamentale (educazione del paziente e razionale della terapia comportamentale, introduzione al ruolo dello stress e degli stati psicologici negativi come potenziali fattori nell'esacerbazione e nel mantenimento del dolore dei disordini temporomandibolari, monitoraggio da parte del paziente dei segni e dei sintomi in particolare individuando dei comportamenti parafunzionali, sviluppo di un piano personale di gestione).

## **Bibliografia**

Carlsson GE, Egermark I, Magnusson T. Predictors of Bruxism, other oral parafunctions, and tooth wear over a 20-year follow-up period. *J Orofacial Pain* 2003;17:50-57.

Koyano K, Tsukiyama Y, Ichiki R, Kuwata T. Assessment of bruxism in the clinic. *J Oral Rehabil.* 2008 Jul;35(7):495-508.

## **Bruxismo**

Il bruxismo durante il sonno è un disturbo del movimento legato al sonno (classificazione ICSD-2: international Classification of Sleep Disorders - versione 2), caratterizzato dal non compromettere il sonno stesso.

La raccolta di segni e sintomi con una conferma da parte dei familiari è la metodica per arrivare ad una diagnosi clinica. La diagnosi differenziale principale è nei confronti di altre cause di perdita di sostanza dentale, per esempio l'erosione, che può anche essere presente contemporaneamente.

Ai fini terapeutici, risulta essenziale diagnosticare le forme essenziali, più diffuse, da quelle secondarie (da farmaci, da sostanze voluttuarie).

Compito dell'odontoiatra è quello di prevenire il danno dentale e ridurre il disagio per i familiari conviventi con placche oclusali.

In merito alla forma e disegno di una placca non esistono indicazioni di sorta circa la superiorità dell'una o dell'altra anche se è più opportuno ricorrere a quelle personalizzate sui modelli del singolo paziente e dotate di un'adeguata robustezza.

- **L'utilizzo di placche oclusali non elimina il bruxismo.**
- **In caso di apnee ostruttive durante il sonno (OSA), deve essere posta particolare cautela nell'utilizzo di placche oclusali .**

## **Bibliografia**

Huynh NT, Rompré PH, Montplaisir JY, Manzini C, Okura K, Lavigne GJ. Comparison of various treatments for sleep bruxism using determinants of number needed to treat and effect size. *Int J Prosthodont.* 2006 Sep-Oct;19(5):435-41.

Lavigne GJ, Manzini C, Kato T. Sleep Bruxism. In: Kryger MH, Roth T, Dement C (eds). *Principle and practice of sleep medicine*, 4th ed. Saunders, Philadelphia 2005: 946-959.

Macedo CR, Silva AB, Machado MAC, Saconato H, Prado GF. Occlusal splints for treating sleep bruxism (tooth grinding). *Cochrane Database of Systematic Reviews* 2007, Issue 4.

Rompré PH, Daigle-Landry D, Guitard F, Montplaisir JY, Lavigne GJ. Identification of a sleep bruxism subgroup with a higher risk of pain. *J Dent Res* (2007) vol. 86 (9) pp. 837-42.

## Apnee ostruttive durante il sonno

Le apnee ostruttive durante il sonno (OSA - Obstructive Sleep Apnoea) sono una delle cinque categorie maggiori di disturbi respiratori che possono verificarsi durante il sonno (classificazione ICSD-2).

Sono caratterizzate dal ripetuto collassamento, completo (apnea) o parziale (ipopnea), del flusso aereo e si manifestano, clinicamente, con sonnolenza diurna e/o alterazioni delle performance diurne e russamento notturno.

Sul piano fisiopatologico l'OSA è caratterizzata dalla comparsa, durante il sonno, di episodi ripetuti di ostruzione parziale o completa delle prime vie aeree associati a fasi desaturazioni di ossigeno dell'emoglobina arteriosa.

In caso di sospetto di OSA l'esame strumentale gold standard è rappresentato dalla polisonnografia che permette di quantificare gli episodi di apnea o blocco completo e ipopnea o riduzione parziale del flusso aereo (AHI ApneaHypopnea Index).

E' buona norma che l'OSA venga affrontata con un approccio multidisciplinare (neurologo, pneumologo, otorinolaringoiatra, internista, chirurgo maxillo facciale e odontoiatra).

L'odontoiatra può effettuare uno screening dell'OSA mediante l'utilizzo di questionari come il "Questionario di Berlino" o lo "Stop BANG"; deve, inoltre, riconoscere fattori predisponenti quali la micrognazia, la retrognazia e la contrazione del diametro trasverso dell'arcata superiore e valutare, in presenza di indicazione, la possibilità di utilizzo dell'uso di dispositivi orali ove le condizioni della bocca lo consentano (numero di denti presenti in arcata, condizioni parodontali).

In caso di OSA, si ricorre a strumenti capaci di ripristinare la pervietà del cavo orale: un esempio è la CPAP (Continuous Positive Airways Pressure) che prevede l'uso di un minicompressore collegato ad una maschera facciale che il paziente deve indossare nel corso della notte e che permette la risoluzione meccanica dell'ostruzione delle prime vie aeree durante il sonno.

I dispositivi orali trovano indicazione in caso di russamento e di apnea da lieve a moderata (AHI < 30), in particolare se posizionale (più evidente o prevalente in posizione supina), e nel caso di apnea conclamata o grave, se il paziente rifiuta o non tollera la CPAP.

Costruiti su modelli individuali, questi dispositivi mantengono la mandibola e la lingua in avanti creando così più spazio nella parte posteriore della bocca sì da evitare l'ostruzione delle vie aeree.

In alcuni casi esiste anche l'indicazione alla trattamento chirurgico, quale l'uvulofaringopalatoplastica, tradizionale o laser-assistita, o l'avanzamento chirurgico dei mascellari.

E' importante, infine, minimizzare i fattori predisponenti con un adeguato controllo del peso corporeo, l'abitudine a dormire sul fianco, l'assunzione di pasti leggeri a cena e la riduzione dell'assunzione di bevande alcoliche.

## Bibliografia

*American Academy of Sleep Medicine. International Classification of Sleep Disorders, 2nd ed. Westchester, Il (USA). American Academy of Sleep Medicine, 2005.*

*Main C, Liu Z, Welch K, Weiner G, Jones SQ, Stein K. Surgical procedures and nonsurgical devices for the management of non-apnoeic snoring: a systematic review of clinical effects and associated treatment costs. Health Technol Assess. 2009 Jan;13(3): III, XI-XIV, 1-208.*

*McDaid C, Griffin S, Weatherly H, Durée K, van der Burgt M, van Hout S, Akers J, Davies RJ, Sculpher M, Westwood M. Continuous positive airway pressure devices for the treatment of obstructive sleep apnoea-hypopnoea syndrome: a systematic review and economic analysis. Health Technol Assess. 2009 Jan;13(4):III-IV, XI-XIV, 1-119, 143-274.*

*Ramachandran SK, Josephs LA. A meta-analysis of clinical screening tests for obstructive sleep apnea. Anesthesiology. 2009 Apr;110(4):928-39.*

*Netzer NC, Stoohs RA, Netzer CM, Clark K, Strohl KP. Using the Berlin Questionnaire to identify patients at risk for the sleep apnea syndrome. Ann Intern Med. 1999 Oct 5;131(7):485-91.*



## **ODONTOIATRIA PROTESICA**

L'odontoiatria protesica è quella branca dell'odontoiatria che si occupa del ripristino e del mantenimento delle funzioni orali, del benessere, dell'aspetto e della salute del paziente per mezzo del restauro dei denti naturali e/o della sostituzione dei denti mancanti e dei tessuti orali contigui con sostituti artificiali.

Con la protesi fissa è possibile il restauro e/o la sostituzione dei denti con sostituti artificiali che non possono essere rimossi dalla bocca; con la protesi rimovibile parziale o totale si ha la sostituzione dei denti e delle strutture contigue nei pazienti parzialmente edentuli o totalmente edentuli con sostituti artificiali che possono essere rimossi dalla bocca; con la protesi su impianti è possibile il restauro conseguente al posizionamento di impianti.

La decisione di realizzare una protesi è influenzata da numerosi fattori, tra cui lo stato di salute generale del paziente, la situazione dentale e la condizione dei denti residui, la situazione parodontale ed il mantenimento dell'igiene orale, le relazioni occlusali e la funzione dentale, la motivazione e le aspirazioni del paziente, un'analisi dei vantaggi, svantaggi e conseguenze a lungo termine della protesi, le complicanze che limitano le probabilità di successo clinico ed i costi.

Per tutte le realizzazioni di **manufatti protesici fissi**, è richiesta la presenza di pilastri idonei per qualità e prognosi. Il ricorso a protesi fisse può essere indicato anche nell'ambito di un trattamento restaurativo che comporti l'uso di impianti.

In ogni circostanza, vantaggi e svantaggi delle protesi dovrebbero giustificare il trattamento richiesto e controbilanciarne gli effetti negativi. La realizzazione di una protesi, inoltre, dovrebbe essere intrapresa solo nelle situazioni in cui un simile trattamento restaurativo avanzato sia ritenuto chiaramente in grado di migliorare lo stato di salute orale e psicologica del paziente o di soddisfare una sua specifica richiesta. La sostituzione di protesi incongrue dovrebbe essere condizionata alla comprensione dell'eziologia e ad un'efficace gestione preventiva delle cause all'origine di tale insuccesso.

#### Indicazioni all'utilizzo di corone complete e restauri parziali

1. restaurare e/o migliorare la forma, la funzionalità e l'estetica di denti gravemente deteriorati, consumati o fratturati, in caso di controindicazione o insuccesso clinico di forme di restauro più semplici;
2. ridurre il rischio di fratture in denti ampiamente restaurati, inclusi i denti posteriori sottoposti a trattamento endodontico;
3. modificare la forma, le dimensioni e l'inclinazione dei denti per scopi estetici o funzionali.

#### Indicazioni all'utilizzo di dispositivi protesici "a ponte"

1. sostituire uno o più denti di importanza funzionale o estetica;
2. evitare lo spostamento dei denti e migliorare la stabilità occlusale;
3. migliorare il comfort funzionale.

**- Numerosi sono i fattori da tenere in considerazione nella realizzazione di una riabilitazione protesica.**

**- La sostituzione di protesi incongrue comporta un'attenta valutazione delle cause che ne hanno determinato l'insuccesso.**

**- La scelta tra una protesi fissa ed una protesi parziale rimovibile dipende in larga misura dal numero, dalla posizione, dalla condizione e dalle strutture di supporto dei denti pilastro e dall'analisi degli spazi edentuli.**

La **protesi totale** comporta la sostituzione della dentatura naturale mancante e delle strutture associate dei mascellari per quei pazienti che abbiano già perduto tutti i loro denti naturali residui o che sono prossimi a perderli.

Le **overdenture** consentono ai pazienti potenzialmente destinati a portare una protesi totale di conservare uno o più denti o radici naturali al fine di fornire, almeno temporaneamente, un sostegno ed una stabilità più favorevole per la protesi che verrà costruita.

Poiché la protesi totale rappresenta l'estrema opzione terapeutica, deve essere progettata e costruita in modo tale da consentire il più possibile la preservazione delle strutture orali residue.

Ancorandosi al **supporto implantare** è possibile la realizzazione di dispositivi protesici fissi o rimovibili. La sostituzione di uno o più denti mancanti è subordinata alla presenza di condizioni anatomiche (quantità e qualità dell'osso) che permettano l'adeguato posizionamento degli impianti al fine di un risultato quanto più possibile predicibile e duraturo.

### **Diagnosi e pianificazione del trattamento**

La pianificazione del trattamento permette di determinare la sequenza degli interventi clinici più appropriati al fine di conseguire gli obiettivi terapeutici concordati con il singolo paziente in base anche alla sua motivazione, alle sue priorità ed alle sue aspettative.

Prima di qualsiasi cura odontoiatrica protesica è necessaria una diagnosi e una pianificazione del trattamento.

La diagnosi e la pianificazione devono basarsi sulla raccolta dell'anamnesi medica e stomatologica, sull'esecuzione di un esame obiettivo intra ed extra-orale eseguito seguendo una procedura quanto più possibile standardizzata così da garantire la completezza dell'indagine, suggerire la necessità di eventuali approfondimenti, consentire uniformità di giudizio clinico, permettere una raccolta utile per attività di audit e servire come occasione di formazione professionale permanente.

La pianificazione del trattamento, naturalmente previo il consenso del paziente, è un punto fondamentale per la buona riuscita di una cura odontoiatrica.

La pianificazione deve basarsi su un esame clinico strutturato, sui risultati di indagini pertinenti, su una valutazione obiettiva dei desideri e delle aspettative del paziente.

Sebbene un approccio centrato sul paziente sia l'ideale, il contributo del paziente è invariabilmente soggettivo; la difficoltà nel pianificare una cura consiste, quindi, nel soddisfare e la soggettività del paziente e gli standard professionali relativi alle cure cliniche, tenendo anche presente che la motivazione del paziente al raggiungimento dei risultati desiderati è un importante prerequisito per l'efficacia del trattamento.

Una strategia che mira al ripristino della salute orale deve essere alla base di ogni piano di trattamento.

Il piano deve essere realistico rispetto alle conoscenze e all'esperienza dell'odontoiatra, agli attuali principi terapeutici, alla prevista risposta biologica, alle procedure e ai materiali; esso deve comprendere anche diverse opzioni e priorità terapeutiche determinabili sulla base dell'anamnesi medica e dentale, dei desideri e delle aspettative del paziente, della motivazione dello stesso,

nonché sulla base dei conseguenti costi previsti, della probabilità di una regolare frequentazione, dell'attività cariogena, del controllo di placca.

**- Un piano di trattamento protesico deve:**

1. **costituire un approccio informato ed esauriente alla cura;**
2. **includere tutte le opzioni di trattamento possibili e, dopo averle esaminate, scegliere la più adatta per quel particolare paziente anche in relazione a sue specifiche richieste ;**
3. **garantire una sequenza e una tempistica appropriate alla cura dentaria;**
4. **risolvere il problema attuale del paziente;**
5. **consentire un ritorno di salute per il paziente;**
6. **offrire il massimo di probabilità di beneficio a lungo termine;**
7. **valutare la prognosi, compresi gli eventuali effetti secondari e complicazioni;**
8. **ridurre al minimo i rischi di fraintendimento e di possibili contenziosi legali;**
9. **favorire un rapporto continuativo di fiducia con il paziente;**
10. **facilitare la cura programmata, il mantenimento e controlli regolari;**
11. **essere efficace ed efficiente;**
12. **soddisfare le esigenze e le aspettative, purchè realistiche, del paziente.**

**- Sulla longevità di un restauro, così come sulla dentizione naturale, influiscono positivamente una buona igiene orale, il controllo della placca, controlli periodici ed una corretta terapia di mantenimento.**

***Bibliografia***

*Abbott FB. Psychological assessment of the prosthodontic patient before treatment. Dent Clin of North Am 1984; 28: 361-367.*

*Abrams RA, Ayers CS, Vogt Petterson M. Quality assessment of dental restorations: a comparison by dentists and patients. Community Dent Epidemiol 1986;14: 317-319.*

*American Dental Association House of Delegates. Dental Practice Parameters. Parameters for oral health conditions. 1996.*

*Bader JD, Shugars DA. Variation in dentists' clinical decision. J Public Health Dent 1995; 55: 181-188.*

*Chiche G, Pinault A. L'estetica nella protesi fissa anteriore. Cap. 1-2, pag. 13-52. Resch Editrice, 1995.*

*Di Febo G. La protesi nella malattia parodontale. in "Parodontologia" (a cura di Calandriello M, Carnevale G, Ricci G) Pag. 589, Editrice Cides Odonto. Edizioni internazionali, 1986.*

*Friedman JW. Development of criteria and standards for dental care. Dent Clin North Am, 1985: 29: 465-475.*

*Hakestam U, Karlsson T, Soderfeldt B, Rydèn O, Glantz PO. Does the quality of advanced prosthetic dentistry determine patient satisfaction? Acta Odontol Scand 1997; 55: 365-371.*

*Hall WB, Roberts EW, LaBarre EE. Decision making in dental treatment planning. Mosby-Year Book, 1994.*

Karasneh J, Al-Omiri MK, Al-Hamad KQ, Al Quran FA. Relationship between patients' oral health-related quality of life, satisfaction with dentition, and personality profiles. *J Contemp Dent Pract.* 2009;10(6):49-56.

Kress G. Improving patient satisfaction. *International Dental Journal* 1987; 37: 117-122.

Rosenberg MM, Kay HB, Keough BE, Holt RL. *Periodontal and prosthetic management for advanced cases.* Quintessence Publishing Co., 1988.

Shugars DA, D. Bader. *Practice Parameters in Dentistry: Where do we stand?* JADA, 1995; 126: 1134-1143.

Sondell K., Soderfeldt B. *Dentist-patient communication: A review of relevant models.* *Acta Odontol Scand* 1997; 55: 116-126.

Tedesco L, Garlapo DA. *Social and economic factors in prosthodontic practice and education.* *Journal of Prosthetic Dentistry* 1994; 71:310-315.

Wilkinson MD. *Treatment plans and cost estimates.* *Br Dental J* 1990; 168 (12): 446-458

### **Esami preliminari al trattamento protesico**

Qualunque approccio si scelga di adottare, è consigliabile raccogliere una documentazione più completa possibile.

#### **Esame extraorale**

- Osservazione delle asimmetrie facciali, analisi del sorriso e dell'andamento del piano incisale e del piano oclusale
- Palpazione delle articolazioni temporomandibolari e delle relative strutture, sia in statica che in dinamica
- Palpazione delle ghiandole linfatiche

#### **Esame intraorale**

- Esame dei tessuti molli orali compresi le labbra, la lingua e il pavimento della bocca
- Esame parodontale basato sul sondaggio parodontale, sul rilevamento della mobilità dentale, sulla valutazione dell'igiene orale
- Esame sistematico di tutte le superfici degli elementi dentari presenti mirato a valutare eventuali restauri, presenza/assenza di carie, presenza/assenza di perdite di superficie dentaria
- Prove di vitalità degli elementi dentari e valutazione di tutte le esigenze di trattamento e/o ritrattamento endodontico
- Esame della funzione masticatoria e analisi oclusale sia in massima intercuspidação che nei movimenti mandibolari di lateralità e di protrusiva
- Valutazione della dimensione verticale di occlusione (DVO)
- Osservazione del problema riferito dal paziente, se questi è in grado di identificare un determinato dente o un'area della cavità orale
- Esame delle protesi esistenti per verificarne l'adattamento e la chiusura marginale, la ritenzione la funzione e l'accettabilità biologica
- Valutazione dell'aspetto dei denti per quanto riguarda la forma e il colore in relazione all'età del paziente, più un'analisi della fonazione

Lo studio dei modelli diagnostici in gesso eventualmente montati su di un articolatore può essere utile per l'impostazione di un piano di trattamento

Gli esami radiologici endorali sono indicati nei casi in cui rappresentano un utile complemento per la diagnosi ed il piano di trattamento.

La metodica indicata per la radiografia endorale è la tecnica dei raggi paralleli. Il ricorso alla Rx ortopantomografia può essere indicato come eventuale approfondimento diagnostico alla luce di dettagli clinico-anamnestici, così come l'utilizzo di TC o sistemi "cone beam".

L'uso di documentazione fotografica preoperatoria, benchè non essenziale, può essere di ausilio nel corso della terapia.

### **Bibliografia**

*Almas K, Bulman JS, Newman HN. Assessment of periodontal status with CPITN and conventional periodontal indices. J Clin Periodontol 1991; 18: 654-659.*

*Armitage GC. Clinical evaluation of periodontal diseases. Periodontol 2000, 1995; 39-53.*

*Armitage GC. Periodontal Diseases: Diagnosis. Annals Periodontol 1996; 1: 37-215.*

*Ash MM, Ramfjord SP. Occlusion. 4th ed. WB Saunders, Philadelphia, 1995.*

*Bell WE. Orofacial pain classification, diagnosis, management, 4th ed. Year Book Medical Publishers, Chicago, 1990.*

*Clark GT, Seligman DA, Solberg WK, Pullinger AG. Guidelines for the treatment of temporomandibular disorders. J Craniomandib Disord Facial Oral Pain 1990; 4: 80-88.*

*Curley A, Hatcher DC. Cone beam CT--anatomic assessment and legal issues: the new standards of care. J Calif Dent Assoc. 2009;37(9):653-62.*

*Dawson PE. A classification system for occlusions that relates maximal intercuspation to the position and condition of the temporomandibular joints. J Prosthet Dent 1996; 75: 60-66.*

*Haffajee AD, Socransky SS. Microbiological etiological agents of destructive periodontal diseases. Periodontology 2000 1994; 5: 66-77.*

*Kornman KS. Nature of periodontal diseases: Assessment and diagnosis. J Periodont Res 1987; 22: 192-204.*

*Lang N, Hill R. Radiographs in periodontics. J Clin Periodontol 1977; 4: 16-28.*

*Lang NP, Tonetti MS. Periodontal diagnosis in treated periodontitis. Why, when and how to use clinical parameters. Journal of Clinical Periodontology, 1996; 23: 240-250.*

*Lobene RR, Weatherford T, Ross NM, Lamm RA, Menaker L. A modified gingival index for use in clinical trials. Clin Prev Dent 1986; 8: 3-6.*

*Lytle JD. Clinician's index of occlusal discase: definition, recognition and management. Int J Periodont Restorative Dent 1990; 10: 102-123.*

*McKee JR. Comparing condylar position repeatability for standardized versus nonstandardized methods of achieving centric relation. J Prosthet Dent 1997; 77:280-284.*

*Mombelli A, Graf H. Depth-force patterns in periodontal probing. J Clin Periodontol 1986; 13: 126-130.*

*Mombelli A, Muhle T, Frigg R. Depth-force patterns of periodontal probing. Attachment-gain in relation to probing force. J Clin Periodontol 1992; 19: 295-300.*

*Okeson JP, ed. Orofacial pain: Guidelines for assessment, diagnosis, and management. Quintessence Publishing Co, Chicago 1996.*

*Stheeman SE, van't Hof MA, Mileman PA, van der Stelt PF. Use of the Delphi technique to develop standards for quality assessment in diagnostic radiology. Community Dent Health 1995; 12: 194-199.*

*US Department of Health and Human Services. "The selection of Patients for Xray Examinations. Dental Radiographic Examinations". Rockville: Public Health Service Food and Drug Administrations, 1988.*

*Van der Stelt PF. Modern radiographic methods in the diagnosis of periodontal disease. Adv Dent Res. 1993; 7: 158-162.*

*White SC. Cone-beam imaging in dentistry. Health Phys. 2008;95(5):628-37.*

### **Cartella clinica, presentazione del piano di trattamento al paziente, consenso informato**

Prima di iniziare un trattamento su un paziente, è necessario ottenere un valido consenso.

Perché il consenso sia valido, occorre esporre al paziente lo scopo, la natura, i possibili effetti collaterali, i rischi e le probabilità di successo del trattamento stesso, non dimenticando di proporre le eventuali alternative possibili.

Le informazioni raccolte durante il colloquio, gli esami e le indagini svolte devono essere registrate; devono essere conservati gli eventuali modelli in gesso, le radiografie e la corrispondenza così come la documentazione relativa al trattamento proposto, unitamente ai consigli e alle raccomandazioni fornite, oltre al consenso informato.

Il paziente deve essere al corrente che tutte le informazioni raccolte saranno considerate riservate.

Una cartella odontoiatrica ideale dovrebbe registrare tutta l'anamnesi medica/dentale/sociale pertinente; segnalare eventuali reazioni avverse a prodotti e/o materiali utilizzabili in ambito odontoiatrico; registrare le condizioni dentali, parodontali, occlusali e di igiene orale del paziente; registrare il motivo della visita da parte del paziente; registrare i trattamenti effettuati; includere le radiografie e la corrispondenza; contenere una nota accurata di eventuali reclami e i provvedimenti presi; registrare le mancate visite e le conseguenze relative; fornire dettagli dei colloqui avuti con il paziente, compresi i trattamenti che il paziente rifiuta o ai quali non collabora; fornire un mezzo per identificare il paziente; indicare i richiami periodici per i pazienti.

Quando un paziente accetta di iniziare un piano di trattamento, deve esserci con l'odontoiatra un accordo chiaro, che definisca gli scopi e la natura del trattamento, le responsabilità del paziente, i costi e il livello di impegno richiesto per garantirne la riuscita. Anche se l'accordo può essere verbale o implicito, è comunque prudente ottenere un consenso scritto a beneficio di una maggiore chiarezza per entrambe le parti.

Il paziente deve essere consapevole di cosa sta sottoscrivendo e il consenso deve essere dato in piena libertà. Il consenso può essere dato da un adulto di almeno 18 anni di età in possesso delle proprie facoltà, mentre, in caso di minori, è necessario il consenso dei genitori/tutori.

Il consenso è legato alla capacità di comprensione e di elaborazione di un giudizio chiaro ed equilibrato. Se il piano di trattamento viene modificato, le modifiche e le relative implicazioni devono essere spiegate chiaramente al paziente.

Le varie opzioni di trattamento possono essere presentate al paziente a voce, fornendo tutte le necessarie spiegazioni. Nei casi complessi e difficili la presentazione di un piano per iscritto, eventualmente in forma di lettera, con una chiara esposizione dei costi serve ed evitare possibili malintesi. Una copia del piano deve essere tenuta insieme alla cartella del paziente.

Il piano di trattamento può includere consigli per una buona manutenzione del dispositivo protesico, risultati e rischi previsti, le varie opzioni di follow-up futuro, il numero e la frequenza dei controlli; può, altresì, fornire indicazioni in merito alla prognosi e una stima della durata presunta dei lavori ricostruttivi; deve, inoltre, fornire una stima accurata dei probabili costi immediati e a lungo termine, nonché le scadenze e le modalità di pagamento. Sul documento deve essere riportata anche la durata della sua validità.

Un piano di trattamento scritto è particolarmente adatto per i trattamenti lunghi o complessi, mentre può essere superfluo per gli interventi semplici e di mantenimento.

### **Bibliografia**

Creugers NHJ, Kayscr AF, van't Hof MA. *A meta-analysis of durability data on conventional fixed bridges. Community Dent Oral Epidemiol* 1994; 22: 448-452.

Garbin CA, Garbin AJ, Saliba NA, de Lima DC, de Macedo AP. *Analysis of the ethical aspects of professional confidentiality in dental practice. J Appl Oral Sci.* 2008 ;16(1):75-80.

Ghafurian R. *Dental school patients' understanding of informed consent. J Dent Educ.* 2009 ;73(12):1394-400.

Hoad-Reddick G, Grant AA. *Prosthetic status: the formation of a schedule. J Prosthet Dent, January* 1988.

Kay E, Locker D. *Effectiveness of oral health promotion: a review. London: Health Education Authority, 1997.*

Kinderknecht KE, Hilsen KL, Attanasio R, DeSterno C. *Informed consent for the prosthodontic patient with Temporomandibular Disorder. J Prosthodont.* 1995; 4: 205-209.

Levine RA, Shanaman RH. *Translating clinical outcomes to patient value: an evidence-based treatment approach. Int J Periodontics Restorative Dent* 1995; 15: 186-200.

Libby Greg, Michael R, Arcuri, William E. LaVelle, Lisa Hebl. *Longevity of fixed partial dentures. Journal of Prosthetic Dentistry, 1997; 78: 127-131.*

Scurria S, Bader JD, Daniel A. *Meta-analysis of fixed partial denture survival: Prostheses and abutments. Journal of Prosthetic Dentistry* 1998; 79; 459-464.

Valderhaug J, Ellingsen JE, Jokstad A. *Oral Hygiene, periodontal conditions and carious lesions in patients treated with dental bridges: A 15-year clinical and radiographic follow-up study. J Clin Periodontal,* 1993; 20: 482-89.

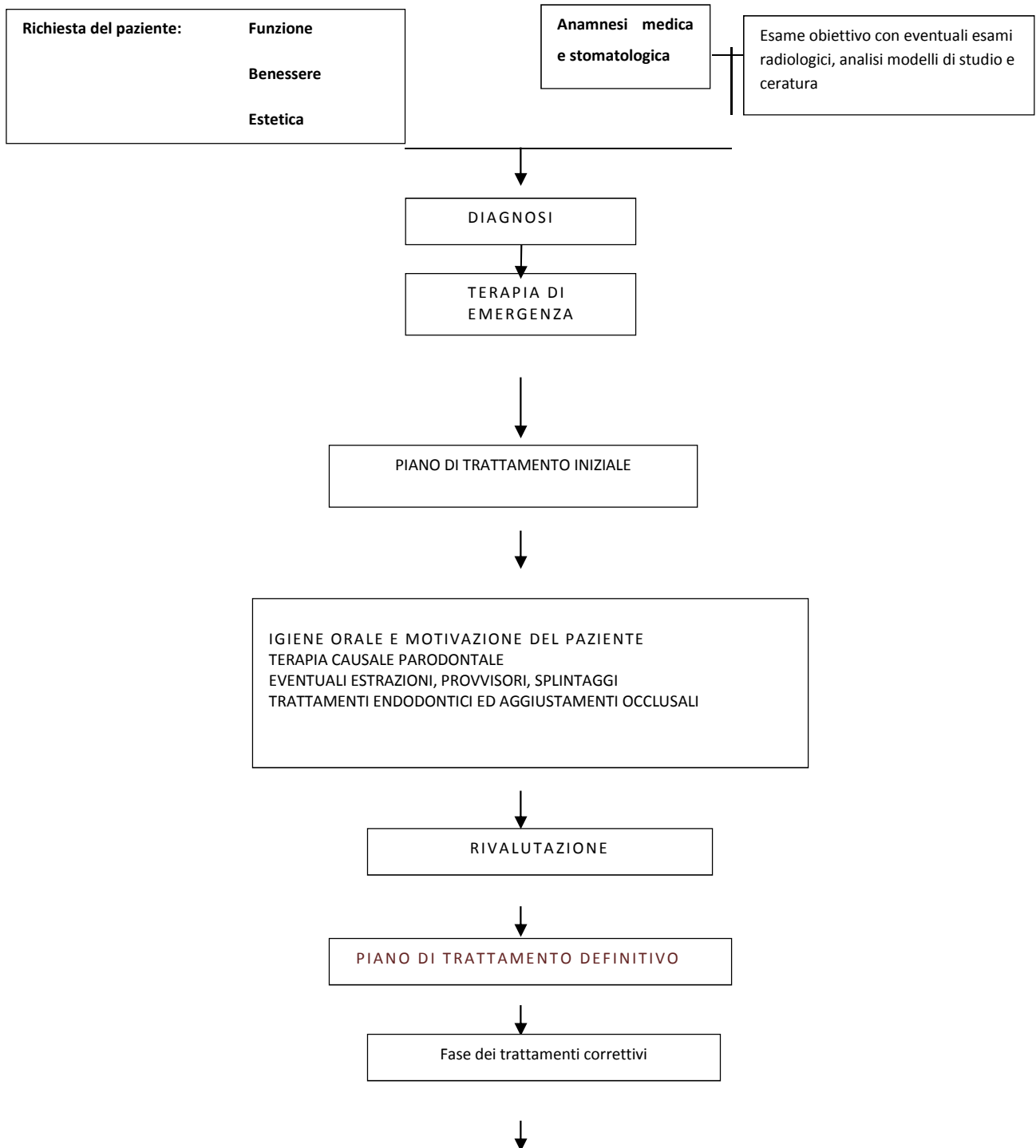
Walton JN, Gardner F, Agar R. *A survey of crown and fixed partial denture failures: length of service and reasons for replacement. Journal of Prosthetic Dentistry* 1986; 56, 416-421.

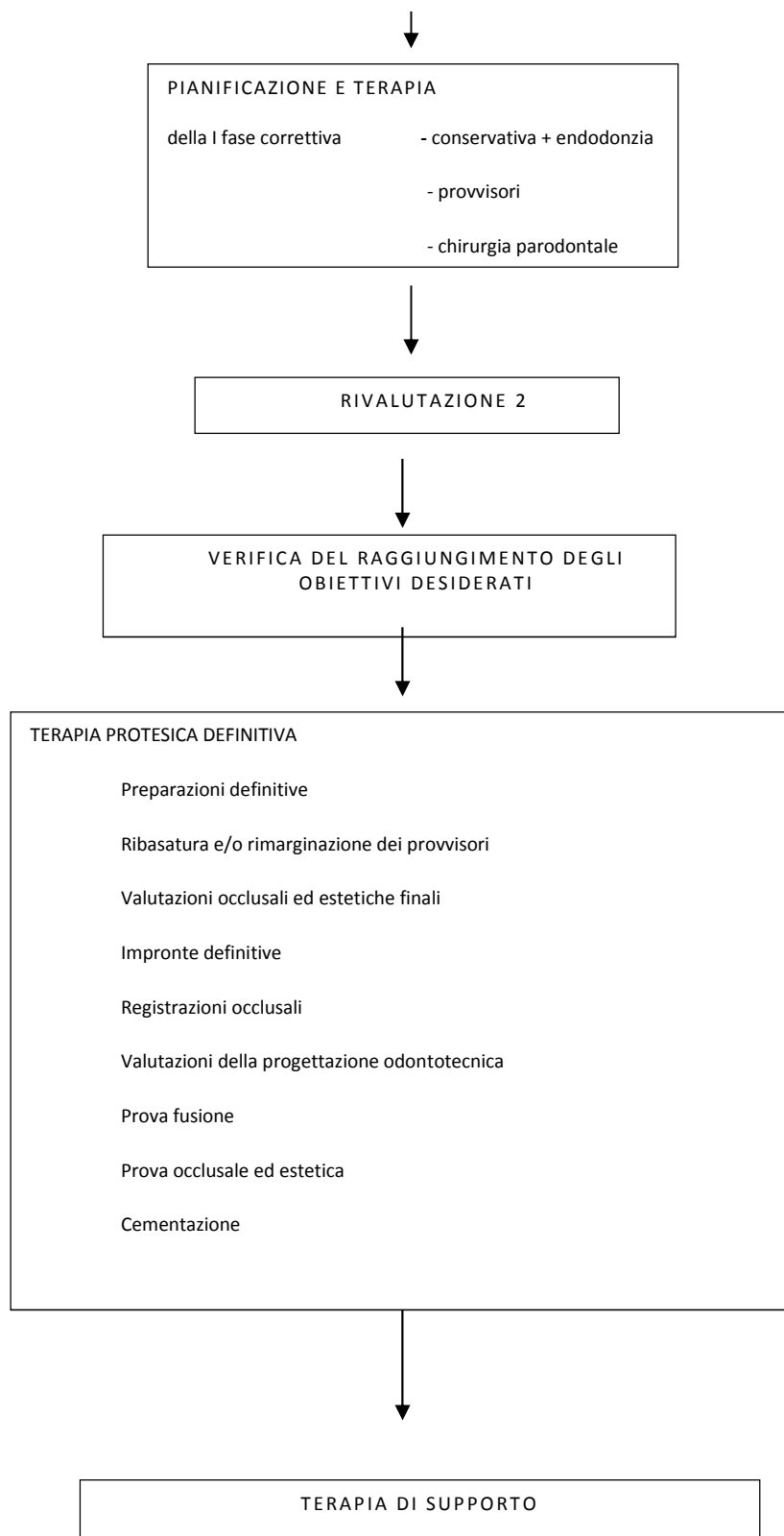
Il piano di trattamento terapeutico protesico può essere suddiviso in varie fasi, dove ogni fase clinica deriva da quella precedente. Alla fine di ogni fase va fatta una rivalutazione che può anche portare ad una revisione e/o modifica della cura precedentemente stabilita.

Può essere utile schematizzare la sequenzialità delle fasi del trattamento protesico in un “albero decisionale”.



## Albero decisionale del trattamento protesico





## Occlusione in terapia protesica

Ogni terapia protesica presuppone, in fase diagnostica, un adeguato esame dell'occlusione dentale e della funzione masticatoria del paziente.

Nella maggior parte delle terapie protesiche la posizione di riferimento statica dell'occlusione tra le arcate antagoniste ("posizione di massima intercuspidação") ed i rapporti occlusali dinamici non devono essere alterati nel corso del trattamento (approccio conformativo).

Condizioni cliniche specifiche, meno frequenti delle precedenti, possono rendere necessario, per il raggiungimento degli obiettivi della terapia, una modifica dei rapporti occlusali sia statici che dinamici (approccio riorganizzativo).

Come criterio generale si adotta un approccio conformativo nei casi in cui i rapporti esistenti consentono la realizzazione della terapia protesica programmata; la dentatura residua può essere utilizzata come riferimento per la costruzione degli aspetti statici e dinamici del nuovo restauro protesico: si è in presenza di rapporti occlusali giudicati fisiologici.

Si adotta un approccio riorganizzativo nei casi in cui i rapporti esistenti non consentono l'esecuzione della terapia protesica programmata; quando la dentatura residua non può essere utilizzata come riferimento per lo sviluppo degli aspetti statici e dinamici del restauro protesico; quando altri parametri clinici e/o funzionali valutati dall'operatore che esegue il trattamento indicano la necessità di reimpostare lo schema occlusale esistente.

In presenza di una stabile massima intercuspidação è consigliabile evitare di intervenire sulle superfici dentali non strettamente coinvolte dalla terapia protesica. In assenza di precise necessità ricostruttive sono da evitare interventi volti a modificare il tipo di disclusione presente nel paziente.

Nei pazienti affetti da sintomi disfunzionali, sebbene il trattamento protesico possa essere necessario, non costituisce terapia d'elezione per la risoluzione di patologie temporomandibolari.

Come criterio generale in pazienti che presentano sintomi di disfunzioni temporomandibolari (dolore facciale cronico o acuto non di origine dentale, dolore articolare, dolore muscolare, restrizioni gravi dei movimenti mandibolari) non devono essere intraprese terapie protesiche prima che sia stata fatta una diagnosi e che una terapia reversibile abbia dimostrato una regressione dei sintomi stabile nel tempo.

Nelle condizioni cliniche che richiedano un approccio riorganizzativo esistono differenti tecniche di registrazione della nuova relazione statica maxillo-mandibolare.

La maggior parte delle tecniche fanno riferimento ad una posizione di stabilità a livello articolare ("posizione di relazione centrica").

Sono numerose le tecniche di registrazione della posizione spaziale reciproca maxillo-mandibolare che vengono utilizzate: il criterio di scelta della metodica dovrebbe essere in relazione alla compatibilità della posizione registrata con un'adeguata funzione ed alla riproducibilità della posizione stessa.

Per quanto riguarda i rapporti occlusali dinamici, nei trattamenti che prevedono un approccio riorganizzativo, a grandi linee, si definiscono tre tipi di schemi terapeutici in base ai contatti escursivi ricercati:

- occlusione mutualmente protetta con guida canina: il movimento di lateralità è guidato dal canino del lato lavorante ed il movimento di protrusione dagli incisivi; i contatti dei denti guida permettono la disclusione di tutti gli altri elementi;
- occlusione con funzione di gruppo: il contatto simultaneo di più denti del lato lavorante permette la disclusione dei denti sul lato non lavorante;
- occlusione bilanciata: è presente contatto simultaneo di tutti i denti durante i movimenti escursivi. Trova la principale indicazione nel campo della protesi totale rimovibile.

La registrazione della posizione di massima intercuspidação è indicata qualora si adotti un approccio conformativo.

La registrazione della posizione mandibolare in relazione centrica è indicata qualora si adotti un approccio riorganizzativo.

In presenza di impianti il controllo neuromuscolare avviene secondo modalità differenti rispetto a quanto avviene su denti naturali.

Sebbene vi siano evidenze di differenti livelli di sensibilità e differenti meccanismi di controllo del contatto oclusale, non esistono attualmente indicazioni all'utilizzo di specifiche strategie oclusali rispetto a quanto avviene nei trattamenti protesici su denti naturali.

- **Ogni terapia protesica presuppone, in fase diagnostica, un adeguato esame dell'occlusione dentale e della funzione masticatoria del paziente.**

Il materiale scelto per registrare i rapporti oclusali statici dovrebbe essere in grado di registrare in modo rapido e preciso i dettagli delle superfici dentali oclusale e assio-occlusale; garantire un tempo di lavorazione sufficiente per il corretto posizionamento della mandibola in assenza di una stabile posizione di massima intercuspide dentale, offrendo al tempo stesso un rapido passaggio allo stato solido; essere dimensionalmente stabile e ritagliabile senza deformazioni, una volta indurito o passato allo stato solido.

Le tecniche adottate per le procedure di rimozione, pulizia, decontaminazione, identificazione e conservazione non dovrebbero portare a errori significativi.

L'utilità clinica in terapia protesica dei sistemi strumentali disponibili in campo oclusale può essere valutata a seconda dell'ambito applicativo:

- diagnosi: la bassa sensibilità e specificità che accomuna i sistemi di analisi li rende irrilevanti ai puri fini diagnostici.

Nessun sistema disponibile (analisi dei rapporti statici, del movimento mandibolare, dell'attività muscolare, dei contatti dentali, della postura) presenta vantaggi rispetto al semplice esame clinico.

- controllo degli effetti della terapia: il problema della ripetibilità complica la possibilità di effettuare confronti tra misure rilevate in momenti diversi. L'ipotesi di testare gli effetti di una terapia protesica strumentalmente resta suggestiva, ma non trova supporto nella letteratura esistente.

- progettazione e costruzione protesica: la riproduzione extra-orale della posizione spaziale del tavolo oclusale e la simulazione dei movimenti mandibolari dovrebbe consentire una semplificazione delle fasi cliniche di realizzazione della protesi. Esiste un'ampia mole di letteratura al riguardo. Il livello qualitativo è medio-basso, le conclusioni contrastanti.

Nelle terapie protesiche coinvolgenti poche superfici oclusali la rilevanza di queste informazioni è scarsa.

Nelle terapie protesiche coinvolgenti la maggior parte delle superfici oclusali, l'utilizzo di un articolatore implica necessariamente l'impostazione di dati relativi alla posizione spaziale ed alla simulazione dei movimenti limite. Tali valori possono essere definiti arbitrariamente, definiti utilizzando dati medi misurati su popolazione che si presumono adeguati per il paziente in terapia, oppure misurati sul paziente specifico.

Non esistono evidenze scientifiche per preferire una metodica. In assenza di evidenze, la scelta del tipo di approccio è di natura empirica da parte dell'operatore, basata su un'analisi

costi/benefici in funzione degli obiettivi definiti (schemi occlusali, tipologia di contatti, materiali).

La letteratura relativa al confronto tra sistemi elettronici o informatici e sistemi meccanici non evidenzia differenze di riproducibilità dei dati.

### **Bibliografia**

Baba K, Tsukiyama Y, Clark GT. Reliability, validity, and utility of various occlusal measurement methods and techniques. *J Prosthet Dent.* 2000;83:83-9.

Becker CM, Kaiser DA, Schwalm C. Mandibular centricity: centric relation. *J Prosthet Dent.* 2000;83:158-60.

Becker CM, Kaiser DA. Evolution of occlusion and occlusal instruments. *J Prosthodont.* 1993;2:33-43.

Beyron H. Occlusion: point of significance in planning restorative procedures. *J Prosthet Dent.* 1973;30:641-52.

Carlsson GE. Critical review of some dogmas in prosthodontics. *J Prosthodont Res.* 2009 ;53:3-10.

Carlsson GE. Dental occlusion: modern concepts and their application in implant prosthodontics. *Odontology* 2009; 97:8-17.

Celenza FV. The theory and clinical management of centric positions: I. Centric occlusion. *Int J Periodontics Restorative Dent.* 1984;4:8-26.

Celenza FV. The theory and clinical management of centric positions: II. Centric relation and centric relation occlusion. *Int J Periodontics Restorative Dent.* 1984;4:62-86.

Dawson PE. *Functional occlusion.* Mosby, St. Luis, 2007.

Gross MD. Occlusion in implant dentistry. A review of the literature of prosthetic determinants and current concepts. *Aust Dent J* 2008; 53:S60-S68.

Keshvad A, Winstanley RB. An appraisal of the literature on centric relation. Part I. *J Oral Rehabil.* 2000;27:823-33.

Keshvad A, Winstanley RB. An appraisal of the literature on centric relation. Part II. *J Oral Rehabil.* 2000; 27:1013-23.

Keshvad A, Winstanley RB. An appraisal of the literature on centric relation. Part III. *J Oral Rehabil.* 2001;28:55-63.

Klasser GD, Okeson JP. The clinical usefulness of surface electromyography in the diagnosis and treatment of temporomandibular disorders. *JADA* 2006;137:763-71.

Klineberg I, Kingston D, Murray G. The bases for using a particular occlusal design in tooth and implant-borne reconstructions and complete dentures. *Clin Oral Impl Res* 2007; 18:151-167.

Klineberg I, Murray G. Osseoperception: sensory function and proprioception. *Adv Dent Res* 1999; 13; 120.

Kobayashi Y. Critical commentary on the occlusal interface. *Int J Prosthodont.* 2005;18:302-4.

Koolstra JH. Dynamics of the human masticatory system. *Crit Rev Oral Biol Med* 2002;13:366-376 .

Lund JP, Widmer CG, Feine JS. Validity of diagnostic and monitoring tests used for temporomandibular disorders. *J Dent Res.* 1995;74:1133-43.

Lundeen HC, Shryock EF, Gibbs CH. An evaluation of mandibular border movements: their character and significance. *J Prosthet Dent* 1978; 40: 442-52.

McNeill C (ed.). *Science and practice of occlusion*. Quintessence Publishing, Chicago, 1997.

Okeson JP. *Management of temporomandibular disorders and occlusion*. 6th edition, Mosby, St. Luis, 2008.

Pokorny PH, Wiens JP, Litvak H. *Occlusion for fixed prosthodontics: a historical perspective of the gnathological influence*. *J Prosthet Dent*. 2008; 99:299-313.

Shillingburg HT, Hobo S, Whitsett LD. *Fundamentals of fixed prosthodontics*, 3rd ed., Quintessence Publishing Co, Chicago, 1997.

Taylor DT, Wiens J, Carr A. *Evidence-based considerations for removable prosthodontic and dental implant occlusion: a literature review*. *J Prosthet Dent* 2005;94:555-60.

Van Steenberghe D, Jacobs R. *Jaw motor inputs originating from osseointegrated oral implants*. *J Oral Rehabil*. 2006; 33:274-81.

Wassell RW, Steele JG, Welsh G. *Considerations when planning occlusal rehabilitation: a review of the literature*. *Int Dent J*. 1998;48:571-81.

Wiskott HW, Belser UC. *A rationale for a simplified occlusal design in restorative dentistry: historical review and clinical guidelines*. *J Prosthet Dent*. 1995;73:169-83.

## **Protesi fissa**

I dispositivi protesici fissi consentono il restauro e/o la sostituzione dei denti con elementi artificiali che non possono essere rimossi dalla bocca da parte del paziente.

- **In ogni circostanza, vantaggi e svantaggi dovrebbero giustificare il trattamento richiesto e controbilanciarne gli effetti negativi.**
- **La realizzazione del dispositivo protesico fisso dovrebbe essere intrapresa solo nelle situazioni in cui il trattamento restaurativo avanzato sia ritenuto chiaramente in grado di migliorare lo stato di salute orale e psicologica del paziente.**
- **Per tutte le realizzazioni di dispositivi protesici fissi è richiesta la presenza di pilastri idonei per qualità e prognosi. Il ricorso a dispositivi protesici fissi può essere indicato anche nell'ambito di un trattamento restaurativo che comporti l'uso di impianti.**
- **La sostituzione di dispositivi protesici incongrui dovrebbe essere preceduta dalla conoscenza delle cause all'origine di tale insuccesso.**

Passaggi operativi in protesi fissa:

1. preparazione dell'elemento naturale
2. rilevamento dell'impronta
3. posizionamento di elementi provvisori
4. prova del manufatto protesico
5. cementazione del manufatto protesico
6. controlli periodici

### Preparazione

La preparazione dell'elemento naturale deve essere realizzata nell'ottica di preservare il più possibile il tessuto dentale, seguendo l'anatomia esistente e creando, nello stesso tempo, lo spazio necessario alla realizzazione di un corretto dispositivo.

La scelta del disegno della preparazione deve essere effettuata in base al progetto clinico protesico, al parodonto marginale, alle necessità estetiche e al tipo di materiale restaurativo.

In particolare, è necessario considerare l'anatomia e il grado di distruzione coronale, la presenza di restauri a livello della corona dentale (dalle otturazioni ai perni moncone), i rapporti con i denti e i tessuti molli adiacenti, eventuali malposizioni e conseguente necessità di riallineamento, le relazioni occlusali e la funzione.

E' fondamentale definire una preparazione che rispetti il corretto rapporto tra ritenzione e conicità oltre a fornire una forma di resistenza e di ritenzione del manufatto adeguata.

In caso di necessità di splintaggio di più elementi è importante controllare il parallelismo dei monconi in relazione all'asse d'inserzione eliminando ogni sottosquadro per consentire un corretto alloggiamento del dispositivo protesico.

E' indicato effettuare preparazioni protesiche con margini netti, geometria appropriata ed in presenza di un parodonto sano.

E' essenziale creare una preparazione ordinata e definire i margini in modo netto e preciso.

Quando è possibile, è consigliato raggiungere uno stato di salute parodontale prima di ultimare i trattamenti protesici e restaurativi; il margine migliore è quello posizionato coronalmente al tessuto marginale.

Se i margini della restaurazione si estendono dentro il solco gengivale è preferibile avere un'adeguata banda di gengiva aderente. Il posizionamento dei margini nel compartimento intrasulculare è indicato per esigenze estetiche, presenza di carie sottogengivali, presenza di margini di restauri preesistenti o necessità di una maggiore ritenzione.

- **La preparazione dell'elemento naturale va realizzata conservando il più possibile il tessuto dentale e seguendo l'anatomia dell'elemento stesso.**
- **Un corretto rapporto ritenzione/conicità associato ad un'adeguata forma di resistenza sono alla base di una buona preparazione del dente.**
- **La scelta del disegno della preparazione è conseguente al progetto clinico protesico, alle caratteristiche biologiche, funzionali e ai risultati estetici che si vogliono raggiungere.**

## **Bibliografia**

Ayad MF, Johnston WM, Rosenstiel SF. Influence of tooth preparation taper and cement type on recementation strength of complete metal crowns. *J Prosthet Dent*. 2009 Dec;102(6):354-61.

Bader JD, Rozier RG, McFall WT, Ramsey DL. Effect of crown margins on periodontal conditions in regularly attending patient. *J Prosthet Dent*, 65: 75-79, 1991.

Carnevale G, Di Febo G, Fuzzi M. A retrospective analysis of the perio-prosthetic aspect of teeth re-prepared during periodontal surgery. *J Clin Periodontol*, 17: 313-16, 1990.

Carnevale G, Freni S.S, Di Febo G. Soft and hard tissue wound healing following tooth preparation to the alveolar crest. *Int. J. Of Periodont Rest. Dent*. 6, 37, 1983.

Chiche G, Pinault A *L'estetica nelle protesi fisse anteriori*. Resch Editrice Verona 1995, Cap. 6, p. 115-142.

Dehoff PH, Anusavice KJ. Effect of metal design on marginal distortion of metal ceramic crowns. *J Dent Res* 1989; 63: 1327.

Di Febo G. La protesi nella malattia parodontale. In "Parodontologia" (a cura di Calandriello M, Carnevale G, Ricci G.) pag. 549, Editrice Cides Odonto, Edizioni internazionali, 1986.

Donovan T, Prince J. An analysis of margin configurations for metal-ceramic crowns. *J Prosthet Dent*, 53: 153-57, 1985.

Gavelis JR, Monrency JD, Riley ED, Sozio RB. The effect of various finish line preparations on the marginal seal and occlusal seat of full crown preparations. *J Prosthet Dent*, 45: 138-45, 1981.

Kuwata M. *Theory and Practice for Ceramo-metal Restorations*. Chicago: Quintessence, 1980.

Lang NP, Kiel RA, Anderhalden K. Clinical and microbiological effects of subgingival restorations with overhanging on clinically perfect margins. *J Clin Periodontol* 10: 563, 1983.

Martignoni M, Schonenberger A.J. *Precisione e contorno nella ricostruzione protesica*. Quintessenz Verlags Berlin, 1987.

McLean JW. *The Science and Art of Dental Ceramics. Vol I. The nature of dental ceramics and their clinical use*. Quintessence Publishing Co, Inc, Chicago, 1979.

McLean JW. *The Science and Art of Dental Ceramics. Vol II: Bridge design and laboratory procedures in dental ceramics*. Quintessence Publishing Co, Inc, Chicago, 1980.

Nordlander J, Weir D, Stoffer W, Ochi S. The taper of clinical preparations for fixed prosthodontics. *J Prosthet Dent*, 60: 148-51, 1988.

Parker MH, Calverly MJ, Gardner FM, Gunderson RB. New guidelines for preparation taper. *J Prosthodont*, 2: 61-66, 1993.

Parker MH, Malone KH, Trier AC, Striano TS. Evaluation of resistance form for prepared tooth. *J Prosthet Dent*, 66: 730-33, 1991.

Pascoe D. Analysis of the geometry of finishing lines for full crown restorations. *J Prosthet Dent* 1978; 40:157.

Richter-Snapp K, Aquilino SA, Svare CW, Turner KA. Change in marginal fit as related to margin design, alloy type and porcelain proximity in porcelain-fused-to-metal restorations. *J Prosthet Dent*, 60: 435-39, 1988.

Shillingburg HT, Hobo S, Whitsett LD. *Fundamentals of fixed prosthodontics*, 2nd ed., Quintessence Publishing Co., Chicago, 1981.

Syu J, Byrne G, Laub LW, Land MF. Influence of finish-line geometry on the fit of crowns. *Int J Prosthodont*, 6: 25-30, 1993.



*Wiskott HWA, Nicholls JJ, Belser US. The relationship between abutment taper and resistance of cemented crowns to dynamic loading. Int J Prosthodont 1996; 9: 117-30.*

### Impronta

L'impronta per la realizzazione del modello di lavoro deve essere la più precisa possibile e contenere tutte le informazioni indispensabili per la fabbricazione del dispositivo protesico. Un'impronta di precisione corretta deve riprodurre fedelmente i tessuti dentali preparati ed evidenziare i margini di fine preparazione, riprodurre gli altri elementi dentari in arcata, le selle edentule ed i tessuti molli circostanti.

Per ottenere un'impronta accurata e stabile dimensionalmente è opportuno avere tessuti parodontali sani, preparazioni dentali adeguate, buona conoscenza dei materiali e delle tecniche di presa di impronta.

Per la corretta rilevazione dell'intera superficie dentale preparata è necessario che vengano evidenziate le zone marginali e trans marginali.

In caso di preparazioni intrasulculari, questo è ottenibile con una retrazione verticale ed orizzontale della gengiva libera attraverso il posizionamento di fili retrattori o mediante l'utilizzo di altre metodiche di spostamento della gengiva. In ogni caso, la gestione dei tessuti molli e il controllo dell'umidità durante la presa dell'impronta devono risultare efficaci e non traumatici.

E' consigliabile che il materiale da impronta sia selezionato in base alle sue proprietà chimiche, fisiche e di lavorabilità più indicate per i problemi clinici che si stanno affrontando.

Ogni materiale per impronta presenta caratteristiche di manipolazione diverse e di conseguenza deve essere usato in accordo con le istruzioni del produttore. Una volta induriti, tutti i materiali da impronta devono essere in grado di sopportare adeguate procedure di decontaminazione.

Possono essere impiegati portaimpronte standard e portaimpronte individuali.

Nelle travate con più elementi è consigliabile un portaimpronte individuale quando si usano elastomeri da impronta.

In generale, i portaimpronte devono essere sufficientemente estesi per supportare il materiale da impronta in relazione alle strutture che devono essere registrate, devono essere rigidi, comprendere gli stop occlusali e le caratteristiche eventualmente richieste per favorire la ritenzione del materiale da impronta attraverso un adesivo, quando indicato; inoltre, il portaimpronte deve essere in grado di sopportare la sterilizzazione in autoclave se non destinato al monouso.

Successivamente alla loro rilevazione, le impronte vanno sciacquate accuratamente, controllate preferibilmente con l'uso di un sistema di ingrandimento in modo tale da verificare l'integrità dei margini, sottoposte ad un'efficace procedura di decontaminazione e ben conservate in modo da evitare danni, deformazioni o contaminazione durante il trasferimento al laboratorio.

Le impronte delle arcate antagoniste dovrebbero essere rilevate preferibilmente utilizzando un alginato di classe A, colate entro pochi minuti, maneggiate, protette e conservate con la stessa cura riservata alle impronte degli elementi dentali preparati.

- **L'impronta per la realizzazione del modello di lavoro deve contenere tutte le informazioni indispensabili per la fabbricazione del dispositivo protesico.**
  
- **Per ottenere un'impronta accurata e dimensionalmente stabile è opportuno che tessuti parodontali siano sani, che le preparazioni dentali siano adeguate e che si abbia una buona conoscenza dei materiali e delle tecniche di presa di impronta.**

Ogni materiale da impronta deve presentare caratteristiche quali: precisa riproduzione dei dettagli, buona stabilità dimensionale, elasticità e resistenza alla distorsione, bagnabilità (bassa tensione superficiale), scorrevolezza (fluidità), tissotropia, biocompatibilità con i tessuti orali e compatibilità con materiali per modelli (gessi ed altri), tempi utili di lavorazione e di presa, durata di stoccaggio e costi contenuti; deve essere usato in accordo con le istruzioni del produttore.

Importante è il <tempo di lavorazione complessivo che non deve essere mai superato. Questo periodo di lavorazione viene considerato come periodo di tempo massimo che trascorre dall'inizio della miscelazione fino a quando il portaimpronta viene portato al livello del cavo orale. Il tempo di miscelazione è importante per poter ottenere un mescolamento omogeneo dei componenti dosati.

Il tempo di presa del materiale, invece, è il periodo di tempo minimo che deve trascorrere dall'inizio della miscelazione fino a quando l'impronta viene estratta dal cavo orale senza deformazioni permanenti e significative dal punto di vista clinico.

- **I materiali da impronta vanno utilizzati tenendo conto delle proprie caratteristiche di lavorazione e delle indicazioni fornite dalle Aziende produttrici.**

### **Bibliografia**

*ADA Council on Scientific Affaire and ADA Council on Dental Practice. Infection control recommendations for the dental office laboratory. J.Am Dent Assoc 1996; 127: 672 – 80.*

*Bomberg TJ, Goldfogel MH, Hoffman W, Bomberg SE. Considerations for adhesion of impression materials to impression trays. J Prosthet Dent 1988; 60: 681.*

*Ciesco JN, Malone WFP, Sandrik JL, Mazur B. Comparison of elastomeric impression materials used in fixed Prosthodontics. J Prosthet Dent 1989; 45: 89.*

*Corso M, Abanomy A, Di Canzio J, Zurakowski D, Morgano SM. The effect of temperature changes on the dimensional stability of polyvinyl siloxane ad polyether impression materials. J Prosthet Dent 1996; 79: 626-31.*

*Davis BA, Powers JM. Effect of immersions disinfection on properties of impressions materials. J. Prosthodont 1994; 3: 31-4.*

*Dixon DL, Breeding LC, Moseley JP. Custom Impression trays. Part II: Removal forces. J. Prosthet Dent.1994; 71: 316-318.*

*Eames WB, Wallace SW, Suway NB, Rogers LB. Accuracy and dimensional stability of elastomeric impression materials. J Prosthet Dent 1991; 42: 159.*

*Flemmig TF, Sorensen JA, Newman MG, Nachnani S. Gingival enhancement in fixed prosthodontics. Part II J Prosthet Dent 1991; 65:365.*

*Gelbard S, DMD, J . Aoskar, DMD, M. Zalikint, DMD, and Noah Stern , DMD, MSD. Effect of impression materials and techniques on the marginal fit of metal castings. J Prosthet Dent 1994; 71: 1-5.*

*Hung SH, Purk JH, Tira DE, Eick JD. Accuracy of one-step versus two-step putty wash addition silicone impression technique. J Prosthet Dent 1992; 67: 583.*

Johnson GH, Chellis KD, Gordon GE, Lepe X. Dimensional stability and detail reproduction of irreversible hydrocolloid and elastomeric impressions disinfected by immersion. *J Prosthet Dent* 1998; 79: 446-53.

Laufer BZ, Baharav H, Ganor Y, Cardash HS. The effect of marginal thickness on the distortion of different impression materials. *J Prosthet Dent* 1996; 76: 466-71.

Martignoni M, Schonenberger A. *Precisione e contorno nella ricostruzione protesica*. Quintessenz, Berlin, 1987.

Nishigawa G, Sato T, Suenaga K, Minagi S. Efficacy of tray adhesives for the adhesion of elastomer rubber impression materials to impression modeling plastics for border molding. *J Prosthet Dent* 1998; 79: 140-4.

Purk JH, Willis MG, Tira DE, Eick D, Hung SH. The effects of different storage conditions on polyether and polyvinylsiloxane impressions. *J Am Dent Assoc* 1998; 129: 1014-21.

Rios MdP, Morgano SM, Stein RS, Rose L. Effects of chemical disinfectant solutions on the stability and accuracy of the dental impression complex. *J Prosthet Dent* 1996; 76: 8-14.

Schulz HH, Schewickerath H. *L'impronta in Odontoiatria*. Scienza e tecnica dentistica edizioni internazionali srl Milano. 1991.

Shawell HM. Mastering the art of tissue management during provisionalization and biologic final impressions. *Int J Periodont Rest Dent* 1988; 8 (3) : 25

Tan E, Chai J, Wozniak WT. Working time of elastomeric impression materials determined by dimensional accuracy. *In J Prosthodont* 1996; 9: 188-86.

Winstanley RB, Carrote PV, Johnson A. The quality of impressions for crown end bridges received at commercial dental laboratories. *Br Dent J* 1997; 183: 209 – 13.

Una volta rilevate le impronte, queste vanno sviluppate con materiali che devono avere caratteristiche di riproducibilità dei dettagli adeguate al tipo di impronta che il clinico rileva. Anche la durezza superficiale e la resistenza alla abrasione saranno da valutare nella scelta del prodotto idoneo. In base al materiale da impronta utilizzato sarà importante scegliere quello più adatto per lo sviluppo del modello. I materiali utilizzati sono il gesso, materiali a base di resine, rame o argento elettrodepositato, metalli a bassa temperatura di fusione e materiali refrattari. Andranno rispettati i tempi di attesa per sviluppare i modelli consigliati dalle case produttrici.

Alcuni materiali, come i polieteri, sono sensibili anche agli sbalzi termici e, pertanto, è importante usare dovute precauzioni, durante il trasporto dallo studio al laboratorio.

### Elementi protesici fissi provvisori

Nelle riabilitazioni protesiche fisse, il provvisorio svolge un ruolo fondamentale poichè consente di analizzare e testare la funzione, l'estetica, la fonetica e l'integrazione biologica del restauro ed il consenso da parte del paziente prima di procedere con il lavoro protesico definitivo.

I provvisori, oltre ad avere una funzione protettiva sulla dentina, servono a mantenere la posizione dei monconi preparati, a mantenere e migliorare la salute parodontale, a sostituire i denti mancanti o modificare forma e funzione dei denti presenti, a ripristinare una stabilità oclusale ideale ed un'idonea dimensione verticale.

Gli elementi protesici provvisori sono, quindi, da considerare, quando ben costruiti, adattati e funzionalizzati in bocca, una valida prova del manufatto protesico definitivo.

Il provvisorio deve presentare un buon adattamento e una buona chiusura marginale, margini precisi e lucidati, un corretto disegno degli elementi intermedi ed adeguati spazi interprossimali per favorire l'igiene orale e la salute parodontale. La resistenza alla frattura e alla decementazione durante la normale funzione masticatoria, la resistenza all'abrasione e la stabilità oclusale sono

caratteristiche necessarie per consentire la permanenza nel cavo orale anche per un lungo periodo. Questo periodo di adattamento risulta obbligatorio quando deve essere modificata la dimensione verticale di occlusione, per stabilire in modo controllato una nuova posizione fisiologicamente accettabile.

Una corretta dimensione verticale di occlusione è essenziale per una valida funzione, per uno spazio libero adeguato, per il comfort, per una fonetica soddisfacente ed una estetica ottimale.

Per la fabbricazione del provvisorio può essere utilizzata la tecnica diretta o quella indiretta.

La tecnica diretta prevede la costruzione del provvisorio direttamente “alla poltrona” a partire da elementi prefabbricati oppure colando resina autopolimerizzante all’interno di una matrice, ad esempio in acetato (mascherina). Questa tecnica si utilizza soprattutto nel caso di riabilitazioni limitate (restauri singoli, piccoli ponti), quando la forma e la funzionalità del dente devono rimanere invariate.

La tecnica indiretta si utilizza, invece, nei casi in cui risultano necessarie significative modifiche estetiche e/o occlusali; viene costruito un manufatto protesico in laboratorio, che rappresenta la fedele riproduzione della ceratura diagnostica. Il provvisorio prelimatura assume un ruolo fondamentale nella guida delle preparazioni dentali, nella modifica dell’estetica e nella correzione delle malposizioni dentali.

Prima della realizzazione del lavoro definitivo può essere necessaria la fabbricazione di un secondo provvisorio per migliorare ulteriormente l’aspetto funzionale ed estetico.

Le caratteristiche principali delle protesi provvisorie sono la facilità con cui possono essere modificate mediante ribasature o esteticamente, sufficientemente resistenti da poter resistere durante il periodo della terapia, biologicamente accettabili e di costo contenuto.

I materiali utilizzati per la realizzazione degli elementi provvisori protesici con le caratteristiche sopra riportate sono le resine acriliche (polimetilmetacrilato).

Questi materiali permettono di ottenere un risultato estetico adeguato, hanno una buona stabilità dimensionale, assenza di sapore, facilità di lavorazione sia in laboratorio che nelle fasi cliniche, minimo assorbimento dei fluidi orali. Possono essere modificati facilmente ma presentano il problema della contrazione da polimerizzazione, per cui sgrusciare e ribasare i provvisori migliora ulteriormente la precisione marginale sia dei provvisori pre-limatura o estemporanei che dei secondi provvisori o diagnostici.

Prima di ribasare un provvisorio bisogna valutare le interferenze all’interno dei gusci scavati, la chiusura marginale, le interferenze degli elementi intermedi e farsi guidare dalla dimensione verticale e dal rapporto occlusale per ridurre al minimo il lavoro di adattamento e funzionalizzazione alla poltrona.

Per i provvisori che devono rimanere in bocca per qualche tempo sono preferibili resine polimerizzate a caldo, che hanno caratteristiche di resistenza all’usura e alla flessione superiori, minor assorbimento di liquidi e minori discolorazioni.

Possono essere utilizzati anche materiali compositi che hanno una resistenza superiore e caratteristiche di precisione ed estetiche più elevate, ma sono più difficilmente ribasabili; il loro costo di fabbricazione può essere elevato.

- **Gli elementi protesici provvisori devono presentare un buon adattamento e una buona chiusura marginale, margini precisi e lucidati, un corretto disegno degli elementi intermedi e adeguati spazi interprossimali in modo tale da favorire l’igiene orale e la salute parodontale. Rappresentano una valida prova del manufatto protesico definitivo.**

## **Bibliografia**

Bonfiglioli R. *Restaurations provisoires simples et complexes: technologies de laboratoire. Realities cliniques Vol. 5 n° 1 1994 pp. 101-110.*

Chiche G. *Improving marginal adaptation of provisional restorations. Quintessence Int 1990; 21: 325.*

Di Febo G. *La protesi nella malattia parodontale. In Parodontologia. (a cura di Calandriello M, Carnevale G, Ricci G.) Pag. 549, Editrice Cides Odonto. Edizioni internazionali, 1986.*

Fradeani M, Barducci G. *Trattamento protesico. Approccio sistematico all'integrazione estetica, biologica e funzionale. Vol 2 Pag 124-146.*

Grajower R, Shaharbani S, Kaufman E. *Temperature rise in pulp chamber during fabrication of temporary self-curing crowns. J Prosthet Dent 1979; 41: 535.*

Koop F. *Esthetic principles for full crown restorations. Part II. Provisionalization. J Esthet Dent 1993; 5: 258-264.*

Koumjian JH, Holmes JB. *Marginal accuracy of provisional restorative materials. J Prosthet Dent 1990; 63: 639-42.*

Moulding MB, Loney RW. *The effect of cooling techniques on intrapulpal temperature during direct fabrication of provisional restorations. Int J Prosthodont 1991; 4:325.*

Moulding MB, Teplitsky PE. *Intrapulpal temperature during fabrication of provisional restorations. Int J Prosthodont 1990; 3:299.*

Wang RL, Moore BK, Goodacre CJ, Swartz ML, Andres CJ. *A comparison of resins for fabricating provisional fixed restorations. Int J Prosthodont 1989; 2:173.*

### Elementi protesici fissi definitivi

Diversi sono i materiali utilizzati per la costruzione degli elementi protesici fissi: leghe metalliche preziose e non, ceramiche feldspatiche, ceramiche policristalline quali zirconia e allumina, disilicato di litio.

- **La scelta del materiale più idoneo per la costruzione degli elementi protesici fissi deve esser fatta tenendo conto del tipo di dispositivo protesico, del tipo di pilastro, delle esigenze estetiche e degli aspetti parafunzionali e parodontali.**

Indicazioni all'utilizzo di differenti materiali in protesi fissa

	Corone	Estesa protesi "a ponte"	Ridotta protesi "a ponte" settori posteriori	Ridotta protesi "a ponte" settori anteriori
Leghe metalliche	SI	SI	SI	SI
Zirconia	SI	NO	SI	SI
Allumina	SI	NO	SI	SI
Disilicato di litio	SI	NO	NO	SI

Le strutture di supporto per la ceramica devono integrarsi con la forma anatomica delle corone. Lo spessore delle travate degli elementi “a ponte” deve essere adeguato alle dimensioni del dispositivo, al numero di denti mancanti che devono supportare, al tipo di materiale utilizzato. Lo spessore delle connessioni deve essere sviluppato in senso verticale facendo attenzione che ci sia spazio adeguato in senso occluso gengivale.

In occasione della prova della struttura protesica è opportuno ispezionare accuratamente il dispositivo preparato insieme ai modelli ed eventualmente all'impronta dei denti preparati.

Il clinico deve controllare il manufatto sul modello di lavoro, valutando l'assenza di basculamento e l'adeguatezza della chiusura marginale, parametri che poi dovrà verificare a livello del cavo orale.

Un materiale rilevatore può essere usato per individuare eventuali aree di frizione che possono impedire al manufatto di alloggiare adeguatamente sui denti preparati ed effettuare piccoli ritocchi.

Nel caso in cui con queste accortezze non si riesce ad eliminare il basculamento, ad esempio, in presenza di una protesi in metallo-ceramica, la travata metallica dovrà essere tagliata e presa una chiave di registrazione da inviare al tecnico per effettuare una pre-saldatura. La struttura saldata verrà poi restituita al clinico per una nuova prova da effettuare prima di procedere con la ceramizzazione.

Una volta ceramizzato il lavoro protesico, il clinico dovrà effettuare la “prova biscotto”, prova in cui dovranno essere controllate attentamente ancora una volta l'adattamento interno, l'adattamento marginale, la stabilità occlusale, i contatti e i rapporti con i denti adiacenti ed antagonisti e con i tessuti parodontali, il contatto degli elementi intermedi con la sella.

Per la verifica dei contatti occlusali è indicato l'uso di cartine articolari di colori differenti per meglio evidenziare i contatti di centrica, quelli di lateralità e protrusione.

Sempre in questa fase vanno valutate la qualità estetica, la forma dei denti e la loro posizione in rapporto alle labbra sia a riposo che durante l'eloquio ed il sorriso, ma è anche fondamentale verificare l'accettazione da parte del paziente. È indicato confermare l'accettabilità clinica del manufatto protesico prima della cementazione tenendo presente gli scopi ed i principi della prova fusione e della prova occlusale ed estetica. La conferma del paziente in merito al comfort e all'estetica della protesi fissa dovrebbe essere considerata come un elemento di routine nell'ambito della procedura di applicazione in prova. Se la protesi fissa risulta insoddisfacente durante l'applicazione in prova, è necessario individuare la causa del difetto prima dell'eventuale rifacimento della stessa.

Dopo la “prova biscotto”, il manufatto viene inviato al laboratorio che provvederà alla finalizzazione del dispositivo definitivo.

Per attuare tutte le fasi sopra descritte è indispensabile una adeguata collaborazione da parte del paziente.

## **Bibliografia**

*Davis SH, Kelly JR, Campbell SD. Use of an elastomeric material to improve the occlusal seat and marginal seal of cast restorations. J Prosthet Dent 1989; 62: 288-91.*

*Di Febo G. Il trauma da occlusione e la sua terapia mediante molaggio selettivo. In Parodontologia (a cura di Calandriello M, G Carnevale, G Ricci.). Editrice Cides Odonto. Edizioni internazionali, 1986.*

*Kopp FR, Belser U. Esthetic checklist for the fixed prosthesis. In: Scharer P, Rinn LA, Kopp FR (eds). Esthetic guidelines for restorative dentistry. Carol Stream, IL: Quintessence, 1982: 187-192.*

*Kuwata M. Theory and Practice for Ceramo-metal Restorations. Chicago: Quintessence, 1980.*

Martignoni M, Schonenberger A.J. *Precisione e contorno nella ricostruzione protesica. Quintessenz Verlags – Gmbh – Berlin, 1987.*

McLean JW. *New dental ceramics and esthetics. J Esthet Dent 1995; 7(4): 141-149.*

Pameijer J.H.N. *Fattori parodontali e occlusali nella costruzione di ponti e corone. Ediz. Scientifiche USES 7: 158, 1989.*

Schwartz IS. *A review of methods and techniques to improve the fit of cast restorations. J Prosthet Dent 1986; 56: 279-83.*

Shillingburg HT, Hobo S, Whitsett LD. *Fundamentals of fixed prosthodontics, 2nd ed., Quintessence Publishing Co., Chicago, 1981.*

Sorensen JA. *Improving seating of ceramic inlays with a silicone fit-checking medium. J Prosthet Dent 1991; 65: 646.*

White SN, Sorensen JA, Kang SK. *Improved marginal seating of cast restorations using a silicone disclosing medium. Int J Prosthodont 1991; 4: 323.*

Yamamoto M. *Basic technique for metal ceramics. Tokyo, Quintessence, 1990.*

### Cementazione degli elementi protesici

Una volta approntato definitivamente il dispositivo protesico fisso, questo va cementato sui pilastri di ritenzione.

Nella scelta del tipo di cemento definitivo è opportuno tener conto dei requisiti ideali quali la biocompatibilità, l'azione protettiva, la resistenza meccanica, l'adesione chimica, lo spessore del film, l'insolubilità nella saliva, l'inibizione della carie e le proprietà ottiche.

In ogni caso, la ritenzione del restauro è influenzata non solo dal cemento ma anche dalla preparazione dentale e dal manufatto protesico.

E' consigliabile utilizzare il sistema di cementazione definitiva più indicato per il singolo caso, in relazione al restauro ed al moncone protesico.

Il sistema di cementazione deve essere scelto considerando la distribuzione e le caratteristiche dei monconi con particolare riferimento al materiale, alle superfici e ai margini.

Inoltre, è opportuno considerare l'adattamento alla linea di chiusura del restauro e la possibilità di detergere, isolare e trattare sia la superficie dentale per il sistema di cementazione scelto sia la superficie interna del restauro.

La protesi fissa deve essere messa completamente in sede entro il tempo di lavorazione del cemento, avendo cura di accertare che il materiale di cementazione abbia completamente riempito l'interfaccia tra preparazione e restauro. Pur essendo fortemente consigliabile mantenere una lieve eccedenza di cemento lungo l'intero margine del restauro, ogni eccesso di materiale deve essere opportunamente eliminato.

È necessario impedire il movimento della protesi fissa rispetto al moncone sottostante durante la fase iniziale critica di indurimento/polimerizzazione del cemento. In tale fase, possono essere richieste precauzioni speciali per isolare e proteggere il materiale di cementazione utilizzato.

Una volta completato l'indurimento, il materiale di cementazione in eccesso deve essere attentamente rimosso con tecniche e strumenti che danneggiano il meno possibile i margini e le superfici dei restauri appena realizzati, i tessuti molli e le superfici dentali e i restauri adiacenti. Durante la rimozione del cemento, è particolarmente importante assicurarsi che non rimangano eccedenze di materiale nei siti interprossimale e intrasulculare.

Le protesi fisse appena cementate devono essere sottoposte ad un accurato controllo volto a determinare l'adattamento marginale, i contatti e i rapporti con i denti adiacenti e antagonisti e con i tessuti parodontali e la funzione occlusale.

Ove indicato, è consigliabile procedere alle regolazioni occlusali necessarie ed alla conseguente rifinitura e lucidatura delle superfici.

- **Requisiti importanti di un cemento devono essere la biocompatibilità, l'azione protettiva, la resistenza meccanica, l'adesione chimica, lo spessore del film, l'insolubilità nella saliva, l'inibizione della carie e le proprietà ottiche.**
- **Il cemento in eccesso va rimosso specie nei siti interprossimale e intrasulculare.**
- **Dopo la cementazione della protesi fissa, prima di congedare un paziente, è opportuno fornire istruzioni necessarie in merito alle attenzioni da seguire nelle prime ore, ai provvedimenti da adottare in caso di dolori o disturbi postoperatori e alle eventuali modifiche da apportare alle proprie abitudini per un'adeguata igiene orale.**

### **Bibliografia**

*Ayad MF, Rosensteil ST, Salama M. Influence of tooth surface roughness and type of cement on retention of complete cast crowns. J Prosthet Dent 1997; 77: 116-21.*

*Carter SM, Wilson PR. The effect of die-spacing on crown retention. Int J Prosthodont 1996; 9: 21-9.*

*Guzman AF, Moore BK, Andres CL. Wear resistance of four luting agents as a function of marginal gap distance, cement type, and restorative material. Int J Prosthodont 1997; 10: 415-25.*

*Jacobs MS, Windler AS. An investigation of dental luting agent solubility as a function of the marginal gap. J Prosthet Dent 1991; 65: 436-42.*

*Margerit J, Chuzel B, Leloup JM, Nurit J, Pauvert B, Terol A. Chemical characterization of in vivo aged zinc phosphate dental cements. J Mat Sci Mat Med 1996; 7: 623-8.*

*Martin R, Paul SJ, Luthy H, Scharer P. Dentin bond strength of Dyract Cem. Am J Dent 1997; 10: 28-32.*

*Matsumura H, Kato H, Atsuta M. Shear bond strength to feldspathic porcelain of two luting cements in combination with three surface treatments. J Prosthet Dent 1997; 78: 511-7.*

*Mojon P, Hawbolt EB, MacEntee ML. A comparison of two methods for removing zinc oxide-eugenol provisional cement. Int J Prosthodont 1992; 5: 78-84.*

*Mormann WH, Bindl A, Luthy H, Rathke A. Effect of preparation and luting system on all-ceramic computer-generated crowns. Int J Prosthodont 1998; 11: 333-9.*

*Pilo R, Cardash HS. In vivo retrospective study of cement thickness under crowns. J Prosthet Dent 1998; 79: 621-5.*

*Rosenstiel SF, Land MF, Crispin BJ. Dental luting agents: a review of the current literature. J Prosthet Dent 1998; 80: 280-301.*



Soderholm K-JM. Correlation of in vivo and in vitro performance of adhesive restorative materials: a report of the ASC MD 156 Task Group on test methods for the adhesion of restorative materials. *Dent Mater* 1991; 7: 74-83.

Stanilec M, Giles WS, Saiku JM, Hattori M. Caries Penetration and cement thickness of three luting agents. *Int J Prosthodont* 1988, 1 : 259-63.

Tan K, Ibbetson R. The effect of cement volume on crown seating. *Int Prosthodont* 1996; 9: 445-51.

Tuntiprawon M. Effect of tooth surface roughness on marginal seating and retention of complete metal crowns. *J Prosthet Dent* 1999, 81; 142-7.

Valderhaug J, Hele L. Oral hygiene in a group of supervised patients with fixed prostheses. *J Periodontol* 48, 221, 1977.

Watanabe EK, Yamashita A, Imai M, Yatani H, Suzuki K. Temporary cement remnants as an adhesion inhibiting factor in the interface between resin cements and bovine dentin. *Int J Prosthodont* 1997; 10: 440-52.

White SN, Ingles S, Kipnis V. Influence of marginal opening on microleakage of cemented artificial crowns. *J Prosthet Dent* 1994; 71: 257-64.

White SN, Yu Z. Compressive and diametral strengths of current adhesive luting agents. *J Prosthet Dent* 1993; 69: 568-72.

White SN, Yu Z. The effect of seating force on film thickness of new adhesive luting agents. *J Prosthet Dent* 1992; 68: 476-81.

Nel periodo successivo alla cementazione è opportuno effettuare controlli per individuare eventuali problemi e valutare dolori o disturbi postoperatori che possono insorgere entro alcune settimane dalla cementazione.

Anche in questo ambito, è opportuno valutare con particolare attenzione l'adattamento marginale, i contatti e i rapporti con gli altri elementi e con i tessuti parodontali e ricontrollare la funzione oclusale.

Una particolare cura va, inoltre, riservata all'esame della risposta tissutale iniziale e all'efficacia dell'igiene orale mantenuta dal paziente in relazione alla protesi fissa.

Ove indicato, è opportuno procedere alle necessarie correzioni ed alla rifinitura e lucidatura delle superfici e fornire ulteriori consigli e istruzioni sulle norme di igiene orale da adottare.

I controlli periodici post-installazione devono essere una parte essenziale della terapia in protesi fissa; infatti, una diagnosi precoce di eventuali problemi può impedire il fallimento dei restauri.

- **Dopo la cementazione definitiva di un restauro protesico fisso, sono opportuni controlli clinici.**

## **Bibliografia**

Ainamo J, Gjermo P. Consensus report of session III. In *Proceedings of the First European Workshop on Periodontology*. Eds. Lang NP, Karring T. 1994, Quintessence, pp. 289-291.

Axelsson P, Lindhe J, Nystrom B. On the prevention of caries and periodontal disease. Results of a 15-year longitudinal study in adults. *J Clin Periodontol* 1991; 18: 182-189.

Axelsson P, Lindhe J. Effect of controlled oral hygiene procedures on caries and periodontal disease in adults. Results after 6 years. *J Clin Periodontol* 1981; 8: 239-248.

Axelsson P. Mechanical plaque control. In *Proceedings of the First European Workshop on Periodontology*. Eds: Lang NP, Karring T. 1994, Quintessence, pp. 219-143.

Levine RA, Shanaman RH. Translating clinical outcomes to patient value: an evidence-based treatment approach. *Int J periodontics&Restorative Dent* 1995; 15: 186-200.

Libby Greg, BS, Michael R. Arcuri, DDS, MS, William E. LaVelle, DDS, MS, and Lisa Hebl, RDH. longevity of fixed partial dentures. *The Journal of Prosthetic Dentistry*, 1997; Vol. 78, n. 2:127-131.

Nevins M. Long-term periodontal maintenance in private practice. *J Clin Periodontol*, 1996 Mar 23, 273-7.

Nevins M. Periodontal considerations in prosthodontic treatment. *Curr Opin Periodontol*, 1993; 151-6.

Scurria Mark S., James D. Bader, DDS, MPH and Daniel A. Meta-analysis of fixed partial denture survival: Prostheses and abutments. *The Journal of Prosthetic Dentistry*, 1998; Vol.79, n. 4:459-464.

Valderhaugh J, Birkeland JM. Periodontal conditions in patients 5 years following insertion of fixed prosthesis. *J Oral Rehabilitation*:3, 237, 1976.

Westfelt E. Rationale of mechanical plaque control. *J Clin Periodontol* 1996; 23: 263-267.

## **Protesi parziale rimovibile**

Nei pazienti parzialmente edentuli che necessitano di riabilitazione funzionale/estetica e per i quali - in base a valutazioni anamnestiche, oggettive e soggettive - non è indicata o consigliata la sostituzione degli elementi mancanti con protesi fisse, è possibile l'utilizzo di dispositivi protesici a supporto dento-mucoso, facilmente rimovibili dal paziente stesso (protesi parziale rimovibile).

I criteri di selezione dei denti pilastro per una protesi parziale rimovibile includono il supporto alveolare, il rapporto corona-radice, il numero, la forma e la curvatura delle radici, l'inclinazione dei denti (posizione nell'arcata), la profondità di sondaggio e la presenza di sanguinamento, la possibilità per il paziente di effettuare un efficace controllo della placca, la mobilità, la valutazione dei carichi occlusali, la previsione della risposta ai carichi, la possibilità di restaurare il dente, i rapporti occlusali, il contorno della corona, le esigenze estetiche.

Il piano di trattamento, la progettazione del dispositivo protesico parziale rimovibile e la preparazione della bocca sono responsabilità professionale dell'odontoiatra. Sarà cura dello stesso verificare se i denti pilastro necessitano di restauro protesico o conservativo per accogliere ganci o connettori della protesi rimovibile.

L'odontotecnico è responsabile, invece, dell'esecuzione del manufatto protesico.

L'uso di un parallelometro dentale è consigliato per localizzare i sottosquadri e guidare le superfici in relazione all'asse di inserzione stabilito.

Un dispositivo protesico parziale rimovibile è costituito di varie parti che servono a fornire supporto per mezzo di appoggi sui denti pilastro e di basi protesiche sulle creste edentule, una ritenzione primaria per mezzo di una ritenzione diretta (ganci o attacchi) e una trasmissione selettiva delle

forze per mezzo del posizionamento delle componenti rigide del dispositivo protesico parziale rimovibile.

I congiuntori principali uniscono la/e base/i ad altre parti del dispositivo protesico parziale rimovibile ed aiutano a distribuire le forze funzionali. La loro costruzione prevede che siano sufficientemente rigidi per distribuire le forze all'intera arcata dentale. Il congiuntore principale deve essere posizionato in modo che il suo contatto sia compatibile con le strutture che si muovono durante la masticazione per evitare decubiti dei tessuti molli.

Misurazioni dirette della distanza fra il pavimento attivo della bocca e i margini gengivali linguali sono necessarie per la selezione e il posizionamento del congiuntore principale mandibolare.

Altre strutture che fanno parte di una protesi parziale rimovibile sono i ganci o ritentori diretti. Perché un ritentore diretto sia efficace, gli elementi della struttura devono fare contatto sul dente pilastro in tre punti o zone che coprano almeno metà della circonferenza del dente. Ogni gancio ha bisogno di un controbilanciamento reciproco per ridurre il movimento del dente pilastro durante il posizionamento e per evitare la dislocazione della protesi parziale rimovibile e dovrebbe essere passivo quando la protesi parziale rimovibile è in posizione e a riposo.

L'elasticità di un gancio varia secondo la lunghezza, lo spessore, l'ampiezza, la curvatura, la rastrematura dell'estremità, la forma in sezione trasversale, la composizione metallurgica e la lavorazione.

I dispositivi protesici parziali rimovibili dovrebbero essere costruiti in modo da trasmettere le forze oclusali al dente pilastro il più possibile parallelamente al suo asse lungo. Appoggi oclusali multipli ed altri elementi di supporto possono fornire un trasferimento ed una distribuzione delle forze più vantaggiosi per i denti naturali esistenti.

Il disegno, il contorno e la rifinitura di una protesi parziale rimovibile devono cercare quanto più possibile di minimizzare la ritenzione e il ristagno di cibo. La maggior parte delle protesi rimovibili può avere un minimo movimento durante l'utilizzo; di questo il paziente deve essere previamente informato; l'entità e la direzione del movimento sono influenzate dalle strutture di supporto, dal disegno della protesi e dall'accuratezza dell'adattamento della struttura e delle basi.

Lo splintaggio fisso dei denti che devono essere usati come pilastri per dispositivi protesici parziali rimovibili può essere indicato quando il supporto osseo dei pilastri è svantaggioso o quando sono previsti dei ritentori rigidi.

- **Nei pazienti parzialmente edentuli nei quali non è possibile l'utilizzo di dispositivi protesici fissi, la riabilitazione funzionale/estetica è attuabile con protesi parziale rimovibile a supporto dento-mucoso.**

Prima di prendere l'impronta per il "modello maestro" è opportuno valutare se esistono indicazioni per la preparazione dei denti pilastro sì da modificare i contorni sfavorevoli e creare superfici di guida e sedi di appoggio. Le superfici dei denti naturali, eventualmente modificate, devono essere ben levigate ed è consigliato sottoporle ad applicazione di fluoro. Gli eventuali restauri fissi fabbricati per i pilastri di protesi parziali rimovibili dovrebbero incorporare superfici di guida, sedi di appoggio ed un sottosquadro adeguato per il posizionamento dei ganci o la controparte di altri connettori.

I piani guida dovrebbero essere allineati all'asse d'inserzione, curvati bucco-lingualmente per seguire la forma dei denti, diritti ocluso-gengivalmente e distribuiti quanto più è possibile nell'arcata.

Le sedi degli appoggi devono essere sufficientemente resistenti a sopportare stress funzionali, preferibilmente preparate in smalto o su un restauro metallico, fornire un contatto verticale per la struttura metallica, essere svasate, arrotondate e adattarsi all'anatomia coronale esistente ed avere una preparazione sufficientemente profonda per evitare fratture da appoggio.

La dentizione opposta può avere bisogno di modifiche in modo da lasciare spazio per un'adeguata profondità di appoggio.

Una sede di scarico su un dente anteriore dovrebbe essere posizionata su una superficie linguale o incisale modificata. La forza risultante dovrebbe essere diretta parallelamente all'asse lungo del dente. Nel caso una modifica non fosse fattibile, può essere necessario un restauro che incorpori una sede di scarico.

I contorni dei denti pilastro, quando necessario, possono essere modificati per creare delle superfici guida che favoriscano la ritenzione e la stabilità dei dispositivi protesici parziali rimovibili.

- **In fase di progettazione di una protesi parziale rimovibile, è opportuno valutare se esistono indicazioni per la preparazione dei denti pilastro in modo tale da modificare i contorni sfavorevoli e creare superfici di guida e sedi di appoggio.**
- **Prima di prendere le impronte per una nuova protesi parziale rimovibile, i tessuti molli che sono stati distorti o spostati da un precedente dispositivo protesico parziale rimovibile devono essere ricondizionati e deve essere ristabilito il loro normale aspetto.**

### Impronte

In talune situazioni cliniche, prima dell'impronta per la realizzazione del "modello maestro", può essere necessario rilevare una prima impronta in alginato per la costruzione di un portaimpronta individuale.

L'impronta per la realizzazione del "modello maestro" deve registrare accuratamente le zone critiche dei tessuti duri e molli, specialmente le sedi di appoggio.

Quando i denti posteriori sono mancanti, l'impronta definitiva dell'arcata parzialmente edentula deve essere opportunamente estesa e ben leggibile. Il portaimpronta deve essere posizionato con attenzione e tenuto fermo fino a che il materiale da impronta non è del tutto indurito. Quindi, le impronte finali devono essere studiate attentamente per verificare che tutte le zone critiche dei tessuti molli o duri sono state registrate accuratamente, non sono presenti bolle nelle sedi di appoggio ed il materiale da impronta non è separato dal portaimpronta. E' consigliato l'utilizzo di un adesivo.

Successivamente alla presa dell'impronta, sono necessarie alcune prove per valutare l'adattamento della struttura metallica, l'accuratezza del montaggio sull'articolatore, la disposizione e la forma dei denti artificiali selezionati.

### Modelli

Una volta rilevata l'impronta, i modelli originali devono essere fatti con un gesso dentale compatibile con il materiale usato per prendere le impronte.

È utile riportare il disegno della struttura della protesi parziale rimovibile progettata o sul modello originale o sul suo duplicato, in modo da trasmettere questa informazione all'odontotecnico.

### Registrazioni oclusali

Nella fase di costruzione del dispositivo protesico parziale rimovibile, importante è la verifica delle relazioni intermascellari.

La dimensione verticale di occlusione stabilita per la protesi parziale rimovibile deve coincidere con quella della dentatura naturale rimanente e la struttura metallica della protesi non deve impedire il contatto dei denti naturali in occlusione se non nel caso che si sia pianificato un aumento della dimensione verticale.

Per un'articolazione adeguata, l'occlusione di un dispositivo protesico parziale rimovibile deve essere sviluppata con i denti naturali residui alla corretta dimensione verticale di occlusione.

Per ottimizzare la funzione masticatoria in presenza di una protesi parziale rimovibile, le superfici oclusali dei denti naturali possono avere bisogno di un rimodellamento per uniformarle ad un piano oclusale corretto in caso di estrusioni.

Contatti sul lato non lavorante sono generalmente indesiderabili per le protesi parziali rimovibili opposte a denti naturali o ad un'altra protesi parziale rimovibile.

Generalmente, nessuna parte della protesi rimovibile deve interferire con il completo contatto oclusale o con i movimenti eccentrici della dentizione naturale residua.

### Prova della struttura metallica

La maggior parte delle strutture metalliche delle protesi parziali rimovibili richiede qualche aggiustamento prima di raggiungere l'adattamento ottimale ai pilastri. Questo può essere ottenuto più facilmente con una pasta rivelatrice. Tutte le parti di una struttura devono essere nella giusta collocazione. La scelta del materiale dei denti artificiali è di pertinenza del clinico in base al progetto clinico.

### Prova degli elementi dentari

Generalmente è necessaria una prova con i denti artificiali sistemati su cera aderente alla struttura. L'accuratezza del montaggio sull'articolatore deve essere verificata durante la prova. Dopo avere determinato l'accuratezza della dimensione verticale di occlusione, deve essere verificata la posizione intermascellare. I denti artificiali anteriori devono essere provati nella bocca per verificarne la dimensione, il colore, la posizione, la fonetica e l'accettazione da parte del paziente. L'aspetto della protesi parziale rimovibile deve essere soddisfacente sia per il paziente sia per l'odontoiatra.

Una volta terminata la costruzione del dispositivo protesico rimovibile, la prova nella bocca del paziente prevede il controllo delle basi della protesi e del congiuntore principale con una pasta rivelatrice al fine di identificare le zone di pressione non desiderabili. Le strutture delle protesi parziali rimovibili devono essere interamente alloggiare sulle strutture di supporto prima di verificare l'occlusione. A tale scopo, può essere utile un breve uso del dispositivo protesico prima della verifica. L'occlusione può avere bisogno di aggiustamenti per ottenere i contatti pianificati in posizione di massima intercuspiazione e nelle escursioni laterali.

Le istruzioni per la pulizia della zona intorno ai denti pilastro e agli altri denti naturali sono essenziali. Per aiutare i pazienti a pulire le protesi parziali rimovibili ed i denti di supporto, possono essere forniti o prescritti spazzolini della giusta forma ed adeguate istruzioni.

La fluoroprofilassi dei denti naturali può essere indicata.

Al momento della consegna del lavoro finito, al paziente vanno date istruzioni verbali o scritte per il corretto inserimento e rimozione della protesi e per effettuare una corretta pulizia della stessa.

**- La maggior parte dei pazienti con protesi parziali rimovibili dovrebbe sottoporsi a seduta di controllo dall'odontoiatra almeno ogni sei mesi e, se necessario, anche più frequentemente. Ciò vale soprattutto per le protesi parziali rimovibili ad estensione distale che, periodicamente, dovrebbero essere esaminate per valutare il riassorbimento delle creste, la stabilità, l'occlusione e lo spostamento della struttura. Ogni scostamento dalla situazione ottimale va corretto.**

### **Bibliografia**

- Applegate OC. *An evaluation of the support for the removable partial denture. J Prosthet Dent*, 10: 112, 1960.
- Applegate OC. *Essentials of removable partial denture prosthesis. Philadelphia: W.B. Saunders, 1965.*
- Applegate OC. *Use of paralleling surveyor in modern partial denture construction. J Am Dent Assoc*, 27: 1397-407, 1940.
- Bergman B, et al. *Caries, periodontal and prosthetic findings in patients with removable partial dentures: A ten-year longitudinal study. J Prosthet Dent*, 48: 506, 1982.
- Carlsson GE, Hedegard B, Koivumaa KK. *Studies in partial denture prosthesis. IV: Final results of a 4-year longitudinal investigation of dentogingivally supported partial dentures. Acta Odontol Scand*, 23: 443, 1965.
- Carreiro AdaF, Machado AL, Giampaolo ET, Santana IL, Vergani CE . *Dual path: a concept to improve the esthetic replacement of missing anterior teeth with a removable partial denture . J Prosthodont vol. 17 (7) pp. 586-90 , 2008.*
- Chandler J, Brudvik J. *Clinical evaluation 8-9 years after placement of removable partial dentures. J Prosthet Dent*, 51: 736, 1984.
- Dykens WR. *Requirements of partial denture prosthesis. J Am Dent Assoc*, 57: 232, 1958.
- Henderson D, Steffel VL. *McCracken's removable partial prosthodontics (5th ed.). St. Louis: The C.V. Mosby Co., 1977.*
- Hindels GW. *Stress analysis in distal extension partial dentures. J Prosthet Dent*, 7: 197, 1957.
- Jochen DG. *Achieving planned parallel guiding planes for removable partial dentures. J Prosthet Dent*, 27: 654-61, 1972.
- Kalk W, Schwencke BM, Droulias N, ten Dam KM .*Treatment planning in patients with a severe reduced dentition .Ned Tijdschr Tandheelkd , vol. 116 (11) pp. 599-604, 2009.*
- Kratochvil FJ. *Influence of occlusal rest position and clasp design on movement of abutment teeth. J Prosthet Dent*, 13: 114-24, 1963.
- Kratochvil FJ. *Partial removable prosthodontics. Philadelphia: W.B. Saunders, 1988.*
- Mine K, Fueki K, Igarashi Y . *Microbiological risk for periodontitis of abutment teeth in patients with removable partial dentures . J Oral Rehabil vol. 36 (9) pp. 696-702 , 2009.*

- Pezzoli M. Il disegno della protesi scheletrata. Milano: Masson Ed., 1993.*
- Preti G, Pera P. La protesi parziale rimovibile. Padova: Piccin Nuova Libreria, 1991.*
- Ribeiro DG, Pavarina AC, Giampaolo ET, Machado AL, Jorge JH, Garcia PP. Effect of oral hygiene education and motivation on removable partial denture wearers: longitudinal study . Gerodontology vol. 26 (2) pp. 150-6 , 2009.*
- Steffel VL. Fundamental principles involved in partial design. J Am Dent Assoc, 42:534, 1951.*
- Stewart KL, Rudd KD, Keuber WD. Clinical removable partial prosthodontics (2nded.). St. Louis: The C.V. Mosby Co., 1988.*
- van Loveren C . Prevention: the success of a partial denture. Ned Tijdschr Tandheelkd vol. 116 (11) pp. 617-21 , 2009.*
- Warren AB, Caputo AA. Load transfer to alveolar bone as influenced by abutment designs for tooth-supported dentures. J Prosthet Dent, 33: 137-48, 1975.*
- Zitzmann NU, Rohner U, Weiger R, Krastl G . When to choose which retention element to use for removable dental prostheses . Int J Prosthodont vol. 22 (2) pp. 161-7 , 2009*

## **Protesi totale rimovibile**

In pazienti con edentulia totale è possibile il confezionamento di protesi rimovibile totale.

Il grado di funzionalità della protesi è importante per il mantenimento in buona salute delle strutture orali residue ma lo è meno per ciò che concerne la soddisfazione del paziente che dipende da molti fattori (spesso indipendenti dalla qualità della protesi) quali fattori psicologici, aspettative del paziente stesso, rapporto medico-paziente, durata dell'edentulismo, condizioni anatomo-funzionali, esperienze pregresse.

E' molto importante il rapporto empatico con il paziente, come pure ascoltarlo, raccogliere i dati riguardanti la salute generale, la storia odontoiatrica, l'esame obiettivo delle strutture residue ai fini di una prognosi.

Obiettivi della riabilitazione in caso di edentulia totale sono la soddisfazione del paziente che è stato informato delle possibilità e del limite del trattamento protesico relativi alle sue condizioni anatomo-funzionali e la collaborazione dello stesso per ciò che concerne l'igiene orale, la manutenzione del manufatto protesico, la necessità del follow-up.

Esistono diversi fattori prognostici che possono influenzare la prognosi di una riabilitazione per edentulia totale:

## FAVOREVOLI

- Presenza di denti residui
- Precoce sostituzione dei denti estratti
- Saliva viscosa ed abbondante
- Mucose trofiche e larga banda di gengiva aderente
- Frenuli ad inserzione alta, sottili e poco mobili
- Creste ben rappresentate ed a “U” rovesciata
- Creste antagoniste congruenti
- Tuber ipertrofici monolaterali
- Eminenza piriforme fissa
- Palato molle rettilineo
- Mandibola manipolabile

## SFAVOREVOLI

- Rapida perdita dei denti
- Mancata sostituzione dei denti
- Paziente non riabilitato per molto tempo
- Saliva scarsa e fluida
- Mucose ipertrofiche
- Frenuli ad inserzione bassa, a ventaglio e spessi
- Creste riassorbite a “V” rovesciata
- Tuber scarsamente sviluppati
- Torus palatino
- Eminenza piriforme mobile
- Palato molle intermedio
- Presenza di pieghe mucose

## MOLTO SFAVOREVOLI

- Atteggiamento psicologico negativo
- Assenza di precedenti protesi parziali
- Macroglossia con posizione retrusa della lingua
- Mucose atrofiche
- Creste fluttuanti a lama di coltello
- Creste antagoniste incongruenti
- Tuber atrofici
- Palato molle a tendina
- Cresta miloioidea seghettata o dolente
- Apofisi geni prominenti
- Strutture neurovascolari superficializzate
- Mandibola non manipolabile

Dalla letteratura emerge che le lamentele più frequenti del paziente edentulo nei riguardi della riabilitazione protesica sono l'estetica per la protesi mascellare e la mobilità per quella mandibolare.

Per quanto concerne l'estetica è bene, prima della finalizzazione della protesi, avere l'approvazione del paziente.

Una volta effettuata la prima visita che ci permette di identificare eventuali problemi attraverso l'analisi medica, odontoiatrica e l'esame obiettivo intra ed extra orale associato ad una OPT, vengono prese le impronte preliminari in alginato. Queste impronte, oltre a consentire un più puntuale studio delle selle edentule consentono di costruire un portaimpronta individuale per l'impronta definitiva.

I rapporti sul piano verticale devono essere determinati attraverso la valutazione di tre parametri: distanza interocclusale quando la mandibola è in posizione di riposo; distanza fonetica minima durante la pronuncia della “s” associata alla “i” o alla “e”; valutazione estetica del profilo in occlusione centrica.

I rapporti intermascellari sul piano orizzontale possono essere determinati manualmente o con l'ausilio dell'arco gotico.

Per ciò che concerne l'estetica, si suggerisce di coinvolgere il paziente nella scelta della forma e del colore dei denti.

Per ciò che concerne l'occlusione, è preferibile adottare una morfologia oclusale che permetta una libertà in centrica piuttosto che una morfologia anatomica.

Una volta confezionata la protesi è indispensabile controllare il paziente il giorno dopo la consegna della protesi, quindi dopo tre settimane e ogni sei mesi.



- **Nel confezionamento di una protesi totale, è doveroso tenere in adeguata considerazione i numerosi fattori che possono influenzarne la riuscita.**

### **Bibliografia**

*Cordioli G, Majzoub Z, Castagna S. Mandibular overdentures anchored to single implants: a five-year prospective study. J Prosthet Dent 1997;78:159-65.*

*Kotkin I. Diagnostic Significance of venture complaints. J Prosthet Dent 1985; 53: 73-77.*

*Lefer L, Pleasure MA. Psychiatric Approach to Venture Patient. Psychosom Res 1962; 6: 199-20.*

*Liddelow GJ, Henry PJ. A prospective study of immediately loaded single implant-retained mandibular overdentures: preliminary one-year results J. Prosthet Dent 2007; 97:S126-37.*

### **Protesi su impianti**

In generale, nei pazienti edentuli, parziali o totali, deve essere ben valutata la necessità oggettiva e/o soggettiva del trattamento protesico sostitutivo.

Se tale necessità sussiste, è necessario valutare le indicazioni e le controindicazioni generiche al trattamento protesico e le possibili alternative di trattamento, inclusa la terapia implantare. Una volta definita l'indicazione al trattamento protesico, è indicato, esaminare l'opportunità e la fattibilità della terapia implantare, nelle sue diverse soluzioni restaurative, nonché l'insieme dei rischi chirurgici ad essa connessi.

Dopo l'anamnesi, l'analisi delle aspettative del paziente, l'esame obiettivo, gli esami radiografici e l'esame dei modelli diagnostici vanno definiti gli obiettivi estetici e funzionali prima del posizionamento implantare, attraverso un attento studio dei modelli.

Ove necessario, è possibile la realizzazione di guide chirurgiche finalizzate al controllo del posizionamento implantare. Inoltre, bisogna identificare se esiste la necessità di mantenere lo schema oclusale esistente o questo va modificato.

- **Il trattamento protesico deve essere pianificato prima di procedere alla chirurgia implantare, affinché possano essere programmati la localizzazione, il numero, la posizione e la tipologia degli impianti da inserire.**
- **I denti sostitutivi non devono essere posizionati per motivi estetici in una collocazione che potrebbe causare una sfavorevole distribuzione delle forze agli impianti e/o compromettere l'igiene orale.**

Una volta posizionati gli impianti secondo la progettualità della riabilitazione ed attesi i tempi di osteointegrazione, è necessario assicurare l'occlusione e l'estetica con protesi provvisorie congrue. Le stesse servono, inoltre, a condizionare i tessuti e favorirne la guarigione.

I componenti protesici da usare è preferibile che siano quelli indicati nei protocolli della sistematica implantare impiegata e di questi, durante le fasi cliniche e di laboratorio, va opportunamente curato l'accoppiamento corretto con gli altri componenti.

Va sempre ricercata la condizione ottimale di carico oclusale.

Le protesi definitive vanno realizzate il più possibile estetiche e funzionali.

- **La scelta della soluzione protesica e delle componentistiche restaurative nell'ambito di un sistema implantoprotesico rappresenta uno dei momenti più importanti del trattamento riabilitativo. Andrebbe sempre effettuata nella fase di pianificazione pre-chirurgica del caso e ridefinita all'atto della fase restaurativa.**
  
- **L'impianto da inserire in un paziente deve essere selezionato in relazione alla qualità e alla quantità di tessuto osseo residuo, ai rapporti inter-mascellari, allo schema oclusale ed alla documentazione scientifica disponibile.**
  
- **L'occlusione deve essere ricercata in modo da non introdurre traumi, deformazioni e stress eccessivi a livello del supporto osseo disponibile, degli impianti, dei denti residui, dei muscoli e delle A.T.M. Il sovraccarico oclusale può essere associato a gravi problemi di natura sia meccanica che biologica.**

Nel caso di cospicue atrofie crestali non correggibili, associate a sfavorevoli relazioni intermascellari, pur in presenza della possibilità chirurgica di inserire un numero congruo di impianti, considerazioni di carattere estetico (denti artificiali lunghi e dismorfici), biomeccanico (bracci di leva sfavorevoli, rapporti corona/impianto eccessivi), fonetico (spazi ampi tra denti e supporti implantari) ed igienico (difficoltà a mantenere un adeguato controllo igienico) potranno indirizzare la scelta verso sistemi rimovibili dotati di flangia (tipo overdentures ritenute da barra o attacchi singoli, protesi "fissa/rimovibile" con mesostrutture e chiavistelli, etc.). Tale opzione andrà preliminarmente discussa con il paziente ed ampiamente accettata con consenso informato.

In caso di edentulia mandibolare, è possibile l'utilizzo di una tipologia di protesi fissa sostenuta da 4-6 impianti in regione interforaminale, definita "Toronto bridge", antagonista di una protesi totale rimovibile tradizionale a riabilitazione dell'arcata superiore.

Tale riabilitazione prevede l'uso di un protocollo clinico che è stato nel tempo ampiamente validato scientificamente da follow-up ormai pluridecennali. Questo sistema restaurativo, pur se coronato da elevato successo a lungo termine, pone alcuni problemi sotto il profilo estetico (visibilità dei pilastri metallici, scarsa naturalezza dei restauri) e fonetico (ampi spazi e irregolarità crestali tra i supporti implantari) spesso di non facile risoluzione clinica.

Negli ultimi decenni, varie soluzioni protesiche, fisse o rimovibili per la sostituzione di elementi dentari singoli o multipli hanno affiancato il protocollo originario, ampliandone le indicazioni ed estendendone le potenzialità protesiche ed estetiche.

Oggi il clinico può scegliere nell'ambito di una vasta serie di componentistiche e sistematiche restaurative; tale opzione non investe soltanto valutazioni di carattere protesico, merceologico od economico, ma anche e soprattutto scelte metodologiche, tra diversi sistemi restaurativi, senz'altro validi ma caratterizzati da diversi rapporti costi-benefici che vanno valutati caso per caso.

I pilastri protesici sono connessi all'impianto sottostante, più frequentemente, tramite viti. La stabilità della connessione dipende dalla geometria delle superfici impianto-pilastro e dal corretto serraggio della vite pilastro.

Sono consigliati sistemi di serraggio che consentono di riprodurre i valori in N/cm ideali per il tipo di connessione e di vite. La qualità dei componenti e delle superfici di connessione influenza enormemente i valori di stabilità del sistema.

I manufatti protesici possono essere avvitati o cementati ai pilastri (abutments) implantari o avvitati a mesostrutture.

Il principale vantaggio delle sovrastrutture avvitate è rappresentato dall'elevata fedeltà e riproducibilità delle componenti pre-lavorate rispetto alle tradizionali fusioni "a cera persa". È stato ampiamente dimostrato l'elevato grado di precisione ottenibile con alcuni sistemi impianto-protesici avvitati attraverso le metodiche di sovrافusione su cappe in oro pre-lavorate, sia per quanto concerne la fedeltà e riproducibilità marginale, sia per quanto concerne l'affidabilità metallurgica. Gaps, imprecisioni ed irregolarità tra impianti e componenti possono esitare in danni biologici dei tessuti perimplantari a causa dell'accumulo di placca mucobatterica o determinare problemi di carattere meccanico, quali allentamento o frattura delle viti, sfavorevole distribuzione degli stress, sovraccarico implantare e frattura per fatica meccanica.

La precisione della lavorazione industriale varia in modo consistente da sistema a sistema per cui si impone la scelta di sistemi che offrano non solo impianti ampiamente validati ma anche componentistiche protesiche altamente affidabili e precise; è fortemente sconsigliato l'utilizzo di cloni e componentistiche implantari di scarsa qualità.

L'allentamento delle viti occlusali in titanio o oro non dovrebbe mai essere considerato come un evento di routine nella pratica impianto-protesica: le modifiche cui vanno incontro le viti nel tempo (fenomeno del "settling", deformazioni, fatica meccanica) e l'usura meccanica delle componenti durante la funzione comportano, infatti, ad ogni svitamento una progressiva perdita di efficienza del giunto avvitato.

- **Tutti i restauri su impianti devono essere adattati passivamente ai pilastri implantari. La presenza di tensioni interne nel collegamento di più impianti è causa frequente di insuccessi meccanici e/o biologici del trattamento implantoprotesico, svitamenti delle viti di serraggio o di fallimento degli impianti stessi.**
- **La scelta del materiale di rivestimento occlusale (resina o ceramica) non ha alcun impatto sull'indice di sopravvivenza del trattamento impianto-protesico.**
- **È fortemente sconsigliato l'utilizzo di impianti non certificati e componentistiche implantari di scarsa qualità.**

Riguardo alla protesi cementata, i principali vantaggi operativi sono rappresentati dalla maggiore semplicità delle procedure operative cliniche e tecniche.

L'individualizzazione della morfologia del pilastro permette di migliorare il profilo emergente del restauro favorendo sia l'adattamento dei tessuti perimplantari che l'estetica, per l'assenza della vite occlusale passante che può influenzare profondamente la modellazione dell'elemento protesico.

Per le geometrie altamente ritentive dei pilastri implantari è, spesso, possibile adoperare cementi che di norma vengono utilizzati per il fissaggio temporaneo del restauro su pilastri naturali; in tal modo è possibile un'agevole rimozione, in caso di necessità, pur garantendo una sufficiente stabilità dei restauri, specialmente se supportati da impianti multipli.

- **I residui di cemento dal solco perimplantare vanno sempre rimossi in maniera accurata, utilizzando strumenti non abrasivi o che possono, in qualche modo, danneggiare la superficie dell'impianto e delle relative componentistiche.**

Allo stato attuale protocolli basati sui principi del carico immediato (un impianto è sottoposto alle forze masticatorie già il giorno stesso del suo inserimento o nei giorni immediatamente successivi), del carico precoce (il carico avviene a distanza di 2-3 settimane) o del carico differito (il carico avviene a distanza di 2-3 mesi) sono ancora oggetto di intense attività di ricerca atte a convalidarne l'efficacia clinica e ad identificarne protocolli applicativi definitivi.

- **Una volta terminata la riabilitazione implanto-supportata, si deve sempre informare e motivare il paziente circa la necessità di un mantenimento professionale regolare e continuato e di un'accurata e diligente igiene orale domiciliare.**

### **Bibliografia**

Adell R, Lekholm U, Rockler B et al. A 15-year study of osseointegrated implants in the treatment of the edentulous jaw. *J Oral Surg* 1981; 10:387-415.

Adell R. Clinical results of osseointegrated implants supporting fixed prostheses in edentulous jaws. *J Prosthet Dent* 1983; 50:251-254.

Agar JR., Cameron SM, Hughbanks JC & Parker M.H. Cement removal from restorations luted to titanium abutments with simulated subgingival margins. *The Journal of Prosthetic Dentistry*, 1997 Jul; 78(1): 43-47.

Albrektsson T, Dahl E, Enbom L, et al. Osseointegrated oral implants. A Swedish multicenter study of 8139 consecutively inserted Nobelpharma implants. *J Periodontol* 1988; 59:287-296.

Albrektsson T, Zarb G, Worthington P et al. The long-term efficacy of currently used dental implants: a review and proposed criteria of success. *Int J Oral Maxillofac Implants* 1986; 1:11-25.

Assif D, Fenton A, Zarb G, Schmitt A. Comparative accuracy of implant impression procedures. *Int J Periodontics Restorative Dent*. 1992; 12:112-121.

Assif D, Marshak B, Nissan J. A modified impression technique for implant-supported restoration. *J Prosthet Dent* 1994; 71:589-591.

- Assif D, Marshak B, Schmidt A. Accuracy of implant impression techniques. *Int. J. Oral Maxillofac Implants*, *Int. J Oral Maxillofac Implants* 1997; 112:217-222.
- Basten C, Kois J. The use of barium sulfate for implant templates. *Journal Prosthet Dent* 1996; 76:451-454.
- Bauman GR, Mills M., Rapley JW & Hallmon WW. Plaque-induced inflammation around implants. *The International Journal of Oral & Maxillofacial Implants*, 1992 Fall; 7(3): 330-337.
- Beumer III J, Lewis SG. *The Brånemark Implant System. Clinical and laboratory Procedures*. Ishiyaku EuroAmerica, St. Louis, 1989.
- Binon P. Evaluation of machining accuracy and consistency of selected implants, standard abutments, and laboratory analogs. *Int. J. Prosthodont*, 1995; 82:172-178.
- Binon PP. Implants and components: entering the new millennium. *The International Journal of Oral & Maxillofacial Implants*, 2000 Jan-Feb; 15(1): 76-94.
- Brånemark PI, Hansson BO, Adell R et al. Osseointegrated implants in the treatment of the edentulous jaw. Experience from a 10-year period. *Scand J Plast Reconstr Surg (Suppl 16)* 1977;11:1-132.
- Brånemark PI, Zarb GA, Albrektsson T. *Tissue-Integrated Prosthesis*. Chicago, Quintessence Publishing Co, 1985.16.
- Breeding LC, Dixon L, Bogacki MT & Tietg, JD. Use of luting agents with an implant system: Part 1. *The Journal of Prosthetic Dentistry*, 1992; 68: 737-741.
- Carotenuto G, Palumbo M, Zarone F & Nicolais L. Characterization of the interface between prefabricated gold copings and cast dental alloy in implant restorations. *Clinical Oral Implants Research*, 1999 Apr; 10(2): 131-138.
- Carr AB & Brantley WA. Titanium alloy cylinders in implant framework fabrication: A study of the cylinder-alloy interface. *The Journal of Prosthetic Dentistry*, 1993 Apr; 69(4): 391-397.
- Eckert SE et al. Validation of dental implant systems through a review of literature supplied by system manufacturers. *Journal Prosthet Dent* 1997; 77:271-279.
- Engelman MJ. *Clinical decision making and treatment planning in osseointegration*. Quintessence Books, Chicago, 1996.
- Hans-Peter Weber, Cortino Sukotjo. Does the type of implant Prosthesis affect outcomes in the partially edentulous patient? *Oral. Maxillofacial Implants* 2007;22:140-172.
- Higginbottom F, Belser U, Jones JD, Keith SE. Prosthetic management of implants in the esthetic zone. *International Journal of Oral & Maxillofacial Implants*. 2004;19 Suppl:62-72.
- Hürzeler MB et al. Influence of the superstructure on the peri-implant tissues in beagle dogs. *Clin Oral Impl Res* 1995;6:139-148.
- Isidor F. Histological evaluation of peri-implant bone at implants subjected to occlusal overload or plaque accumulation. *Clin Oral Impl Res* 1997;8:1-9.
- Jemt T, Book K. Prostheses misfit and marginal bone loss in edentulous implant patients. *Int. J Oral Maxillofac Implants* 1996; 11:620-625.
- Jemt T, Lie A. Accuracy of implant supported prostheses in the edentulous jaw. *Clin Oral Implants Res* 1995;6: 172-180
- Jemt T. Failures and complications in 391 consecutively inserted fixed prostheses supported by Branemark implants in the edentulous jaw: a study of treatment from the time of the prostheses placement to the first annual check-up. *Int J Oral Maxillofac Implants* 1991; 6:270-276.

Jemt, T. Three-dimensional distortion of gold alloy castings and welded titanium frameworks. Measurements of the precision of fit between completed implant prostheses and the master casts in routine edentulous situations. *Journal of Oral Rehabilitation*, 1995 Aug; 22(8): 557-564.

Jemt T & Book K. Prosthesis misfit and marginal bone loss in edentulous implant patients. *The International Journal of Oral & Maxillofacial Implants*, 1996 Sep-Oct; 11(5): 620-625.

Jung RE, Pjetursson BE, Glauser R, Zembic A, Zwahlen M, Lang NP. A systematic review of the 5-year survival and complication rates of implant-supported single crowns. *Clin Oral Implants Res*. 2008 Feb;19(2):119-30. Epub 2007 Dec 7.

Kallus T & Bessing C. Loose gold screws frequently occur in full-arch fixed prostheses supported by osseointegrated implants after 5 years. *The International Journal of Oral & Maxillofacial Implants*, 1994 Mar-Apr; 9(2): 169-178.

Keith SE, Miller BH, Woody R.D & Higginbottom FL. Marginal Discrepancy of Screw-Retained and Cemented Metal-Ceramic Crowns on Implant Abutments. *The International Journal of Oral & Maxillofacial Implants*, 1999; 14(3): 369-378.

Kozlovsky A, Tal H, Laufer B-Z, Leshem R, Rohrer M. Impact of implant overloading on the peri-implant bone in inflamed and non-inflamed peri-implant mucosa. *Clin. Oral Impl. Res*. 18,2007;601-610.

Lambert FE, Weber HP, Susarla SM, Belser UC, Gallucci GO. Descriptive analysis of implant and prosthodontic survival rates with fixed implant-supported rehabilitations in the edentulous maxilla. *J Periodontol*. 2009 Aug;80(8):1220-30.

Lang, NP, Karring T & Lindhe J. *Proceedings of the 3rd European Workshop on Periodontology*. Quintessence Publishing Co. Berlin, 1999; 307-308.

Mansour A, Ercoli C, Graser G, Tallents R, Moss M. Comparative evaluation of casting retention using the ITI solid abutment with six cements. *Clin Oral Implants Res*. 2002 Aug;13(4):343-8.

May KB, Edge MJ, Russell MM, Razzoog ME & Lang, BR.. The precision of fit at the implant prosthodontic interface. *The Journal of Prosthetic Dentistry*, 1997 May; 77(5): 497-502.

Menani LR, Ribeiro RF, Antunes RP. Tensile bond strength of cast commercially pure titanium and cast gold-alloy posts and cores cemented with two luting agents. *J Prosthet Dent*. 2008 Feb;99(2):141-7.

Michalakis KX, Hirayama H, Garefis PD. Cement-retained versus screw-retained implant restorations: a critical review. *Int J Oral Maxillofac Implants*. 2003 Sep-Oct;18(5):719-28.

Morgan MJ, James DF & Pilliar RM. Fractures of the fixture component of an osseointegrated implant. *The International Journal of Oral & Maxillofacial Implants*, 1993; 8(4): 409-414.

Parel SM, Sullivan DY. *Esthetics and Osseointegration*. OSi, Dallas 1989.

Rangert B, Jemt T, Jörneus L. Forces and moments on Brånemark implants. *Int J Oral Maxillofac Implants* 1989; 4:241-247.

Romanos GE, Toh CG, Siar CH, Swaminathan D. Histologic and histomorphometric evaluation of peri-implant bone subjected to immediate loading: an experimental study with *Macaca fascicularis*. *Int J Oral Maxillofac Implants* 2002; 17:44-51.

Sailer I, Philipp A, Zembic A, Pjetursson BE, Hämmerle CH, Zwahlen M. A systematic review of the performance of ceramic and metal implant abutments supporting fixed implant reconstructions. *Clin Oral Implants Res*. 2009 Sep;20 Suppl 4:4-31.

Schneider RL, Higginbottom FL, Weber H, Sones AD. For your patients receiving endosseous implants for immediate loading, how are the implant-supported crowns or prostheses initially put into occlusal function, and what instructions are given for their use? *Int J Oral Maxillofac Implants* 2002; 17:881-884.

Sones AD. *Complications with osseointegrated implants. The Journal of Prosthetic Dentistry, 1989 Nov; 62(5): 581-585.*

Sorrentino R, Galasso L, Tetè S, De Simone G, Zarone F. *Clinical Evaluation of 209 All-Ceramic Single Crowns Cemented on Natural and Implant-Supported Abutments with Different Luting Agents: A 6-Year Retrospective Study. Clin Implant Dent Relat Res. 2009 Dec 17. [Epub ahead of print].*

Tan KB, Rubenstein JE, Nicholls JI, Youdelis RA. *Three-dimensional analysis of the casting accuracy of one-piece, osseointegrated implant retained prostheses. Int J Prosthodont 1993; 6:346-363.*

Tarnow DP, Emtiaz S, Classi A. *Immediate loading of threaded implants at stage 1 surgery in edentulous arches: ten consecutive case reports with 1- to 5-year data. Int J Oral Maxillofac Implants 1997; 12: 319-324.*

Taylor TD, Agar JR, Vogiatzi T. *Implant prosthodontics: Current perspective and future directions. Int J Oral Maxillofac Implants 2000;15(1):66-75.*

Taylor TD, Agar JR. *Twenty years of progress in implant prosthodontics. J Prosthet Dent. 2002 Jul;88(1):89-95.*

Ucar Y, Brantley WA, Bhattiprolu SN, Johnston WM, McGlumphy EA. *Characterization of cast-to implant components from five manufacturers. J Prosthet Dent. 2009 Oct;102(4):216-23.*

Walton JN, MacEntee MI. *Problems with prostheses on implants: A retrospective study. J Prosthet Dent 1994; 71:283-288.*

Weinberg, L.A. *The biomechanics of force distribution in implant-supported prostheses. The International Journal of Oral & Maxillofacial Implants, 1993; 8(1): 19-31.*

Zarb GA, Schmitt A, Baker G. *Tissue-Integrated Prostheses: Osseointegration Research in Toronto. Int J Periodont Rest Dent 1987; 7:9-35.*

Zarone F, Sorrentino R, Vaccaro F, Russo S, De Simone G. *Retrospective clinical evaluation of 86 Procera AllCeram anterior single crowns on natural and implant-supported abutments. Clin Implant Dent Relat Res. 2005;7 Suppl 1:S95-103.*

## **ORTOGNATODONZIA**



L'apparato stomatognatico, complesso "sistema multifunzionale" costituito dalle basi mascellare e mandibolare, dalle arcate dento-alveolari, dal sistema neuro-muscolare e dalle articolazioni temporo-mandibolari, concorre all'espletamento di funzioni vitali per l'individuo, quali deglutizione, respirazione, fonazione e masticazione. In presenza di equilibrio tra le sue diverse componenti, l'apparato stomatognatico si accresce e si sviluppa in modo armonico; tuttavia, fattori sfavorevoli possono condizionarne il normale iter evolutivo determinando l'instaurarsi di una malocclusione.

L'ortognatodonzia, disciplina che studia le disgnazie dento-maxillo-facciali, ha come finalità primaria quella di individuare precocemente una noxa patogena, "creando le premesse per ricondurre nell'ambito della norma biologica la vis vitalis della crescita naturale".

In ambito ortognatodontico la formulazione del giudizio diagnostico risulta determinante, non come semplice inquadramento di una situazione statica, bensì come obiettivazione di un status clinico da contestualizzare nel processo accrescitivo individuale.

Quadri clinici disgnatici apparentemente simili possono presentare sostanziali differenze, sia per le difformi derivazioni tridimensionali che per il concorso di più complesse implicazioni, per le quali sono talvolta richieste differenti priorità di trattamento.

Il paziente ortognatodontico è, in genere, un soggetto in fase di crescita; tuttavia, sempre più frequentemente anche l'adulto richiede l'intervento dell'ortodontista, con esigenze soggettive e necessità cliniche oggettive sostanzialmente differenti, per le quali risulta spesso indispensabile un approccio interdisciplinare.

Al di là di quadri sindromici, i cui tratti oclusali risultano spesso patognomonici del complessivo contesto sindromico, le caratteristiche facciali e dento-mascellari possono essere espressione di un'interazione tra fattori genetici, familiari ed ambientali che possono concorrere ad influire su crescita e sviluppo del complesso dento-maxillo-facciale, favorendo l'instaurarsi di malocclusioni (es. sindrome di Classe III).

Relativamente all'**eziopatogenesi** delle malocclusioni, le alterazioni funzionali (es. le abitudini orali, quali l'interposizione linguale, la suzione del dito, della lingua e della tettarella, le alterazioni posturali, la respirazione orale, etc) rappresentano i fattori ambientali maggiormente implicati nel determinismo delle malocclusioni, in quanto sono in grado di sostenere alterazioni tra muscolatura intraorale ed extraorale, con conseguenti cambiamenti morfo-funzionali a livello dento-alveolare e/o scheletrico.

Tra i fattori eziopatogenetici locali devono essere, altresì, annoverati quelli dentali. L'avulsione traumatica di decidui - in genere incisivi superiori -, in assenza di un'adeguata valutazione degli effetti a medio e/o a lungo termine sul corrispondente permanente, la carie distruttrice o le estrazioni precoci dei denti decidui - in genere primi o secondi molari -, in assenza di un opportuno mantenimento dello spazio, possono generare una riduzione della lunghezza dell'arcata ed un possibile quadro di malocclusione.

Per la corretta **diagnosi** delle malocclusioni è necessaria la valutazione complessiva di diversi fattori.

Nella raccolta dei dati anamnestici risulta indicato porre attenzione ad informazioni inerenti alle caratteristiche oclusali ed eventuali problematiche ortodontiche incorse anche nei familiari, per la possibile "familiarità" di determinati quadri clinici (es. Classe III, anomalie dentali, etc); indagare su eventi traumatici incorsi nella prima infanzia, in grado di sostenere alterazioni a livello scheletrico (es. traumi a livello mandibolare per le possibili implicazioni a carico delle articolazioni temporo-mandibolari e sull'insorgenza di asimmetrie) e su traumi dentali incorsi in dentizione decidua, per le possibili ripercussioni sul corrispondente permanente (es. dislocazione, dilacerazione, anomalia di sviluppo, etc.) o in dentizione permanente.

L'esame clinico extra-orale consente di stabilire la tipologia facciale (mesiofacciale, brachifacciale o doliofacciale) ed il profilo (concavo, convesso o piatto) con la valutazione dell'estetica del viso e del sorriso.

Con l'esame funzionale è possibile esaminare le articolazioni temporo-mandibolari, la muscolatura extra-orale ed eventuali alterazioni di funzione.

L'esame clinico intraorale permette di rilevare la formula dentaria (elementi dentali presenti in arcata della serie decidua e/o permanente), valutando preliminarmente caratteristiche ed integrità delle strutture dento-parodontali; consente, altresì, di rilevare taluni parametri occlusali:

- classi di Angle: parametro sagittale che individua i rapporti occlusali tra le arcate mascellare e mandibolare, basato sul rapporto tra primo molare superiore e primo molare inferiore e tra canino superiore ed inferiore. I rapporti occlusali ottimali sono Classe I molare e Classe I canina;

-overjet, overbite, coincidenza delle linee mediane (in apertura e chiusura), presenza di eventuali morsi crociati o morsi a forbice.

Risulta importante valutare attentamente la funzione linguale ed il relativo frenulo, esaminare inserzioni e caratteristiche dei frenuli labiali nonché aspetto e caratteristiche delle mucose.

L'esame clinico può essere supportato dall'acquisizione di foto extra-orali ed intra-orali.

La realizzazione di modelli in gesso permette di approfondire caratteristiche e rapporti intra-arcata ed inter-arcata: dimensioni e simmetria delle arcate, parametri occlusali, curva di Spee, curva di Wilson, posizione e dimensioni dei denti ed eventuale affollamento dentale.

Accertamenti radiografici possono essere prescritti a completamento della raccolta dei dati clinici, solo se necessari/indispensabili ai fini diagnostici e prognostici e per la formulazione del piano terapeutico.

L'esame ortopantomografico (OPT) delle arcate dentarie, accertamento radiografico determinate ai fini di una corretta programmazione terapeutica, permette di valutare la presenza degli elementi dentali e la reciproca posizione, eventuali anomalie dentali, di numero, posizione, sede, talvolta anche di forma, eventuali lesioni cariose, endodontiche, parodontali, cistiche, etc. Sebbene l'OPT non assicuri il dettaglio anatomico dei radiogrammi periapicali endorali, consente una visione generale delle arcate dentali e delle strutture alveolari ed ossee. In caso di dubbio diagnostico si rendono necessari radiogrammi endorali – periapicali o occlusali – o indagini tridimensionali.

Lo studio della teleradiografia del cranio in proiezione latero-laterale e la relativa analisi cefalometrica consentono di valutare, sia sul piano sagittale che verticale, i rapporti tra base cranica e basi mascellari e tra mascellare e mandibola, i rapporti dento-mascellari e dento-dentali, la direzione di crescita, l'analisi dei tessuti molli; tale indagine può fornire, inoltre, informazioni diagnostiche preliminari circa lo stato sviluppo osseo del soggetto tramite gli indici di crescita vertebrale.

La teleradiografia del cranio in proiezione postero-anteriore può essere prescritta in presenza di alterazioni verticali, problematiche trasversali, asimmetrie dento-alveolari e maxillo-facciali e dislocazioni mandibolari funzionali.

La radiografia della mano e del polso può consentire di stabilire in modo più attendibile l'età scheletrica.

**La pianificazione del trattamento** richiede l'individuazione di obiettivi mirati da perseguire con precise priorità, in base a quanto rilevato in fase diagnostica ed alla relativa prognosi. A tal proposito risulta determinante tener conto di diversi fattori: età del soggetto, fattori anamnestici, anche familiari, in grado di influire sulla prognosi, caratteristiche della malocclusione (dentali, dento-alveolari, scheletriche, funzionali, estetiche), stadio di sviluppo e potenzialità di crescita,

eventuali ulteriori implicazioni strettamente correlate al quadro clinico che possono richiedere un approccio multidisciplinare (es. problematiche odontoiatriche generali, parodontali, etc).

In considerazione dei molteplici fattori e variabili che concorrono all'instaurarsi dei diversi quadri di malocclusione, non risulta sempre possibile individuare un iter terapeutico standardizzato e il dispositivo clinico più indicato, per differenti motivazioni:

- l'evidenza scientifica non consente di poter suggerire sempre per le diverse problematiche un unico percorso terapeutico, elettivamente indicato;
- ancora limitati sono gli studi clinici randomizzati e differenti i dispositivi terapeutici proposti;
- "raccomandazioni" cliniche specifiche ed univoche non sono state definite in letteratura per la maggior parte delle problematiche ortognatodontiche;
- non sempre risulta concorde l'opinione in merito al timing di intervento, né sui tempi di trattamento; alcune malocclusioni devono essere trattate precocemente (es. quadri clinici di classe III o di asimmetrie), altre, sebbene con le dovute eccezioni, possono essere risolte più tardivamente, sempre che la malocclusione non sia di per sé presupposto per ulteriori problematiche ortognatodontiche anche più strettamente odontoiatriche (es. la precoce risoluzione di quadri di Classe II con ampio overjet può prevenire il rischio di traumatismi dentali);
- le innovazioni tecnologiche e l'evoluzione del pensiero scientifico hanno concorso in modo significativo all'evoluzione dei diversi dispositivi clinici, ottimizzandone caratteristiche e finalità terapeutiche. Non risulta, tuttavia, sempre possibile indicare per la risoluzione di specifici quadri di malocclusione un preciso dispositivo clinico, rispetto ad altri, sebbene con medesimi effetti, "raccomandandolo" come "elettivo" in senso assoluto.

Indipendentemente dalla problematica clinica oggettivata, per la quale è richiesto l'intervento ortognatodontico, risulta determinante la collaborazione del paziente, sia ai fini prognostici, che terapeutici. In assenza di adeguata collaborazione, non solo potrà essere vanificato l'intervento ortognatodontico, senza il perseguimento degli obiettivi terapeutici prefissati, ma possono, altresì, manifestarsi effetti indesiderati per l'integrità dei tessuti dento parodontali.

**- Nella raccolta dei dati anamnestici bisogna tener conto di informazioni inerenti lo stato dentale ed oclusale e di possibili problematiche ortodontiche incorse anche nei familiari, per la possibile "familiarità" di determinati quadri clinici (es. Classe III, anomalie dentali, etc).**

**- Bisogna porre attenzione a possibili eventi traumatici incorsi nella prima infanzia, in grado di comportare alterazioni a livello scheletrico o implicazioni dentali in dentizione decidua o permanente.**

**- Bisogna inquadrare e risolvere precocemente le alterazioni funzionali, in grado di alterare l'equilibrio tra muscolatura intra ed extra-orale, con possibili implicazioni a livello del complesso dento-maxillo-facciale.**

**- Bisogna garantire la continuità delle arcate dentali con la cura precoce delle lesioni cariose sugli elementi decidui, per evitare che la perdita di "sostanza dentale" comporti**

mesio-inclinazioni, mesializzazioni e rotazioni di elementi contigui ed estrusione degli antagonisti con possibili ulteriori ripercussioni sui rapporti interarcata.

- Nella pianificazione del trattamento ortodontico bisogna tener conto del quadro diagnostico del soggetto e, se in crescita, dell'età scheletrica, valutandone le relative potenzialità accrescitive; della priorità e gravità dei problemi rilevati (es. quadri sindromici ed anomalie di sviluppo, difetti scheletrici per asimmetrie, discrepanze verticali, sagittali e trasversali, anomalie dentoalveolari). Il tutto tenendo in debita considerazione la motivazione e le esigenze del paziente.

- Data la complessità di taluni quadri di malocclusione, differenti problematiche possono risultare spesso associate ad altre e, sebbene alcune siano sicuramente prioritarie, non risulta indicato “raccomandare” sempre e comunque un determinato iter terapeutico; è opportuno fornire ad ogni paziente una diagnosi accurata in base alla quale poi pianificare il più appropriato piano di trattamento, attentamente individualizzato.

- Riguardo ai tempi di trattamento non risulta sempre possibile stabilire con esattezza la durata della terapia ortodontica:

- ▶ nel soggetto in crescita, la pianificazione terapeutica può prevedere differenti fasi di intervento, con periodi intermedi, nel corso dei quali va monitorata la crescita e lo sviluppo del soggetto e la permuta dentale;
- ▶ nel soggetto adulto è spesso richiesto un approccio multidisciplinare con interventi differentemente programmati che concorrono al perseguimento degli obiettivi stabiliti (es. parodontologia, protesi, implantologia, etc).

- Relativamente alla “durata” dei risultati ottenuti, in termini di “stabilità del trattamento”, in letteratura le opinioni risultano controverse. Il perseguimento di un buon equilibrio funzionale dovrebbe garantire il mantenimento nel tempo dei risultati ottenuti.

- Il piano terapeutico deve essere chiaramente ed esaustivamente esposto al paziente e ai familiari (in caso di minori), ponendo attenzione all'effettiva comprensione delle finalità, alle esigenze/aspettative, alla compliance richiesta ed al rapporto impegno/beneficio. Devono essere, altresì, date indicazioni dei tempi entro i quali, presumibilmente e compatibilmente con la variabilità biologica, potranno essere raggiunti gli obiettivi del trattamento, tenendo conto dell'eventuale possibilità di una successiva nuova valutazione e di un'ulteriore pianificazione terapeutica. Un ruolo determinante è svolto dalla collaborazione del paziente e dei familiari durante le diverse fasi terapeutiche, in assenza della quale, non solo potrà essere vanificato l'intervento ortognatodontico, ma possono incorrere effetti indesiderati per l'integrità dei tessuti dento-parodontali.

- I dispositivi clinici utilizzati devono rispondere alle norme di legge; essere scelti/realizzati in base agli obiettivi stabiliti, tenendo conto delle caratteristiche biologiche, della maturità scheletrica, della comprensione della meccanica e dell'impatto sociale; seguire il principio della maggior semplicità nella massima efficacia ed efficienza, del minor costo biologico, emotivo e, possibilmente, economico; i pazienti devono comprenderne funzione, modalità e tempo di utilizzo.

Gli steps da seguire nell'iter diagnostico, al fine di inquadrare correttamente una malocclusione e programmare l'iter terapeutico, sono schematicamente riportati nella Tabella 1.

Tabella 1

D=Diagnosi T=Terapia	TIPOLOGIA PRESTAZIONE e TIMING	S / C / MC (S=Semplice) (C=Complesso) (MC=Molto complesso)
D	<p><b>Prima visita e raccolta dei dati di base:</b></p> <ul style="list-style-type: none"> <li>❖ anamnesi medica e odontostomatologica</li> <li>❖ valutazione della salute dentale e delle mucose del cavo orale: priorità delle cure</li> <li>❖ esame clinico e funzionale               <ul style="list-style-type: none"> <li>○ valutazione delle proporzioni facciali e analisi del profilo</li> <li>○ valutazione della simmetria facciale</li> <li>○ rilevamento formula dentaria</li> <li>○ valutazione dell'occlusione statica</li> <li>○ valutazione della motilità mandibolare</li> <li>○ valutazione delle funzioni dell'apparato stomatognatico</li> <li>○ esame dei muscoli masticatori e cervicali</li> <li>○ esame delle ATM</li> </ul> </li> <li>❖ eventuale prescrizione esami radiografici *</li> <li>❖ eventuale prescrizione esami strumentali</li> </ul>	S / C
D	<p><b>Seconda visita e raccolta dei dati di base:</b></p> <ul style="list-style-type: none"> <li>❖ rivalutazione ed approfondimento esame clinico e funzionale</li> <li>❖ valutazione dello stadio di sviluppo fisico (<i>es: peso, altezza e segni della pubertà</i>)</li> <li>❖ rilevamento delle impronte delle arcate dentali</li> <li>❖ foto intra-orali ed extra-orali</li> <li>❖ eventuali esecuzione di esami strumentali</li> <li>❖ eventuale richiesta di consulenza di altro clinico [altro collega odontoiatra ortognatodontista, medico, chirurgo maxillo-facciale, logopedista, fisioterapista]</li> </ul>	C

<p><b>D</b></p>	<p><b>* Check radiografico</b></p> <ul style="list-style-type: none"> <li>❖ Eventuale Ortopantomografia</li> <li>❖ Eventuale Teleradiografia Latero-laterale</li> <li>❖ Eventuale Teleradiografia Postero-Anteriore [presenza/sospetto di asimmetrie dento-alveolari e/o maxillo-facciali, crossbite dentali e/o scheletrici, dislocazioni mandibolari funzionali, problematiche verticali]</li> <li>❖ Eventuale Radiografia del polso e della mano [valutazione dell'età scheletrica]</li> <li>❖ Eventuali radiografie endorali periapicali e/o occlusali</li> <li>❖ Eventuali indagini tridimensionali [in caso di gravi asimmetrie, di inclusioni dentarie con anomalie di posizione e rischio di lesioni su elementi dentali contigui]</li> <li>❖ [Eventuale RMN ATM - in caso di disfunzioni ATM]</li> </ul> <p><b>[Le indagini radiografiche dovranno essere prescritte solo dopo un attento esame clinico e solo quando risultano necessarie / indispensabili ai fini diagnostici e per la formulazione del piano terapeutico]</b></p>	<p><b>C</b></p>
<p><b>D</b></p>	<p><b>Pianificazione del trattamento</b></p> <p><u>Valutazione complessiva dei parametri clinici intra ed extra-oralì (statici e dinamici)</u></p> <p><u>Valutazione dei modelli in gesso</u></p> <ul style="list-style-type: none"> <li>❖ Forma e simmetria delle arcate</li> <li>❖ Analisi dello spazio</li> <li>❖ Entità della discrepanza sagittale</li> <li>❖ Entità della discrepanza trasversale</li> <li>❖ Eventuale set-up dei modelli [per visualizzazione dei movimenti dentali e dentoscheletrici]</li> </ul> <p><u>Valutazione foto intra-oralì ed extra-oralì</u></p> <p><u>Visione esami radiografici</u></p> <ul style="list-style-type: none"> <li>❖ Valutazione delle strutture ossee e dentali</li> <li>❖ Individuazione di eventuali patologie a livello degli elementi dentali e delle strutture scheletriche</li> </ul> <p><u>Eventuali tracciati cefalometrici</u></p> <ul style="list-style-type: none"> <li>❖ Analisi dei rapporti scheletrici mascellari e mandibolari sagittali, verticali e trasversali</li> <li>❖ Analisi dei rapporti dento-maxillo-facciali e dento-dentali</li> <li>❖ Analisi dei tessuti molli</li> <li>❖ Tipologia di crescita facciale</li> <li>❖ Eventuale VTO [Visualizzazione obiettivi di trattamento] ortodontico o ortodontico-chirurgico [nei casi pre-chirurgici]</li> </ul>	<p><b>MC</b></p>

<b>D</b>	<p><b>Presentazione del piano di trattamento</b></p> <p><b>Spiegazione dei dispositivi clinici utilizzati: finalità, uso e manutenzione</b></p> <p><b>Consenso informato</b></p>	<b>C</b>
<b>T</b>	<p>La <b>decisione clinica</b> sarà stabilita in base alla lista delle problematiche individuate ed elaborate nel percorso diagnostico con precise priorità, strettamente individuali, in base alla gravità dei problemi clinici [quadri sindromici ed anomalie di sviluppo; alterazioni scheletriche in presenza o meno di asimmetrie, discrepanze trasversali, verticali e sagittali, anomalie dento-alveolari]</p> <p>La decisione terapeutica sarà presa nell’attenta considerazione dell’età scheletrica del paziente, se in crescita, dello stadio di sviluppo e delle potenzialità di crescita.</p> <p>Il <b>piano terapeutico</b> deve essere proposto e illustrato al paziente e/o a i familiari [in caso di minore], al fine di valutare l’effettiva comprensione delle finalità e degli obiettivi terapeutici, valutandone esigenze/aspettative, <i>compliance</i> e rapporto impegno / benefici.</p> <p>Gli <b>obiettivi del trattamento</b> devono essere chiari e deve essere indicata la durata entro la quale, presumibilmente, verranno raggiunti o, se in futuro, sarà necessaria un’ulteriore valutazione ed un nuovo Piano di Trattamento.</p> <p>Nei casi “chirurgici”, la pianificazione del trattamento deve essere condivisa con il Chirurgo Maxillo-Facciale.</p> <p>Esporre esaustivamente al paziente gli obiettivi del trattamento ortodontico pre- e post chirurgico e del complessivo intervento chirurgico-ortodontico.</p>	<b>MC</b>
<b>T</b>	<p><b>Terapia</b></p> <ul style="list-style-type: none"> <li>❖ Le apparecchiature utilizzate dovranno rispondere alle <b>norme di legge</b></li> <li>❖ I pazienti dovranno <b>comprenderne la funzione, modalità e tempo</b> di utilizzo.</li> <li>❖ Gli apparecchi devono essere scelti in base agli <b>obiettivi stabiliti</b>, tenendo conto delle caratteristiche biologiche, di maturità scheletrica, di comprensione della meccanica, dell’impatto sociale.</li> <li>❖ I dispositivi terapeutici devono seguire il <b>principio della maggior semplicità nella massima efficacia ed efficienza al minor costo biologico, emotivo e possibilmente economico.</b></li> </ul>	<b>MC</b>
<b>T</b>	<ul style="list-style-type: none"> <li>❖ Nei <b>casi chirurgici</b> è prevista una <b>fase ortodontica pre-chirurgica</b>, al termine della quale il paziente viene inviato al chirurgo per il trattamento necessario.</li> <li>❖ Compiuto l’intervento chirurgico, ai fini del perfezionamento dell’occlusione, della riabilitazione funzionale stomatognatica e del completamento dell’iter terapeutico, è prevista una <b>fase ortodontica post-chirurgica.</b></li> </ul>	<b>MC</b>

<b>T</b>	<p><b>Fine terapia</b></p> <ul style="list-style-type: none"> <li>❖ Rilevamento delle impronte e sviluppo di modelli in gesso di fine terapia</li> <li>❖ Eventuali foto intra-orali ed extra-orali</li> <li>❖ Eventuale applicazione della contenzione</li> <li>❖ Eventuale Ortopantomografia e Teleradiografie di controllo</li> <li>❖ [Eventuali TC ed RMN di controllo]</li> <li>❖ [Eventuali esami strumentali di controllo]</li> <li>❖ Illustrazione degli obiettivi raggiunti, delle possibili recidive, oltre che di eventuali ulteriori terapie da svolgere, della stabilizzazione funzionale.</li> </ul>	<b>C</b>
----------	---	----------

### **Bibliografia**

*Ackerman JL, Kean MR, Proffit WR. The interaction of function and stability in the dentition. Aust Orthod J. 2009;25:169-72.*

*Agenter MK, Harris EF, Blair RN. Influence of tooth crown size on malocclusion. Am J Orthod. Dentofacial Orthop. 2009;136(6):795-804.*

*Bishara S.E. Manuale di Ortodonzia, Ed It. Antonio Delfino Editore, 2006.*

*Bjork A. Sutural growth of the upper face studied by the implant method, Acta Odont Scand 1996;24:109-127.*

*Casko JS, Vaden JL, Kokich et al. Objective grading system for dental casts and panoramic radiographs. Am J Orthod DentofacialOrthop 1999;114:589-99.*

*Chen JY, Leslie AW, Niederman R.. Analysis of efficacy of functional appliances on mandibular growth. Am. J. Orthod DentofacialOrthop 2002;122:470-476.*

*Europe Commission. Radiation Protection. European guidelines on radiation protection in dental radiology The safe use of radiographs in dental practice. Iusse n°136, Directorate-General for Energy and Transport Directorate H — Nuclear Safety and Safeguards Unit H.4 — Radiation Protection; European Communities, 2004.*

*Fields HW, Proffit WR, Sarver DM. Ortodonzia Moderna (III edizione). Elsevier Masson, 2008*

*Friedman JW. Development of criteria and standards for dental care. Dent Clin North Am 1985;29:465-75.*

*Gianni E. La nuova ortognatodonzia. Vol. 2/I-2/II. Ed. Piccin 1980.*

*Harvold EP. The role of function in the etiology and treatment of malocclusion. Am J Orthod. 1968;54:883-98.*

*Hassan AH, Amin Hel. Association of orthodontic treatment needs and oral health-related quality of life in young adults. Am J Orthod Dentofacial Orthop 2010;137:42-7.*

*Hiemstra R, Bos A, Hoogstraten J. Patients' and parents' expectations of orthodontic treatment. J Orthod. 2009;36:219-28.*

*Hayes Williamsport J. L. Letters to the editor: Problems with RCT design. Am J Orthod Dentofacial Orthop 2009;136:143-4.*



Kuhlberg AJ, Glynn. Treatment planning consideration for adult orthodontic patients, *Dent Clin North Am* 1997;41:17-27.

Laskin DM. Establishing standards of care. *J Oral Maxillofac Surg* 1988;46:1.

Marshall JD et al. Ask us Long-term stability of maxillary expansion *Am J Orth Dent Orthop* 2008, 133, 780-781

Mwangi CW, Richmond S, Hunter ML. Relationship between malocclusion, orthodontic treatment, and tooth wear. *Am J OrthodDentofacial Orthop*. 2009 Oct;136(4):529-35.

Riolo ML, Moyers RE, TenHave TR. Imprecision and bias in orthodontic treatment. *Am J Orthod Dentofacial Orthop* 1988;93: 138-42.

Riolo ML, Vaden JL. Standard of care: Why it is necessary. *Am J Orthod Dentofacial Orthop* 2009; 136: 494:496.

Ruhl CM, Bellian KT, Van Meter BH, Hoard MA, Pham CD, Edlich RF. Diagnosis, complications, and treatment of dentoskeletal malocclusion. *Am J Emerg Med*.1994;12:98-104.

Tollaro I, Franchi L, Baccetti T. Floating norms for the assessment of craniofacial pattern in the deciduous dentition, *Eur J Orthod*18:359-365, 1996.

Turpin DL. The case for treatment guidelines. *Am J Orthod Dentofacial Orthop* 2007;131:159.

Vaden JL, Riolo ML. How can the speciality establish a standard of care? *Am J Orthod Dentofacial Orthop* 2009;136: 497:500.

## **Problematiche trasversali**

Hanno un particolare rilievo per le possibili implicazioni nello sviluppo di asimmetrie scheletriche e per la stretta relazione tra dimensioni trasversale, sagittale e verticale.

Tra le problematiche trasversali quelle riconducibili ad una contrazione del mascellare presentano un'elevata frequenza, dato ancora più rilevante quando nella definizione di contrazione del palato viene considerato anche un rapporto oclusale trasversale testa a testa.

Gli eccessi trasversali del mascellare superiore sono quadri patologici piuttosto rari con la risultante, a livello oclusale, di un morso crociato buccale mono o bilaterale (morso a forbice).

Nel passaggio dalla dentizione decidua a quella mista si verificherebbe un aumento della prevalenza del morso crociato (crossbite) laterale.

All'instaurarsi di una contrazione trasversale del mascellare superiore possono concorrere numerosi fattori: quelli familiari rivestono un ruolo prioritario; fattori ambientali funzionali rappresentano la causa più frequente di deficit trasversale dento-alveolare, spesso associato a concomitante interessamento scheletrico.

Relativamente all'**inquadramento clinico**, la contrazione del mascellare superiore può essere scheletrica, dento-alveolare o mista e si associa spesso a morso crociato (crossbite) nei settori latero-posteriori, mono o bilaterale.

La forma più frequente di crossbite posteriore è monolaterale, a sua volta distinto in vero o funzionale: il morso crociato monolaterale vero è espressione di una reale asimmetria nell'arcata superiore; il morso crociato monolaterale funzionale è, in genere, riconducibile ad una contrazione bilaterale dell'arcata mascellare e concomitante/consequente latero-deviazione mandibolare verso il lato del crossbite. Il riallineamento delle linee mediane in massima apertura, validato dallo studio della simmetria del mascellare superiore, può confermare il sospetto di latero-deviazione funzionale.

La contrazione mascellare può manifestarsi anche in assenza di morso crociato, nei casi in cui il deficit trasversale sia compensato a livello dento-alveolare (es. quadri di Classe III, nella forma compensata).

Nei quadri clinici di Classe II, anche in assenza di crossbite, un mascellare contratto può determinare un retro-posizionamento mandibolare. Può essere, altresì, evidenziabile un'insufficienza trasversale mascellare "relativa", riconducibile ad un adattamento del mascellare superiore ad una mandibola retroposizionata.

Nell'ambito degli eccessi trasversali del mascellare possiamo distinguere una forma congenita primitiva, la sindrome di Brodie, ovvero una forma presente in pazienti affetti da morbo di Cooley, e forme acquisite conseguenti a malposizioni dentali primarie o ad interventi iatrogeni.

Nella **valutazione diagnostica**, particolare attenzione deve essere posta alle caratteristiche extra-orali ed intra-orali ed alle eventuali implicazioni funzionali, in particolare all'atteggiamento posturale, mediante approfondite valutazioni cliniche statiche e dinamiche (es. apertura e chiusura della bocca per appurare eventuali latero-deviazioni).

I modelli in gesso consentono di oggettivare i rapporti inter-arcata ed intra-arcata, in particolare quelli trasversali.

La teleradiografia del cranio in proiezione postero-anteriore, sebbene di difficile interpretazione per la complessa rappresentazione delle strutture anatomiche, può consentire di confermare o meno il riscontro dell'alterata postura della mandibola, della discrepanza trasversale maxillo-mandibolare, anche in termini di implicazioni dento-alveolari, dell'eventuale concomitante presenza di asimmetrie e di derivazioni verticali.

**L'iter terapeutico** si avvale di una diagnosi precoce delle problematiche trasversali e la loro tempestiva correzione rappresenta un'effettiva priorità di trattamento.

Tenuto conto del basso tasso di correzione spontanea del crossbite in dentizione decidua e mista precoce, probabilmente per un meccanismo di adattamento neuromuscolare all'acquisita postura mandibolare in latero-deviazione e delle possibili alterazioni accrescitive maxillo-facciali, risulta opportuno trattare precocemente tali quadri clinici. La scelta dell'approccio terapeutico più indicato risulta strettamente correlato alle caratteristiche ossee e/o dento-alveolari.

Nei quadri clinici di insufficienza trasversale del palato, l'indicazione principale è la terapia espansiva, volta a riportare trasversalmente le dimensioni del mascellare a quelle della mandibola.

Il possibile meccanismo di espansione può essere:

- ortodontico, con effetti a livello dentale o dento-alveolare;
- ortopedico, se per incrementare i diametri trasversali è necessaria una diastasi della sutura palatina mediana, eseguibile nel soggetto in crescita;
- ortodontico-ortopedico, se per la risoluzione del deficit trasversale è necessario agire sia a livello dento-alveolare che scheletrico;
- chirurgico-ortodontico, se, completata la crescita, per la risoluzione della contrazione si rende necessario anche un approccio chirurgico, integrato con il trattamento ortodontico.

L'applicazione di dispositivi funzionali, quali il regolatore di funzione di Frankel, in particolare in dentizione mista precoce, potrebbe, in alcuni casi, favorire un ampliamento degli spazi funzionali, favorendo la crescita trasversale delle arcate.

In taluni quadri di Classe II da retrusione mandibolare, una terapia espansiva può fungere da apparecchio funzionale endogeno, in quanto in grado di favorire un corretto posizionamento sagittale della mandibola rispetto al mascellare superiore.

- La risoluzione delle problematiche trasversali può essere ritenuta spesso prioritaria rispetto a problematiche riferibili ad altri piani dello spazio, talvolta contestualmente presenti, per la stretta relazione esistente tra dimensioni trasversale, sagittale e verticale.
  
- Il trattamento della discrepanza trasversale può, talvolta, concorrere alla risoluzione di quella sagittale.
  
- In presenza di latero-deviazione mandibolare, un intervento precoce e tempestivo può consentire di prevenire o intercettare possibili asimmetrie posizionali che altrimenti esiterebbero in asimmetrie scheletriche.
  
- In dentizione decidua, il molaggio selettivo, nel rimuovere eventuali interferenze occlusali responsabili della latero-deviazione mandibolare, può prevenire l'instaurarsi di morsi crociati posteriori. Quando il molaggio da solo non risulta sufficiente, si può ricorrere ad un dispositivo d'espansione rapida del palato (es. disgiuntore rapido) o lenta (es. quad-helix), al fine di evitare che il morso crociato posteriore si stabilizzi in dentizione mista.
  
- In dentizione mista, si può intervenire con dispositivi d'espansione lenta o rapida del mascellare per ripristinare i corretti rapporti maxillo-mandibolari; al fine di preservare l'integrità dento-parodontale dei denti permanenti, risulta preferibile, ove possibile, applicare i dispositivi ortopedici espansivi sugli elementi decidui.
  
- Il confronto tra diversi approcci terapeutici, da quanto emerso in differenti indagini, sembrerebbe comunque dare risultati non significativi ai fini della pianificazione dell'iter terapeutico.
  
- In dentizione permanente ed a crescita ultimata, la terapia delle problematiche trasversali può essere di tipo esclusivamente ortodontico, spesso di compromesso, o chirurgico-ortodontico.

### **Bibliografia**

*Baccetti T, Franchi L, Cameron CG, McNamara JA Jr. Treatment timing for rapid maxillary expansion. Angle Orthod. 2001;71:343-50.*

*Baccetti T, Franchi L, Schulz SO, McNamara JA Jr. Treatment timing for an orthopedic approach to patients with increased vertical dimension. Am J Orthod Dentofacial Orthop. 2008;133:58-64.*

*Bartzela T, Jonas I. Long-term Stability of Unilateral Posterior Crossbite Correction. Angle Orthod 2007;77:237-243*

- Deshayes MJ. Cranial asymmetries and their dento-facial and occlusal effects. *Orthod Fr* 2006;77:87- 99.
- Doruk C, Bicakci AA, Bascifci FA, Agar U, Babacan H. A comparison of the effects of rapid maxillary expansion and fan-type rapidmaxillary expansion on dantofacial structures. *Angle Orthod* 2003;74:184 - 194.
- Dugoni S, Maryse A, Baumrind S. Differential diagnosis and treatment planning for early mixed dentition malocclusions. *Am. J.Orthod Dentofacial Orthop* 2006;129;80-81.
- Erdinc AE, Ugur T, Erbay E. A comparison of different treatment techniques for posterior crossbite in the mixed dentition. *Am. J.Orthod Dentofacial Orthop.* 1999; 116 (3): 287-300.
- Harrison JE, Ashby D. Orthodontic treatment for posterior crossbites. *Cochrane Database Syst Rev.* 2001;1.
- Harrison JE, Ashby D. Orthodontic treatment for posterior crossbites. *Cochrane Database Syst Rev* 2000:2
- Kantomaa T. Correction of unilateral crossbite in the deciduous dentition, *Eur J Orthod* 8 (1986), pp. 80–83
- Kecik D, Ilken Kocadereli , and Isil Saatci. Evaluation of the treatment changes of functional posterior crossbite in the mixed dentition *American Journal of Orthodontics and Dentofacial Orthopedics* February 2007, Pages 202-215.
- Kennedy DB, Osepchook M. Unilateral Posterior Crossbite with Mandibular Shift: A Review .*J Can Dent Ass.* 2005;71(8):569–73.
- Kurol J, Bergland I. Longitudinal study and cost-benefit analysis of the effect of early treatment of posterior cross-bites in the primarydentition, *Eur J Orthod* 1992;14:173–179.
- Lagravere MO, Major PW, Flores Mir C. Long term dental arch changes after rapid maxillary expansion treatment: a systematicreview. *Angle Orthod.* 2004; 75,155 – 161.
- Lagravere MO, Major PW, Flores-Mir C. Long-term skeletal changes with rapid maxillary expansion: a systematic review. *AngleOrthod* 2005;75:833–839.
- Lima AL, Lima Filho RM, Bolognese AM. Long-term clinical outcome of rapid maxillary expansion as the only treatment performed inClass I malocclusion. *Angle Orthod.* 2005; 75:416-20.
- Linder Aronson. Longitudinal study of the effect of early interceptive treatment in 4-year old children with unilateral cross-bite, *ScandJ Dent Res* 1989;97:432–438.
- Mc Namara J.A. Jr. Early intervention in the transverse dimension: is it worth the effort?. *Am. J. Orthod Dentofacial Orthop* 2002;121:572-4.
- Nerder PH, Bakke M,, Solow S. The functional shift of the mandible in unilateral posterior crossbite and the adaptation of the temporomandibular joints a pilot study, *Eur J Orthod* 1999;21:155–166.10
- O'Grady PW, McNamara JA Jr, Baccetti T, Franchi L. A long-term evaluation of the mandibular Schwarz appliance and the acrylicsplint expander in early mixed dentition patients. *Am J Orthod Dentofacial Orthop.* 2006;130:202-13.
- Petrén S, Bondemark L, Söderfeldt B A. Systematic Review Concerning Early Orthodontic Treatment of Unilateral Posterior Crossbite. *Angle Orthodontist:* 2003;73:588–596.
- Pinto A, Buschang P., Throckmorton G. et al. Morphological and positional asymmetries of young children with functional unilateralposterior crossbite, *Am J Orthod Dentofacial Orthop* 2001;120:513–520.
- Thilander B, Wahlund S, Lennartsson B. The effect of early interceptive treatment in children with posterior crossbite. *Eur J Orthod*1984;6;25–34.
- Vizzotto MB, de Araújo FB, da Silveira HE, Boza AA, Closs LQ. The quad-helix appliance in the primary dentition-orthodontic andorthopedic measurements. *J Clin Pediatr Dent.* 2008;32:165-70.
- Westwood PV, McNamara JA Jr, Baccetti T, Franchi L, Sarver DM. Long-term effects of Class III treatment with rapid maxillaryexpansion and facemask therapy followed by fixed appliances. *Am J Orthod Dentofacial Orthop.* 2003;123:306-20.

## **Problematiche sagittali**

Possono essere ritenute quelle con maggiore impatto nella popolazione, per prevalenza e peculiarità di taluni quadri clinici. Sono spesso associate a problematiche sul piano trasversale e verticale.

Nell'**eziopatogenesi** delle alterazioni sagittali svolgono un ruolo importante fattori familiari, congeniti e ambientali, in grado di sostenere modifiche dento-alveolari e della crescita dei mascellari.

La familiarità ricopre un ruolo di primo piano soprattutto nei quadri di Classe III ed in alcuni quadri di malocclusione di Classe II. Alterazioni funzionali (es. abitudini viziate, modello di respirazione), nel modificare l'equilibrio muscolare, possono determinare e/o concorrere a quadri di malocclusione di Classe II; un'alterata postura linguale e/o un frenulo linguale corto possono contribuire allo sviluppo di quadri di Classe III.

Relativamente all'**inquadramento clinico**, le malocclusioni sul piano sagittale, possono essere distinte in Classe I, Classe II e Classe III.

Da un punto di vista oclusale presentano le seguenti caratteristiche:

- Classe I: occlusione corretta sul piano sagittale con alterazioni localizzate spesso al settore anteriore e/o sul piano trasversale e verticale;
- Classe II: quadri oclusali caratterizzati da alterati rapporti sagittali delle arcate con i denti dell'arcata mandibolare che ocludono distalmente rispetto a quelli dell'arcata mascellare. Si distinguono i seguenti quadri oclusali:
  - ▶ Classe II/1: un'arcata superiore stretta ed allungata con un gruppo frontale protruso;
  - ▶ Classe II/2: retrusione ed affollamento del gruppo frontale superiore, in genere degli incisivi centrali superiori, con esoinclinazione dei laterali superiori, spesso associati a lieve contrazione dell'arcata mascellare, con una mandibola in genere retroposizionata.
- Classe III: quadri oclusali caratterizzati da alterati rapporti sagittali delle arcate con i denti dell'arcata mandibolare che ocludono mesialmente rispetto a quelli dell'arcata mascellare; la mandibola può apparire protrusa in senso assoluto o relativo.

**Valutazioni cliniche e cefalometriche** rilevate sulla teleradiografia del cranio in proiezione latero-laterale risultano utili ai fini diagnostici, prognostici e terapeutici.

Nelle Classi I le problematiche cliniche sono generalmente di natura dentale (affollamento, mesializzazione, rotazione di elementi dentali, protrusione anteriore superiore, etc), con possibile interessamento dei piani verticale e trasversale.

Nelle Classi II la discrepanza sagittale maxillo-mandibolare è riconducibile a protrusione del mascellare superiore, ovvero a retrusione mandibolare (circa l'80% dei casi) o ad entrambe le condizioni.

Nelle Classi III la discrepanza sagittale maxillo-mandibolare è riconducibile a protrusione della mandibola rispetto al mascellare, ovvero a retrusione/ipo sviluppo del mascellare superiore rispetto alla mandibola o ad entrambe le condizioni.

Nei diversi quadri di malocclusione sul piano sagittale possono risultare determinanti, ai fini diagnostici, prognostici e terapeutici, anche le concomitanti implicazioni sui piani verticale e/o trasversale.

Nel soggetto in crescita può essere utile accertare lo stadio di sviluppo scheletrico con la valutazione preliminare degli indici di crescita vertebrale sulla teleradiografia del cranio in proiezione latero-laterale e, qualora il clinico ritenga necessari maggiori approfondimenti, tramite la prescrizione di una radiografia della mano e del polso.

Le **strategie di trattamento** variano in considerazione del quadro clinico.

-Quadri di **Classe I**: riconducibili a problematiche più strettamente dentali per la cui risoluzione si deve, comunque, tener conto del profilo e della tipologia facciale del soggetto e di parametri dentali e scheletrici, verticali e trasversali. Nei problemi di spazio, ad esempio, la soluzione può essere o meno estrattiva solo dopo valutazione dei parametri clinici e radiografici.

- Quadri di **Classe II** con :

- ipersviluppo/protrusione del mascellare superiore: nel paziente in crescita l'approccio terapeutico potrà essere mirato a condizionare/controllare la crescita del mascellare superiore con dispositivi solitamente ortopedici (es. terapia ortopedica);

- iposviluppo/retrusione mandibolare: nel paziente in crescita possono risultare indicate procedure funzionali atte a stimolare/favorire la crescita della mandibola e/o a favorirne il corretto posizionamento mesiale (es. terapia funzionale);

- ipersviluppo/protrusione del mascellare superiore associato a iposviluppo/retrusione mandibolare: nel paziente in crescita l'approccio terapeutico può essere mirato a condizionare/controllare la crescita del mascellare superiore con la contestuale applicazione di dispositivi funzionali, atti a stimolare/favorire la crescita della mandibola (es. terapia combinata).

Nei quadri clinici da retrusione mandibolare una possibile ed efficace strategia di trattamento potrebbe prevedere un intervento durante il picco di crescita mandibolare, quando la mandibola presenta il massimo input accrescitivo, con la possibilità di ottimizzare l'intervento terapeutico, in termini di efficacia, tempi terapeutici e collaborazione del paziente, sebbene alcuni Autori sostengano che intervenire anche in altre fasi di crescita risulta comunque efficace.

Taluni quadri clinici di Classe II, caratterizzati da concomitante affollamento dentale e/o overjet aumentato, possono richiedere un intervento precoce (trauma-profilassi in presenza di accentuato over-jet).

Nelle forme "miste" (ipersviluppo/protrusione del mascellare superiore associato a iposviluppo/retrusione mandibolare) può essere prevista la concomitante applicazione di dispositivi ortopedici e funzionali, differentemente progettati in base alle implicazioni verticali e trasversali.

Un'eventuale concomitante problematica trasversale risulta spesso prioritaria nel quadro clinico complessivo, in quanto nei quadri di Classe II l'espansione trasversale può migliorare e favorire il ripristino di corretti rapporti sagittali (espansione del mascellare superiore: apparecchio funzionale endogeno).

- Quadri di **Classi III**: in considerazione delle differenti modalità di crescita della mandibola rispetto al mascellare e delle implicazioni funzionali e familiari correlate a tali quadri clinici, risulta determinante intervenire precocemente sul mascellare superiore, al fine di ripristinare corretti rapporti sagittali. Non risulterebbe, invece, indicato procrastinare l'intervento durante il picco di crescita mandibolare, quando la mandibola presenta il massimo input accrescitivo.

Problematiche sagittali di Classe II e Classe III, affrontate a termine crescita, possono essere risolte con compensi dentali. Tuttavia, in presenza di grave discrepanza scheletrica, nell'evenienza che compensi dentali possano sostenere problemi gnatologici e/o per esigenze estetiche, potrebbe risultare indicato un intervento combinato chirurgico-ortodontico.

**- In presenza di una disgnazia sul piano sagittale risultano determinanti, nel complessivo inquadramento della malocclusione, sia da un punto di vista dentale, che scheletrico, esame clinico e analisi cefalometrica sulla teleradiografia del cranio in proiezione latero-laterale e, se necessario, valutazioni auxologiche sulla radiografia della mano e del polso.**

- Nei quadri di Classe II, la predicibilità del trattamento è sempre in relazione con la tipologia facciale (dimensione verticale) e con la dimensione trasversale (eventuali asimmetrie), in grado di influire sulla prognosi. Un trattamento ortopedico-funzionale nelle malocclusioni di Classi II da retrusione mandibolare potrebbe risultare particolarmente efficace, se include il picco di crescita mandibolare, sebbene alcuni Autori sostengano che intervenire anche in altre fasi di crescita risulta, comunque, efficace.

- Nei quadri di Classi III, la correzione ortopedica appare più complessa soprattutto in presenza di sindromi progeniche. La correzione dei quadri di retrusione del mascellare superiore sembra avere maggiori possibilità di successo con il trattamento ortopedico; l'applicazione della trazione inversa può sortire effetti positivi se intrapresa in età prepuberale (7-8 anni). Dopo i 10 anni la predicibilità di un trattamento ortopedico con trazione postero-anteriore decade in modo evidente. In ogni caso, la prognosi di tali malocclusioni risulta essere, comunque, riservata.

- Le implicazioni sul piano verticale condizionano la prognosi e la pianificazione terapeutica.

- La risoluzione di concomitanti problematiche sul piano trasversale risulta, in genere, prioritaria rispetto alle problematiche individuabili negli altri piani dello spazio

### **Bibliografia**

Baccetti T et al. *Skeletal effects of early treatment of Class III malocclusion with maxillary expansion and face-mask therapy. Am J Orthod Dentofacial Orthop* 1998;113:333-343.

Baccetti T. *Interview on Functional Appliances. Progress in Orthodontics* 2004;5:179-183.

Battagel J. *The aetiological factors in Class III malocclusion, Eur J Orthod* 1993;15:347-370.

Cozza P, Baccetti T, Franchi L, De Toffol L, McNamara JA Jr. *Mandibular changes produced by functional appliances in Class II malocclusion: A systematic review. Am J Orthod Dentofacial Orthop.* 2006;129:599e1-599e12.

Dolce C, McGorray SP, Brazeau L, King GJ, Wheeler TT. *Timing of Class II treatment: skeletal changes comparing 1-phase and 2-phase treatment. Am J Orthod Dentofacial Orthop.* 2007;132:481-9.

Firouz M, Zernik J, Nanda R. *Dental and orthopedic effects of high-pull headgear in treatment of Class II, division 1 malocclusion, Am J Orthod Dentofacial Orthop.* 1992;102:197-205.

Ghafari J et al. *Headgear versus function regulator in early treatment of Class II, division 1 malocclusion: a randomized clinical trial, Am J Orthod Dentofacial Orthop* 1998;102:197-200.

Harrison JE, O'Brien KD, Worthington HV. *Orthodontic treatment for prominent upper front teeth in children Cochrane Database Syst Rev.* 2007 Jul 18;(3):CD003452.

- Kapust AJ, Sinclair PM, Turlay PK. Cephalometric effects of face mask/expansion therapy in Class III children: a comparison of threegrups. *Am J Orthod Dentofacial Orthop* 1998;113:204-212.
- Keeling SD et al. Anteroposterior skeletal and dental changes after early Class II treatment with bionators and headgear, *Am JOrthod Dentofacial Orthop* 1998;113:40-50.
- Johnston LE. *If wishes were horses: Functional appliances and growth modification. Progress in Orthodontics* 2005;6(1):36-47
- McNamara JA Jr, Peterson JE Jr, Alexander RG. Three-dimensional diagnosis and management of Class II malocclusion in the mixeddentition. *Semin Orthod.* 1996;2:114-37.
- Ngan PW et al. Treatment response and long-term dentofacial adaptations to maxillary expansion and protraction, *Semin Orthod*1997;3:255-264.
- Pancherz H, Zieber K, Hoyer B. Cephalometric characteristics of Class II division 1 and Class II division 2 malocclusions: acomparative study in children, *Angle Orthod* 1997; 67:111-120.
- Proietti D, Barbato E., Malagola C.. Il timing di trattamento delle malocclusioni. *Mondo Ortodontico* 2000:XXV(3):205-217.
- Ruf S, Pancherz H. Class II division 2 malocclusion: genetics or environment? A case report of monozygotic twins, *Angle Orthod*1999; 69:321-324.
- Sugawara J, Mitani H. Facial growth of skeletal Class III malocclusion and the effects, limitations, and long-term dentocialadaptations to chin cap therapy, *Semin Orthod* 1997; 3:244-254.
- Tulloch JFC, Phillips C, Proffit WR. Benefit of early Class II treatment: progress report of a two-phase randomized clinical trial, *Am JOrthod Dentofacial Orthop* 1998;113:62-72.
- Tulloch JF et al. The effect of early intervention on skeletal pattern in Class II malocclusion: a randomized clinical trial, *Am J OrthodDentofacial Orthop* 1997; 111:391-400.
- Westwood PV, McNamara JA Jr, Baccetti T, Franchi L, Sarver DM. Long-term effects of Class III treatment with rapid maxillaryexpansion and facemask therapy followed by fixed appliances. *Am J Orthod Dentofacial Orthop.* 2003;123:306-20.
- Von Bremen J, Pancherz H. Efficiency of early and late Class II Division 1 treatment. *Am J. Orthod Dentofac Orthop.* 2002;121: 31-37.
- Wheeler TT, McGorray SP, Dolce C, Taylor MG, King GJ. Effectiveness of early treatment of Class II malocclusion. *Am J OrthodDentofacial Orthop.* 2002;121:9-17.

## **Problematiche verticali**

Le anomalie verticali possono determinare sia alterazioni dell'estetica facciale che problematiche di tipo funzionale e richiedono un intervento precoce al fine di ripristinare fisiologiche condizioni ambientali e funzionali e favorire una crescita fisiologica dei mascellari. Un aumento della dimensione verticale (morso aperto-open bite) può, peraltro, determinare anche alterazioni della funzione masticatoria, mentre un'evidente diminuzione (morso profondo-deep bite) può sostenere problematiche parodontali a carico, in particolare, degli incisivi superiori ed inferiori. Ancora discusso è il ruolo del deep bite nella patogenesi dei disordini cranio-mandibolari. Le alterazioni verticali si possono presentare come forme isolate o associate a problematiche sui piani sagittale e trasversale.



Fattori ereditari ed ambientali giocano un ruolo determinante nell'**eziopatogenesi** delle problematiche verticali. Implicazioni funzionali concorrono in modo rilevante all'insorgenza ed all'evoluzione di tali quadri clinici e, se non risolte, possono contribuire ad un'eventuale recidiva.

Relativamente all'**inquadramento clinico**, si distinguono forme scheletriche, dento-alveolari e funzionali; nella maggior parte dei casi, tuttavia, la malocclusione è espressione di una loro combinazione. La dimensione verticale viene valutata esaminando i rapporti di proporzionalità tra terzo superiore, medio ed inferiore del viso.

I quadri clinici caratterizzati da alterazioni sul piano verticale sono il morso aperto o open-bite ed il morso profondo o deep-bite.

Le forme di open-bite possono presentare un overbite negativo, e sono spesso associate ad alterazioni funzionali (es. abitudini viziate o respirazione orale). Possono essere distinte in scheletriche e dento-alveolari:

- ▶ i morsi aperti scheletrici sono, in genere, riconducibili ad un eccesso di sviluppo verticale del mascellare superiore; è possibile evidenziare faccia lunga, incompetenza labiale a riposo (> 4 mm), evidente sorriso gengivale e, nei quadri di Classe I scheletrica, ma soprattutto di Classe II, scarsa prominenza del mento per la post-rotazione della mandibola. Le arcate dentali si possono presentare strette, il palato ogivale, i denti anteriori vestibolarizzati e l'over-bite negativo. I piani mascellare e mandibolare possono risultare inclinati, in evidente iperdivergenza; sono presenti inclinazione distale del condilo ed angolo goniaco ottuso;

- ▶ i morsi aperti dento-alveolari sono dovuti ad estrusione dei molari e/o ad intrusione dei denti del gruppo frontale.

In presenza di problemi funzionali, l'interposizione della lingua o l'ostacolo meccanico del dito o della tettarella possono determinare una beanza anteriore, talvolta a partire dai primi premolari e/o dai canini con conseguente infra-eruzione degli incisivi superiori e/o inferiori. Nelle forme dentali e funzionali "pure" l'anomalia non interessa le basi ossee; la dimensione verticale inferiore può, infatti, risultare normale o addirittura ridotta, in particolare nei soggetti brachifacciali. Nei casi in cui il morso aperto risulta limitato al settore anteriore si parla più correttamente di beanza anteriore.

Le forme di morso profondo si manifestano, in genere, con un deficit della dimensione verticale e sono caratterizzati da un aumento del valore di overbite. E' possibile distinguere forme scheletriche, dentali, muscolari e miste.

Da un punto di vista estetico è possibile evidenziare, in soggetti brachicefali, una faccia larga e squadrata, una distanza labbro superiore-mento diminuita, un approfondimento del solco sottolabiale ed una sporgenza relativa del mento.

A livello intraorale si apprezzano arcate ampie e squadrate, talvolta anche presenza di diastemi ed aumento dell'overbite; nelle forme più gravi i margini degli incisivi inferiori articolano con il palato.

Nei quadri di morso profondo dento-scheletrico si osserva, talvolta, un'aumentata eruzione degli incisivi con ridotta eruzione dei denti latero-posteriori e conseguente accentuazione della curva di Spee; può essere rilevabile una ipodivergenza con tendenza al parallelismo dei piani mascellare e mandibolare, un angolo goniaco chiuso conseguente ad ante-rotazione della mandibola, eccessiva altezza del ramo mandibolare e crescita condilare in alto ed in avanti.

Nelle forme dento-alveolari "pure", l'anomalia è limitata agli elementi dentali, in particolare ad un'eccessiva eruzione dei denti anteriori mentre la dimensione verticale scheletrica non risulterebbe alterata.

Ulteriori fattori dentali di tipo locale, potenzialmente correlati a quadri di deep bite, sono le agenesie multiple, in grado di aggravare la riduzione della dimensione verticale, soprattutto in soggetti con tipologia brachifacciale.

La **diagnosi** consiste in un esame clinico intraorale in cui si osservano le arcate dentali, le relazioni occlusali nei tre piani dello spazio, le caratteristiche e la postura dei tessuti molli, in particolare della lingua, sia in fase statica che dinamica, durante la deglutizione e la fonazione. Inoltre, con lo studio dei modelli è rilevabile un'analisi precisa dell'occlusione; un'eventuale raccolta di fotografie extraorali ed intraorali può essere utile per valutare i rapporti di proporzionalità tra terzo superiore, medio ed inferiore del viso, oltre che eventuali asimmetrie.

La valutazione cefalometrica sulla teleradiografia del cranio in proiezione latero-laterale e, quando il clinico lo ritenga necessario, sulla postero-anteriore, può concorrere a formulare una diagnosi differenziale sull'origine scheletrica, alveolo-dentale o mista dell'anomalia.

In particolare, dal tracciato cefalometrico in proiezione laterolaterale è possibile valutare la divergenza tra mascellare superiore e mandibola e la direzione di crescita, potendo così classificare il tipo scheletrico facciale e la natura dell'anomalia. Vengono, altresì, valutate le posizioni dei denti relativamente alle ossa basali ed ai tessuti molli.

Sulla base dei dati raccolti, se ritenuto necessario, si può richiedere la consulenza di un altro specialista (es. chirurgo maxillo-facciale, otorinolaringoiatra, foniatra), per completare il quadro diagnostico.

Un corretto inquadramento diagnostico e l'età del paziente, nonché le diverse implicazioni verticali e trasversali, risultano determinanti ai fini della **programmazione terapeutica**.

La precocità delle manifestazioni cliniche suggerisce l'adozione di terapie che si oppongono alla tendenza di crescita e che favoriscono il controllo degli atteggiamenti funzionali che tendono ad accentuare l'evoluzione sfavorevole dell'anomalia.

I diversi quadri di malocclusione possono essere risolti solo ortodonticamente nelle forme a prevalente componente dentale o nei casi borderline.

Nei soggetti in crescita si può tentare di correggere e/o almeno controllare la discrepanza verticale scheletrica, intervenendo con una mirata terapia miofunzionale associata ad una terapia ortopedico-ortodontica.

Nei soggetti a termine crescita le forme basali da alterato sviluppo delle ossa mascellari possono essere corrette ricorrendo ad un approccio chirurgico-ortodontico.

**- Le alterazioni sul piano verticale si possono presentare come forme isolate o associate a problemi sui piani sagittale e trasversale.**

**- Un aumento della dimensione verticale (open-bite) può determinare alterazioni della funzione masticatoria, mentre un'evidente diminuzione della dimensione verticale (deep-bite) può essere causa di problemi parodontali a carico soprattutto degli incisivi superiori ed inferiori.**

**- La precocità delle manifestazioni cliniche suggerisce l'adozione di terapie che possano opporsi alla tendenza di crescita e favorire il controllo delle alterazioni posturali e funzionali, che tendono ad accentuare l'evoluzione sfavorevole dell'anomalia, con possibili implicazioni estetiche. Un intervento precoce può ripristinare condizioni ambientali e funzionali corrette ed una fisiologica crescita dei mascellari.**

- Nel trattamento delle alterazioni verticali risulta fondamentale una diagnosi ed una correzione precoce dell'anomalia con l'eliminazione delle abitudini viziate eventualmente presenti, l'individuazione e successiva risoluzione di problematiche respiratorie e con una rieducazione della muscolatura e della funzione linguale.

- Può essere prevista una valutazione logopedica e otorinolaringoiatrica con la finalità di ripristinare e stabilizzare una corretta funzione, al fine di evitare recidive e garantire la stabilità della correzione ortodontica.

### **Bibliografia**

Gianni E. *La nuova ortognatodonzia. Vol. 2/I-2/II. Ed. Piccin 1980.*

Janson G, Crepaldi MV, de Freitas KM, de Freitas MR, Janson W. *Evaluation of anterior open-bite treatment with occlusal adjustment. Am J Orthod Dentofacial Orthop. 2008;134:10-1.*

Lentini-Oliveira D, Carvalho FR, Qingsong Y et al. *Orthodontic and orthopaedic treatment for anterior open bite in children. Cochrane Database Syst Rev. 2007 Apr 18;(2):CD005515.*

Millett DT, Cunningham SJ, O'Brien KD et al. *Orthodontic treatment for deep bite and retroclined upper front teeth in children. Cochrane Database Syst Rev. 2006 Oct 18;(4):CD005972.*

Ngan P, Fields HW. *Open bite: a review of etiology and management. Pediatr Dent. 1997;19:91-8.*

Proffit WR. *Ortodonzia moderna. Masson 1995.*

Ren Y. *Treating anterior open bite. Evid Based Dent. 2007;8:83.*

Sfondrini G, Gandini P, Beccari S et al. *Linee guida per la terapia ortopedica ed ortodontica. Ed. Martina 2000.*

### **Problematiche di gestione dello spazio in arcata**

Sono di frequente riscontro e possono, in genere, derivare da disarmonia tra dimensioni dei denti e delle arcate basali con carenza di spazio (affollamento dentario) o eccesso di spazio (diastemi); da perdita precoce di elementi decidui con conseguente migrazione di denti permanenti contigui e perdita di spazio per i corrispondenti permanenti non ancora erotti o parzialmente erotti; da agenesia di uno o più elementi dentari con problematiche di gestione dello spazio; da anomalie nella permuta e nell'eruzione dentaria con ectopie e/o inclusione di denti permanenti.

Per una corretta **diagnosi** i criteri e gli strumenti diagnostici utilizzati sono quelli della semeiotica tradizionale: raccolta di dati anamnestici ed approfondito esame clinico, con particolare attenzione alla forma ed alle caratteristiche extra-orali, all'analisi della muscolatura oro-facciale e dei tessuti molli e, infine, alle specifiche caratteristiche della dentatura e dei tessuti parodontali.

I dati clinici possono essere integrati con quelli rilevati dall'analisi dei modelli in gesso, che nel riprodurre le arcate dentali consentono di valutare i rapporti dento-basali, dento-dentali, intra-arcata ed interarcata, in particolare relativamente ai diametri trasversali.

L'odontoiatra può ricorrere all'ortopantomografia delle arcate dentarie per valutare la presenza degli elementi dentali, la reciproca posizione ed eventuali anomalie dentali di numero, posizione, sede, talvolta anche di forma, eventuali lesioni (cariose, endodontiche, parodontali, cistiche, etc). Sebbene l'ortopantomografia non garantisca il dettaglio anatomico dei radiogrammi endorali, consente di avere una visione generale delle arcate dentali e delle strutture alveolari ed ossee. In caso di dubbio diagnostico possono rendersi necessari radiogrammi endorali, periapicali o occlusali, e/o, qualora il clinico lo ritenga necessario, indagini tridimensionali (3D). In particolare nei quadri di inclusione dentale, le indagini 3D consentono non solo di stabilire la corretta posizione nei tre piani dello spazio dell'elemento incluso ma anche di valutarne i rapporti con i denti contigui.

La teleradiografia del cranio in proiezione latero-laterale consente di individuare caratteristiche scheletriche e posizione antero-posteriore della dentatura, nonché l'inclinazione degli elementi dentali rispetto alle basi mascellare e mandibolare, fattori spesso determinanti nella scelta di una terapia finalizzata al recupero di spazio.

**La programmazione terapeutica** varia a seconda della problematica di gestione dello spazio:

- in caso di *disarmonia tra le dimensioni dei denti e delle arcate basali*, va individuato il cosiddetto limite anteriore e trasversale della dentatura, sebbene, di fatto, non esistano in merito parametri oggettivamente riconosciuti che garantiscono la correttezza del trattamento e la conseguente stabilità.

- in caso di *perdita precoce di elementi decidui con conseguente migrazione dei denti permanenti contigui e perdita di spazio per i corrispondenti permanenti non ancora erotti o parzialmente erotti*, risulta prioritario mantenere la continuità dell'arcata, ripristinando, in primis, morfologia e dimensione degli elementi dentali della prima dentizione se affetti da lesioni cariose; in seguito alla perdita precoce di un elemento deciduo, risulta determinante l'applicazione di un mantentore di spazio per il corrispondente permanente; qualora sia già avvenuta la migrazione dei denti permanenti può risultare opportuno ricorrere a procedure di recupero dello spazio e di riallineamento/riposizionamento dei denti migrati.

- in caso di *agenesia di uno o più elementi dentari con conseguenti problematiche di gestione dello spazio* è richiesta un'approfondita valutazione.

Dopo i terzi molari, gli elementi dentari maggiormente interessati da agenesie sono i secondi premolari inferiori, gli incisivi laterali superiori, i secondi premolari superiori. Un ritardo di eruzione di uno o più elementi dentari permanenti, rispetto all'epoca prevista di eruzione, può indurre il sospetto di un quadro di agenesia, suggerendo al clinico la prescrizione di un'indagine ortopantomografica per avere la certezza diagnostica. Il piano di trattamento deve essere stabilito in base all'età del soggetto, alla tipologia facciale, al profilo, al quadro occlusale complessivo ed ai parametri cefalometrici. In base ai parametri estetici, scheletrici, funzionali e dentali (es. eventuale presenza di affollamento o di diastemi, stato dento-parodontale degli elementi presenti) è possibile stabilire la soluzione terapeutica più opportuna.

Due sono, sostanzialmente, le possibili soluzioni terapeutiche: chiusura degli spazi del/i dente/i agenesico/i o la sostituzione protesica tradizionale (protesi convenzionale o adesiva) o implantoprotesica. La chiusura degli spazi ha il beneficio di evitare la riabilitazione protesica, ma richiede, preferibilmente, un intervento ortodontico precoce, con un periodo di contenzione a lungo termine ed un eventuale intervento di coronoplastica correttiva. L'intervento protesico e/o implantoprotesico deve essere, comunque, procrastinato a termine di crescita.

Con l'eccezione di situazioni limite (buona occlusione in presenza di spazio degli elementi mancanti/chiusura quasi completa dello spazio), entrambe le soluzioni presentano vantaggi e svantaggi nell'attenta considerazione di molteplici fattori, tra i quali, non da ultimo, la disponibilità del paziente a sottoporsi ad un lungo trattamento ortodontico.

- quadri di disarmonia dento-basale possono aversi in caso di *anomalie nella permuta e nell'eruzione dentaria con gravi ectopie o inclusione di denti permanenti*.

I casi di ectopia dentaria sono da ricondurre ai più generici quadri di disarmonia dento-basale con affollamento dentario, rappresentandone una forma più complessa.

Diversa è la valutazione in caso di inclusioni di elementi dentari. Fatta eccezione per gli ottavi, obiettivo primario dovrebbe sempre essere il recupero del dente incluso, in particolare in caso di inclusione di denti frontali e dei canini superiori per il rilevante ruolo estetico dei primi e funzionale dei secondi.

Nei diversi quadri di inclusione, qualora ve ne siano le indicazioni da parte del clinico, possono essere richieste indagini 3D, che garantiscono una rappresentazione tridimensionale dell'elemento dentale incluso, in termini morfologici e posizionali e dei suoi rapporti con gli elementi contigui. Tali valutazioni tridimensionali possono risultare determinanti sia ai fini prognostici, che terapeutici.

Le procedure di disinclusione devono avvalersi, con l'eccezione di casi molto semplici, di apparecchiature che consentano un attento controllo degli spostamenti degli elementi inclusi.

**- La continuità delle arcate dentali va garantita con la cura tempestiva degli elementi decidui, al fine di prevenire perdita di “sostanza dentale”, evitando così mesio-inclinazioni, mesializzazioni, rotazioni di elementi contigui –che comporterebbero perdita di spazio in arcata - ed estrusioni degli antagonisti, con possibili ulteriori ripercussioni sui rapporti interarcata.**

**- Nei quadri clinici più complessi (es. agenesie, infraocclusione del deciduo, con contestuale distopia del permanente o agenesia, inclusioni dentali) devono essere adeguatamente considerati i diversi parametri clinici e radiografici, età ed esigenze del paziente, valutazione ed inquadramento dell'intera problematica nei tre piani dello spazio, ricorrendo, se ritenuto necessario dal clinico, anche ad indagini tridimensionali.**

**- Le indagini radiografiche 3D possono risultare utili, in particolare, nei quadri di inclusione di elementi dentali, per il cui recupero risulta indicato un approccio combinato chirurgico-ortodontico. Nel fornire una rappresentazione tridimensionale delle arcate dentali, si “riproducono” aspetti morfologici e posizionali dell'elemento incluso, con un'attenta valutazione dei rapporti tra dente incluso e strutture contigue, determinanti non solo ai fini diagnostici, ma anche prognostici e terapeutici.**

**- L'approccio chirurgico-ortodontico deve tener conto della posizione non solo della corona del dente incluso, ma anche della radice, al fine di poter ottenere una corretta inclinazione corono-radicolare dell'elemento dentale riposizionato in arcata.**

### **Bibliografia**

*Brothwell DJ. Guidelines on the use of space maintainers following premature loss of primary teeth. J Can Dent Assoc. 1997; 63:753,757-60, 764-6.*

- Barbato E, Malagola C. Canini inclusi. Valutazioni diagnostiche. Parte I. Dossier. *Dental Cadmos* 63(10):11-37;1995
- Becker A. *The orthodontic treatment of impacted teeth*. Informa Healthcare, UK, 2008.
- Bishara SE. *Manuale di Ortodonzia*, Ed It. Antonio Delfino Editore 2006.
- Duterloo HS. *An Atlas of Dentition in Childhood: orthodontic diagnosis and panoramic radiology*. London- Wolfe, 1991.
- Fields HW, Proffit WR, Sarver DM. *Ortodonzia Moderna (III edizione)*. Elsevier Masson, 2008.
- Laing E, Ashley P, Naini FB, Gill DS. *Space maintenance*. *Int J Paediatr Dent*. 2009;19:155-62.
- Lin YT, Lin WH, Lin YT. *Immediate and six-month space changes after premature loss of a primary maxillary first molar*. *J Am Dent Assoc*. 2007;138:362-8.
- Park K, Jung DW, Kim JY. *Three-dimensional space changes after premature loss of a maxillary primary first molar*. *Int J Paediatr Dent*. 2009;19:383-9. Epub 2009 Apr 16.
- Sabri R. *Management of over-retained mandibular deciduous second molars with and without permanent successors*. *World J Orthod*.2008; 9:209-20.
- Tunison W, Flores-Mir C, ElBadrawy H, Nassar U, El-Bialy T. *Dental arch space changes following premature loss of primary first molars: a systematic review*. *Pediatr Dent*. 2008;30:297-302.
- Van der Linden FPGM, Duterloo HS. *Development of the dentition Chicago: Quintessence Publishing Co., 1983*

## Asimmetrie

Rappresentano delle alterazioni del complesso dento-maxillo-facciale, per il cui corretto inquadramento è richiesta un'attenta valutazione dentale, scheletrica e funzionale. Possono manifestarsi precocemente, come alterazione della componente dento-alveolare e scheletrica; altrettanto precocemente devono essere trattate, per prevenire l'instaurarsi e/o lo stabilizzarsi delle alterazioni scheletriche.

Forme più rare possono manifestarsi più tardivamente; in tali quadri clinici un intervento precoce non sortisce alcun effetto e, talvolta, può essere controindicato; è preferibile, quindi, intervenire a termine di crescita con un approccio ortodontico-chirurgico.

Il problema delle asimmetrie rappresenta uno dei più difficili da affrontare, sia per la complessità dell'iter diagnostico e della valutazione prognostica che per il timing di trattamento. Quest'ultimo richiede un'attenta considerazione dei fattori eziopatogenetici che concorrono all'instaurarsi del quadro clinico.

Da un punto di vista **eziopatogenetico** nonché **clinico** risulta opportuno distinguere le asimmetrie in posizionali o funzionali, strutturate e da alterata crescita.

- Le *asimmetrie posizionali o funzionali* trovano il proprio momento eziopatogenetico in una contrazione dento-alveolare dell'arcata superiore riconducibile ad un'alterazione funzionale (es. un'abitudine viziata, un alterato modello di respirazione), ad un'interferenza oclusale, in genere a livello dei canini decidui o ad una reale micrognazia del mascellare superiore, con conseguente latero-deviazione mandibolare e morso crociato monolaterale. In taluni quadri clinici, caratterizzati dalla presenza di morso profondo e da rapporti di neutro-occlusione, la tendenza alla rotazione della mandibola (rotazione interna), sia posizionalmente che con il suo complesso dento-alveolare, può esitare in rapporti oclusali asimmetrici di Classe I da un lato e di Classe II dal lato opposto.

- Le *asimmetrie strutturate* sono, in genere, espressione dell'evoluzione di asimmetrie posizionali non trattate e, quindi, conseguenti ad una precoce crescita asimmetrica della mandibola, con una relativa riduzione del versante mandibolare, corrispondente al lato del crossbite ed un allungamento vicariante del versante controlaterale. Il complesso articolare omolaterale al crossbite non si accresce anteriormente mentre il controlaterale tende a spostarsi in senso anteriore e verso il basso. Analoghe considerazioni possono essere formulate nei quadri di "rotazione interna", nei quali non risulta presente un cross-bite bensì un morso profondo; anche tali forme tendono a strutturarsi preliminarmente nella componente dento-alveolare e, poi, in quella basale.

Le asimmetrie posizionali o funzionali e le asimmetrie strutturate possono presentarsi in epoca molto precoce, già in dentizione decidua, e sono, in genere, riconducibili ad una lieve contrazione del mascellare superiore, con latero-deviazione mandibolare, crossbite monolaterale, deviazione della linea mediana inferiore omolaterale al crossbite, che si ricentra in apertura (vedi disgnazie trasversali). E' presente un contestuale basculamento del piano oclusale superiore con estrusione compensatoria degli elementi dentali dell'arcata mascellare. Nel tempo l'asimmetria si presenta più evidente, il mento deviato, gli angoli goniaci non simmetrici e, in particolare, quello controlaterale alla deviazione è più aperto; infine, sul lato della deviazione, il mascellare superiore risulta bascolato in basso. Anche le forme con "rotazione interna" si sviluppano precocemente; sono caratterizzate da morso profondo e rapporti oclusali asimmetrici, Classe I su di un versante e Classe II su quello controlaterale.

- Le *asimmetrie da alterata crescita* possono essere distinte in due differenti forme: da aumentata crescita e da diminuita crescita.

Le asimmetrie da aumentata crescita, caratterizzate da allungamento emimandibolare, iperplasia emimandibolare monolaterale o ipercondilia monolaterale, possono svilupparsi in epoca molto precoce e possono essere causa di insuccessi, quando il trattamento viene intrapreso precocemente; più spesso si manifestano in età adolescenziale in soggetti tendenti alla Classe III.

Nelle forme da allungamento emi-mandibolare, la mandibola può presentarsi strutturalmente più lunga da un lato, sia nel ramo che nel segmento orizzontale che può apparire talvolta più sottile, l'angolo goniaco omolaterale più aperto ed il mento deviato contro-lateralmente; si riscontra crossbite controlaterale e deviazione della linea mediana inferiore consensuale; il mascellare superiore tende spesso alla micrognazia e, comunque, si presenta bascolato in basso dal lato dell'alterazione; in visione frontale gli angoli goniaci possono presentarsi alla stessa altezza; in apertura non si assiste ad un ricentramento delle linee mediane, bensì ad un aggravamento della deviazione.

Nell'iperplasia emi-mandibolare monolaterale il ramo e la branca orizzontale della mandibola, sul versante interessato dall'asimmetria, possono risultare allungati e, soprattutto, di maggiore spessore con un angolo goniaco più chiuso; i denti dell'arcata inferiore in genere si presentano inclinati dal lato interessato, situazione che può esitare in un morso aperto laterale; la linea mediana può non essere deviata ovvero presentarsi "inclinata" dal lato affetto; in visione frontale gli angoli goniaci si presentano "sfalsati", con l'angolo goniaco di un lato più basso rispetto al controlaterale, così come il margine inferiore della mandibola, mentre il mento non risulta deviato; in apertura la mandibola devia verso il lato interessato.

L'ipercondilia, alterazione che si manifesta in maniera abbastanza rapida ed improvvisa in genere verso termine crescita, è riconducibile ad un anomalo sviluppo condilare, sia in lunghezza, che in volume, con contestuale variabile deformazione. Può sostenere una deviazione mandibolare verso il lato controlaterale all'alterazione, con deviazione della linea

mediana inferiore, apertura del morso omolaterale ed, in genere, assenza di compensi dentali mascellari in senso verticale, dato il repentino evolversi dell'anomalia.

Il contestuale riscontro di forme miste ne rendono difficile la collocazione in una delle categorie precedenti. A differenza delle forme posizionali strutturate, i disturbi articolari temporo-mandibolari, se presenti, sono tendenzialmente controlaterali allo spostamento del mento ed omolaterali all'alterazione.

Nell'ambito delle forme da diminuita crescita possono essere distinte le forme da ipoplasia emimandibolare (microsomiaemifacciale, embriopatia discondrogenetica) o ipoplasia condilare monolaterale (spesso congenita o post-traumatica). Quest'ultima difficilmente si manifesta in forma pura; è spesso associata ad iperplasia ed elongazione monolaterale, con i segmenti ridotti, un condilo tendente all'ipoplasia e con collo corto; si riscontrano deviazione della linea mediana e del mento. L'ipoplasia condilare può essere congenita, sebbene talvolta riconosca una causa traumatica; la deviazione del mento omolaterale si accentua in apertura.

Dal punto di vista **diagnostico**, nell'ambito delle asimmetrie posizionali o funzionali e delle asimmetrie strutturate, all'esame clinico extra-orale è possibile rilevare segni di asimmetria con deviazione del mento, che si ricentra in apertura. L'esame clinico intra-orale confermerà tale rilevamento, con il riscontro di un morso crociato monolaterale o morso profondo, linea mediana deviata dal lato del morso crociato. Possono essere presenti rapporti dentali asimmetrici con tendenza di Classe II sul lato del crossbite e di Classe III sul controlaterale. L'entità del ricentrimento della linea mediana in apertura è proporzionale al contributo funzionale dato all'asimmetria e si riduce progressivamente, contestualmente alla strutturazione dell'asimmetria. Inoltre, un attento esame funzionale delle strutture muscolari e delle articolazioni temporo-mandibolari risulta determinante per il potenziale rischio di disordini temporo-mandibolari.

Nell'ambito delle indagini radiografiche, l'ortopantomografia consente di avere indicazioni preliminari sulle caratteristiche morfologiche e strutturali, sebbene poco attendibili nella valutazione degli aspetti dimensionali. La teleradiografia del cranio in proiezione postero-anteriore risulta utile ai fini diagnostici e prognostici, supportata eventualmente da ulteriori indagini bidimensionali, quali la teleradiografia del cranio in proiezione sub-mentovertece e le radiografie oblique della mandibola, qualora il clinico lo ritenga necessario.

Per le asimmetrie da alterata crescita, all'esame clinico extra-orale è possibile rilevare peculiari caratteristiche morfologiche mandibolari e degli angoli goniaci; in massima apertura è possibile rilevare una deviazione mandibolare. A livello intra-orale è riscontrabile una peculiare inclinazione degli elementi dentali e un morso aperto. Tali caratteristiche e segni, se presenti, sono molto attenuati nella prima infanzia.

Dal punto di vista diagnostico strumentale, l'ortopantomografia consente di avere indicazioni preliminari sulle caratteristiche morfologiche e strutturali, sebbene poco attendibile nella valutazione degli aspetti dimensionali. La teleradiografia del cranio in proiezione postero-anteriore può risultare utile ai fini diagnostici e prognostici, supportata eventualmente, qualora il clinico le ritenga necessarie, da ulteriori indagini bidimensionali, quali teleradiografie del cranio in proiezione sub-mento-vertece e oblique della mandibola e le stratigrafie delle articolazioni temporo-mandibolari, o eventuali indagini tridimensionali (TC, TC 3D). Può risultare, infine, indicato ricorrere ad una scintigrafia ossea per accertare eventuali residui di crescita in ordine al timing della terapia chirurgica, ove ritenuto necessario.

Il **trattamento** delle *asimmetrie posizionali o funzionali e delle asimmetrie strutturate* dovrebbe essere precoce, per prevenire o limitare gli effetti della strutturazione scheletrica dell'asimmetria,



sfruttando il periodo di crescita. In alcuni casi, la terapia è in grado di ripristinare corretti rapporti maxillo-mandibolari.

Nel soggetto in crescita possono risultare indicati:

- un'espansione dell'arcata superiore di tipo lento, con effetto dento-alveolare, in caso di contrazione moderata;
- un'espansione dell'arcata superiore di tipo rapido, con diastasi della sutura palatina mediana, se l'anomalia trasversale è riconducibile ad un'alterazione scheletrica;
- la correzione del morso profondo nei casi di rotazione interna.

Possono essere, altresì, utilizzate apparecchiature funzionali, per favorire il ricentramento mandibolare ed un recupero di crescita simmetrica o nella fase di contenzione.

In età adolescenziale l'approccio terapeutico deve porre particolare attenzione al ricentramento della mandibola, per non provocare disturbi articolari.

In età adulta, la soluzione non può essere che ortodontico-chirurgica poichè la componente posizionale di deviazione risulta ridotta al minimo.

Nei quadri di rotazione interna all'espansione va aggiunta la correzione del morso profondo più precoce possibile, per permettere la risimmetrizzazione della mandibola e della componente dento-alveolare correlata.

Nelle *asimmetrie da alterata crescita*, la particolare natura di crescita aumentata e l'alterazione non controllabile, ma ancor più la presenza di sintomi disfunzionali, che si aggraverebbero simmetrizzando la posizione, devono far desistere da terapie ortopediche mirate a ricentrare la mandibola. In più, se durante la terapia di compenso di un'asimmetria mandibolare, si nota la refrattarietà alla correzione, va posto subito il dubbio diagnostico.

La terapia si avvale, quindi, a fine crescita, di un approccio ortodontico-chirurgico finalizzato sia alla correzione dell'occlusione che alla risoluzione della asimmetria scheletrica, con il miglioramento del profilo facciale.

**- Già in dentizione decidua, è necessario porre particolare attenzione a possibili crossbite monolaterali conseguenti a latero-deviazione mandibolare e riconducibili a contrazioni del mascellare superiore, all'eventuale presenza di contestuale basculamento del piano occlusale superiore, estrusione compensatoria di elementi dentali dell'arcata mascellare, che nel corso degli anni possono esitare in forme di asimmetrie strutturali.**

**- Particolare attenzione va posta alle meno evidenti, ma ugualmente subdole, forme da "rotazione interna", che si sviluppano precocemente e sono caratterizzate da morso profondo ed asimmetrici rapporti occlusali.**

**- Nei quadri clinici da crescita aumentata, l'alterazione risulta difficilmente controllabile. Il riscontro contestuale di sintomi disfunzionali, che si aggraverebbero in caso di trattamento finalizzato alla simmetrizzazione dell'occlusione, devono far desistere da terapie ortopediche/ortodontiche mirate a ricentrare la mandibola.**

## **Bibliografia**

Azevedo AR, Janson G, Henriques JF, Freitas MR. Evaluation of asymmetries between subjects with Class II subdivision and apparent facial asymmetry and those with normal occlusion. *Am J Orthod Dentofacial Orthop.* 2006;129:376-83.

Haraguchi S, Iguchi Y, Takada K. Asymmetry of the face in orthodontic patients. *Angle Orthod.* 2008;78:421-6.

Harrison JE, Ashby D. Orthodontic treatment for posterior crossbites. *Cochrane Database Syst Rev.* 2001;1.

Kecik D., Kocadereli I, Saatci I. Evaluation of the treatment changes of functional posterior crossbite in the mixed dentition. *Am J Orthod Dentofacial Orthop.* 2007;131:202-15.

Kennedy DB, Osepchook M. Unilateral Posterior Crossbite with Mandibular Shift: A Review. *J Can Dent Assoc* 2005;71:569-73.

Mc Namara J.A. Jr. Early intervention in the transverse dimension: is it worth the effort?. *Am. J. Orthod Dentofacial Orthop* 2002;121: 572-4.

Obwegeser JA. Maxillary and midface deformities: characteristics and treatment strategies. *Clin Plast Surg.* 2007;34:519-33. Review.

Obwegeser HL, Makek MS. Hemimandibular hyperplasia--hemimandibular elongation. *J Maxillofac Surg.* 1986;14:183-208.

Rebellato J. Asymmetric extractions used in the treatment of patients with asymmetries. *Semin Orthod.* 1998;4:180-8.

Yazdani J, Talesh KT, Motamedi MH, Ghavimi MA. Changes in the gonial Angle Following Bilateral Sagittal Split Osteotomy and Vertical Ramus Osteotomy for Mandibular Excess. *Eplasty.* 2010; 10: e 20. Published online 2010 February 23.

## **Problematiche multidisciplinari**

A causa dell'aumentata richiesta da parte di individui adulti di trattamento ortodontico, a scopo estetico o funzionale, si rende necessario, a volte, il coinvolgimento sinergico della chirurgia maxillo-facciale, della parodontologia e della protesi. Il trattamento ortodontico può, talvolta, agevolare l'intervento parodontale e protesico nella risoluzione di problematiche occlusali.

Successivamente alla fase diagnostica, è prevista l'individuazione di obiettivi terapeutici ed un "timing" individualizzato dei diversi interventi, in considerazione delle diversità delle problematiche cliniche, in termini di procedure e modalità di trattamento.

## **Alterazioni dento-maxillo-facciali – Ortodonzia prechirurgica (Casi chirurgici-ortodontici e borderline)**

La linea di confine tra "paziente ortodontico" e "chirurgico" non è sempre così netta. Tra i due estremi si pongono quei casi definiti "borderline" che possono essere trattati o con un intervento ortodontico di compenso dentario (camouflage) oppure con trattamento chirurgico di riposizionamento dei mascellari nei tre piani dello spazio.

Un trattamento ortodontico-prechirurgico si pone obiettivi spesso totalmente opposti a quelli di un trattamento ortodontico convenzionale; risulta, quindi, indicato stabilire preliminarmente l'orientamento terapeutico, se ortodontico tradizionale o mirato ad un successivo approccio chirurgico.

Previa un'attenta diagnosi, il piano di trattamento dovrà presentare precisi obiettivi terapeutici, senza successivi ripensamenti.

Relativamente alle **valutazioni diagnostiche**, l'esame clinico risulta determinante in presenza di indicazioni al trattamento ortodontico-chirurgico. Una valutazione sinergica e contestuale dell'ortodontista con il chirurgo maxillo-facciale risulta importante per il raggiungimento del risultato ottimale, tenendo in considerazione le esigenze e le aspettative del paziente.

I parametri rilevati all'esame clinico extra-orale, statico e dinamico, frontale e laterale, devono essere poi correlati ai dati cefalometrici; la valutazione complessiva risulta dirimente ai fini diagnostici, prognostici e terapeutici.

All'esame clinico extra-orale possono essere rilevati i rapporti tra le strutture del volto in posizione statica e dinamica (sorriso, eloquio).

L'analisi del volto va eseguita secondo il concetto della "full face analysis" (radice, dorso ed ali del naso, complesso malare, piano bizigomatico, solco naso-labiale, consistenza e spessore del labbro superiore, lip-line, linea del sorriso, piano oclusale trasverso superiore ed inferiore, piano biangolare, consistenza, spessore e posizione del labbro inferiore, regione mentale, profilo delle branche orizzontali, angoli mandibolari, piano bigoniale, etc). Tale esame consente di ricavare elementi estetici inerenti la caratteristiche del profilo, del naso (radice, punta, ali), dei rapporti verticali tra i terzi del viso, del mento, la distanza mento-collo.

L'esame del terzo inferiore deve essere mirato all'individuazione delle caratteristiche anatomiche della struttura mandibolare, in particolare nei casi in cui si evidenzia una prominenza mentale.

L'esame cefalometrico dei tessuti duri e molli del complesso dento-maxillo-facciale, eseguito sia sulla teleradiografia del cranio in proiezione latero-laterale, che sulla teleradiografia del cranio in proiezione postero-anteriore, ha un ruolo di fondamentale importanza in particolare nella diagnosi e nel trattamento di tali malocclusioni dento-scheletriche.

Nella risoluzione di quei casi borderline che richiedono un intervento chirurgico-ortodontico, le esigenze estetiche del paziente spesso prevalgono sulle valutazioni dentali e scheletriche, le quali non sempre definiscono in modo univoco il limite netto tra caso chirurgico e caso ortodontico; infatti, i diversi parametri cefalometrici, sebbene determinanti ai fini diagnostici, non sempre definiscono chiaramente tale limite, a meno che non risultino francamente oltre la norma.

Le **strategie di trattamento** di tali alterazioni del complesso dento-maxillo-facciale richiedono la valutazione di diverse variabili quali le caratteristiche e gravità della malocclusione ed, in particolare, l'età del paziente e le implicazioni estetiche e psicosociali.

Età del paziente - I quadri clinici ortodontici con maggior successo sono quelli di Classe II, in virtù delle possibilità di stimolare la crescita condilare, con correzione della discrepanza sagittale scheletrica mediante procedure ortopedico-funzionali, che troverebbero la massima espressione durante il picco di crescita mandibolare; secondo alcuni Autori, tuttavia, si potrebbero ottenere correzioni scheletriche anche intervenendo in età più avanzata.

Nei quadri clinici di Classi III, la correzione ortopedica appare più complessa, soprattutto in presenza di sindromi progeniche. La prognosi di tali malocclusioni risulta essere, comunque, riservata e può aggravarsi nell'evenienza in cui si sovrapponga alla malocclusione di base (dimensione sagittale) una sfavorevole tipologia facciale (dimensione verticale) o un'asimmetria scheletrica (dimensione trasversale). La contestuale presenza di evidenti alterazioni nei tre piani dello spazio può deporre per un trattamento combinato ortodontico-chirurgico.

Estetica e aspetti psicosociali - L'estetica facciale risulta connessa con le motivazioni e le aspettative del paziente. L'autostima, intesa come valore della propria immagine nei rapporti

interpersonali, nonché la personalità, con note di emarginazione o difficoltà di inserimento nel gruppo familiare, scolastico e sociale risultano determinanti nella programmazione terapeutica.

Le aspettative del paziente devono essere attentamente valutate e considerate al fine degli effetti del trattamento, con minimo rischio di insuccesso. A tal proposito, particolare attenzione deve essere posta all'utilizzo di immagini video nella pianificazione del trattamento ortodontico-chirurgico, che, nel simulare i risultati terapeutici, faciliterebbero la percezione del cambiamento estetico, con il rischio di creare nel paziente aspettative vincolanti ed esporre il clinico ad un tacito obbligo di risultato del trattamento digitalmente supportato.

La documentazione raccolta ai fini diagnostici viene valutata da ortodontista e chirurgo maxillo-facciale; quest'ultimo deve dare indicazioni riguardo agli spostamenti dei mascellari, possibilmente anche in merito alla loro entità ed al tipo di intervento programmato per quel paziente. Gli elementi forniti dal chirurgo sono fondamentali per l'ortodontista in quanto premessa necessaria per redigere il VTO (Visualizzazione Obiettivi di Trattamento) ortodontico-chirurgico.

Il VTO ortodontico-chirurgico rappresenta un importante strumento per l'ortodontista poiché permette di visualizzare complessivamente gli obiettivi chirurgici ed ortodontici sul piano sagittale, trasversale e verticale. Può essere eseguito con la tecnica più familiare all'ortodontista, manualmente o con l'aiuto di strumenti digitali/informatici, partendo da presupposti squisitamente estetici oppure estetico-funzionali; può essere mostrato al paziente ma non deve, comunque, creare aspettative vincolanti.

Il trattamento ortodontico-prechirurgico può essere eseguito con qualsiasi tecnica ortodontica. Al termine di tale fase, qualche mese prima dell'intervento, è prevista l'applicazione di un apparecchio multi-attacchi vestibolare, per esigenze intraoperatorie; archi rettangolari passivi a pieno spessore e ganci consentiranno al chirurgo di applicare legature metalliche intraoperatorie.

Subito prima della fase chirurgica, tramite il VTO Chirurgico (di pertinenza del chirurgo maxillo-facciale e condiviso con l'ortodontista) si procede alla programmazione degli spostamenti chirurgici dei mascellari con la previsione del risultato estetico finale. Si tratta di una programmazione analoga a quella ortodontica-prechirurgica, ma priva di spostamenti dentali. Può essere eseguito sia in laterale che in frontale, manualmente o con ausili digitali/informatizzati.

Nei casi più complessi i modelli in gesso pre-chirurgici possono essere montati in articolatore a valori medi, quindi sezionati e riposizionati sulle basi dell'articolatore secondo i movimenti previsti con il VTO. In questa fase è possibile eseguire, se richiesto dal chirurgo, splints in resina intermedi e/o finali utili per la stabilità intraoperatoria e postoperatoria.

Usualmente, dopo circa due settimane dall'intervento chirurgico, quando il paziente viene nuovamente affidato all'ortodontista possono essere rimossi gli archi rettangolari a pieno spessore e sostituiti con archi più leggeri.

L'uso di elastici verticali di guida concorre a migliorare l'intercuspidazione.

Contestualmente vengono prescritti esercizi di rieducazione funzionale.

Solitamente, dopo circa 50-60 giorni dall'intervento chirurgico, si può procedere con il perfezionamento dell'allineamento dentale e dei rapporti oclusali, per un periodo di circa 4-6 mesi. La stabilità dei risultati viene affidata alla contenzione che può essere attuata con apparecchiature fisse (es. splints in filo metallico o materiali compositi) o rimovibili (es. placche, mascherine termoformate, etc.). La durata della contenzione può essere variabile, mediamente è di 12-18 mesi, sebbene, in alcuni casi, può essere permanente.

In pazienti affetti da disordini temporomandibolari devono essere rispettati particolari accorgimenti terapeutici, ricorrendo talvolta all'utilizzo di bite a copertura totale.

- **La risoluzione di quadri clinici definiti “borderline” rappresenta sicuramente una delle maggiori criticità in ambito ortodontico e richiede particolari competenze.**
- **Data l'estrema labilità della linea di confine tra “paziente ortodontico” e “chirurgico”, non sempre così netta, risulta determinante una corretta diagnosi tridimensionale della malocclusione, al fine di stabilire se l'alterazione dento-scheletrica può essere trattata “ortodonticamente”, con compensi dentali (camouflage) o mediante un trattamento chirurgico-ortodontico di riposizionamento dei mascellari nei tre piani dello spazio. Un trattamento ortodontico prechirurgico si pone obiettivi concettualmente differenti rispetto a quelli del trattamento ortodontico convenzionale.**
- **La pianificazione terapeutica deve essere condivisa con il paziente, in quanto caratteristiche e gravità della malocclusione non rappresentano le uniche variabili che concorrono alla scelta di un trattamento piuttosto che di un altro; rilevante importanza assumono l'età del paziente e le implicazioni estetiche e psicosociali.**

### **Bibliografia**

*Bell WH, Jacobs JD, Quejada JD. Simultaneous repositioning of the maxilla, mandible and chin. Treatment planning and analysis of soft tissues. Am. J. Orthod Dentofacial Orthop. 1986;89:28-50.*

*Clivio A, Buraglio C, Antonioli M, Piasente M. Strategie ortodontiche e funzionali in fase post-chirurgica Fase terapeutica postchirurgica del paziente disgnatico Giuseppe de Nicola Editore SIDOP 2004; 37-42.*

*Epker B, Fish L. Dentofacial deformities. Mosby Year Book. St. Louis Missouri, 1986.*

*Farronato G, Alicino C, Paini I, Tomasello G. Trattamento ortodontico postchirurgico: gestione dello splint occlusale nella guida all'aripresa funzionale Fase terapeutica post-chirurgica del paziente disgnatico SIDOP 2004;31-3.*

*Kinzinger G, Frye L, Diedrich P. Class II treatment in adults: comparing camouflage orthodontics, dentofacial orthopedics and orthognathic surgery--a cephalometric study to evaluate various therapeutic effects. J Orofac Orthop. 2009;70:63-91.*

*Laino A. Il trattamento delle II Classi Border-Line. Quando il compenso ortodontico e quando la correzione chirurgica. SICMF-SIDOP 2001; 7-1.9*

*Profitt WR., White R.P. Ortodontia e Chirurgia Ortognatica Masson Milano 1997.*

*Raberin M. Orthodontic implications in the correction of the transverse dimension in orthognathic surgery. Rev Stomatol ChirMaxillofac. 2001;102:325-33.*

*Ruf S, Pancherz H. Long term TMJ effects of Herbst treatment: a clinical and MRI study. Am. J. Orthod Dentofacial Orthop. 1998;114:475-83.*

## Ortodonzia e parodontologia

Terapie ortodontiche effettuate su pazienti parodontopatici, nell'ambito di riabilitazioni oclusali o di terapie elettive e localizzate, finalizzate a migliorare situazioni parodontali specifiche a carico di singoli elementi dentali, devono prevedere un'integrazione con la terapia parodontale dalla fase diagnostica alla stabilizzazione dei risultati ottenuti.

Le richieste più frequenti riguardano trattamenti ortodontici in soggetti con denti particolarmente compromessi o terapie mirate a risolvere problemi condivisi ed in particolare riallineamenti e riposizionamenti in chiave parodontale (es. correzione di inclinazioni assiali, apertura e chiusura spazi, estrusioni ed intrusioni, stabilizzazione di elementi dentali parodontalmente compromessi, etc).

Dal punto di vista **clinico**, la perdita di supporto parodontale può comportare migrazioni di elementi dentali soprattutto in presenza di parafunzioni, così come la perdita e/o l'estrazione di elementi dentali può favorire la migrazione di denti contigui alle zone edentule che si manifesta clinicamente con la comparsa di diastemi, proinclinazioni, estrusioni, rotazioni, inclinazioni, etc. Tali quadri clinici, oltre a provocare un evidente danno estetico, possono rendere problematica l'igiene del paziente, contribuendo all'aggravamento dei processi flogistici a carico del parodonto. Inoltre, possono rappresentare un ostacolo alle procedure di riabilitazione necessarie per il ripristino di una piacevole estetica e di una buona funzione.

Un approfondito **esame clinico ed eventuali indagini strumentali** sono finalizzati a valutare le condizioni iniziali del paziente, sia relativamente a problematiche ortodontiche di carattere generale che alle condizioni parodontali al termine della terapia. Nel caso in cui la terapia risulti mirata alla risoluzione di un problema specifico, la scelta degli esami strumentali più opportuni deve essere stabilita dal clinico, sebbene è buona norma prescrivere radiografie endorali delle aree da trattare.

Nei casi complessi di riabilitazione può essere indicato ricorrere all'analisi dei modelli in gesso, ad un'adeguata valutazione tramite radiografie endorali e ad eventuale teleradiografia del cranio in proiezione latero-laterale.

Ulteriori esami strumentali possono essere prescritti a discrezione del clinico in base al tipo di problematica oggettivata. L'esame delle fotografie extra ed intra-orali può essere utile in fase diagnostica e per rilevare, a termine trattamento, gli effetti terapeutici.

Si rivela di fondamentale importanza una valutazione complessiva ortodontica e parodontale, al fine di programmare il timing dei diversi interventi terapeutici ed i vari steps.

Relativamente alle **strategie di trattamento di carattere generale**, l'inizio della terapia ortodontica è condizionato dalla completa risoluzione della flogosi a carico dei tessuti parodontali e la sua prosecuzione necessita di un attento monitoraggio dell'igiene orale del paziente per l'intera durata del trattamento.

Devono essere valutate con attenzione zone di accumulo di placca ed evitati traumi oclusali legati agli spostamenti dei denti o a contatti prematuri, in quanto potrebbero essere responsabili di un aggravamento della patologia parodontale. A tale scopo sono consigliate apparecchiature poco ingombranti, facili da pulire ed in grado di esercitare forze leggere e ben controllate.

Al paziente vanno consigliate sedute di igiene professionale periodiche, la cui cadenza temporale è legata anche alla capacità individuale di mantenere un buon livello di igiene orale. Secondo alcuni Autori, l'incapacità da parte del paziente di mantenere una corretta igiene orale sarebbe una ragione valida per interrompere la terapia.

Una volta perseguiti gli obiettivi stabiliti, in presenza di problemi parodontali severi, soprattutto se associati a migrazioni dentali, si potrà ricorrere a procedure di contenzione permanente, ricorrendo

eventualmente a retainer applicati con resina sugli elementi interessati dal trattamento, qualora il clinico lo ritenga necessario.

**Il trattamento ortodontico** in pazienti con tessuti parodontali ridotti, ma sani, può essere intrapreso senza peggiorare la situazione parodontale iniziale, qualora i movimenti siano effettuati dopo un'attenta diagnosi ed eseguendo un corretto protocollo.

Nei casi in cui la terapia venga effettuata in maniera adeguata, non si evidenzerebbe una significativa perdita di attacco, anzi, in alcuni casi, la terapia ortodontica si dimostrerà in grado di migliorare la situazione parodontale, soprattutto quando integrata con trattamenti parodontali specifici. Buoni risultati sono legati alle procedure impiegate ed, in particolare, all'utilizzo di forze leggere, al mantenimento di un'adeguata igiene orale, al controllo della flogosi ed all'eliminazione di eventuali interferenze funzionali.

Al contrario, in soggetti con parodontopatia attiva ed in presenza di trauma occlusale, il movimento ortodontico può accelerare i processi distruttivi a carico del parodonto, anche quando il paziente è in grado di mantenere una buona igiene orale.

Si tratta, comunque, sempre di trattamenti complessi il cui esito è legato a fattori di carattere individuale, che possono rappresentare un limite per il clinico nella scelta della biomeccanica (sistemi di forze, possibilità di ancoraggio), nella valutazione del rischio parodontale (topografia dell'osso alveolare), per quanto concerne l'evoluzione e la prognosi della parodontopatia, fino all'incapacità del paziente di mantenere una corretta igiene orale.

Risulta, quindi, necessario che il paziente sia informato e consapevole di tali rischi prima dell'inizio della terapia e sia in grado di assicurare una completa collaborazione.

Trattamenti interdisciplinari ortodontico-parodontali, sebbene più frequenti in età adulta, possono comunque rivelarsi necessari anche in soggetti in fase di crescita, soprattutto in presenza di tessuti parodontali sottili o su elementi sottoposti a traumatismo (es. errate tecniche di spazzolamento, inversione dei rapporti vestibolo-linguali specie a carico dei denti frontali, etc.).

In tali situazioni il clinico, oltre a seguire le procedure diagnostico-terapeutiche dei trattamenti convenzionali, dovrà anche attuare una mirata strategia per non aggravare e, se possibile, migliorare la situazione parodontale preesistente.

- **Preliminarmente all'applicazione di apparecchiature ortodontiche fisse risulta opportuno trattare processi flogistici a carico dei tessuti parodontali e procedere ad un attento monitoraggio dell'igiene orale del paziente, per tutta la durata del trattamento.**
- **Una profilassi domiciliare deve essere affiancata ad una periodica profilassi professionale, al fine di mantenere un buon livello di igiene orale.**
- **In presenza di problematiche parodontali, zone di accumulo di placca ed eventuali traumi occlusali, anche correlati agli spostamenti dentali o a contatti prematuri, potrebbero essere responsabili del peggioramento della patologia parodontale.**

- **In presenza di tessuti parodontali ridotti, ma sani, il trattamento ortodontico può essere intrapreso senza che determini un peggioramento delle condizioni parodontali iniziali. E' necessario un adeguato approccio biomeccanico, l'utilizzo di forze leggere, il mantenimento di un'adeguata igiene orale, il controllo della flogosi e l'eliminazione di eventuali interferenze occlusali.**
  
- **Non è indicato il trattamento ortodontico in presenza di una parodontopatia in fase attiva e di trauma occlusale, pur in presenza di una buona igiene orale; si evita in tal modo il peggioramento del processo distruttivo a carico del parodonto.**
  
- **Il paziente deve essere dovutamente informato degli eventuali rischi correlati al trattamento ortodontico e dell'importanza di un'adeguata collaborazione.**

### **Bibliografia**

*Boyd RL, Leggot PJ Qinn RS, Eakle WS Chambers D. Periodontal implications of orthodontic treatment in adults with reduced or normal periodontal tissues versus those of adolescents. Am J Orthod Dentofacial Orthop 1989; 96:191-199.*

*Kessler M. Interrelationships between orthodontics and periodontics. Am J Orthod Dentofacial Orthop 1976;70:154-72.*

*Loe H, Anerud A, Boysen H, Morrison E. Natural history of periodontal disease in man. J Clin Periodontol 1986;13:431-45.*

*Melsen B, Agerbaek N, Erikson J, Terp S. New attachment trough periodontal treatment and orthodontic intrusion. Am J Orthod Dentofacial Orthop 1988; 94:104-16.*

*Melsen B, Agerbaek N, Markenstam G. Intrusion of incisors in adult patients with marginal bone loss. Am J Orthod Dentofacial Orthop 1989; 96:232-41.*

*Ong MA, Wang HL. Periodontic and orthodontic treatment in adults. Am. J Orthod Dentofacial Orthop 2002;122:420-428.*

*Papanou PN, Wennstrom JL, Grondahl K. A 10-year retrospective study of periodontal disease progression. J Clin Periodontol 1989;16:403-11.*

*Sanders NL. Evidence-Based care in orthodontics and periodontics: a review of literature. JADA, 1999;130: 521-527.*

*Zachrisson BU. Tooth movements in periodontally compromised patient In Lindhe J , Karring T, Lang NP "Clinical Periodontology and Implant Dentistry". 5th Edition. Ed. Wiley, 2006.*

### **Ortodonzia ed implantologia**

Gli impianti endossei possono essere utilizzati come ancoraggio per movimenti ortodontici, come supporto protesico in caso di assenza di elementi dentali per pregresse estrazioni, agenesie dentarie, avulsioni post-traumatiche e come supporto protesico in caso di trattamenti ortodontici pre-protesici, in particolare in pazienti con problemi parodontali.



Le dimensioni dell'impianto e le finalità ne condizionano la scelta; dovrebbero sempre essere congrui con la quantità di osso disponibile e con il piano di trattamento.

L'ancoraggio ortodontico è definito come la resistenza offerta ai movimenti dentali indesiderati. Qualsiasi procedura ortodontica, che preveda l'applicazione di un impianto come ancoraggio, non comporterà alcun movimento indesiderato (forza di reazione o perdita di ancoraggio). La forza applicata si esplicherà completamente sul dente o su gruppi di denti da spostare: si realizza una situazione ideale definita "ancoraggio assoluto".

L'ancoraggio ortodontico può essere realizzato tramite mini-viti intraossee, dispositivi di "ancoraggio temporaneo", che possono essere inserite nel tessuto osseo. A queste vengono applicate trazioni per ottenere spostamenti dentali con il vantaggio biomeccanico del "massimo ancoraggio". Risultano differenti per finalità e protocollo d'inserzione rispetto agli impianti convenzionali. Possono essere inserite in zona interradicolare o apicale, non comportano osteointegrazione e, pertanto, dopo aver sortito il movimento ortodontico desiderato, possono essere facilmente rimosse.

Gli impianti convenzionali, invece, vanno incontro ad osteointegrazione e sono indicati come ancoraggio rigido ortodontico-ortopedico, soprattutto nei casi di edentulia parziale associata a malocclusione. In ambito ortodontico è possibile utilizzarli, sia come ancoraggio, che come supporto per la successiva riabilitazione protesica. Il loro inserimento in spazi ridotti risulta difficoltoso.

Le **indicazioni** all'utilizzo di impianti a scopo ortodontico sono:

- movimento di intrusione ed estrusione dentale con una riduzione delle complicate e facilitazione del movimento dentale (più idonee le mini-viti);
- chiusura degli spazi edentuli e, pertanto, si ha esclusione della necessità di riabilitazione protesica, riduzione del rischio di lesioni endodontiche, miglioramento dell'igiene orale;
- riposizionamento di elementi dentari mal posti e, quindi, aumento dell'ancoraggio per uprighting, con eventuale successivo utilizzo nelle zone edentule a scopo protesico;
- rinforzo dell'ancoraggio con la creazione del massimo ancoraggio (es. nell'arretramento del gruppo frontale dopo estrazione o edentulia pregressa dei premolari);
- movimento ortopedico, sì ad es. possono accelerare la distrazione della sutura palatina mediana.

Esistono, comunque, delle **controindicazioni** all'utilizzo di impianti a scopo ortodontico quali:

- le limitazioni anatomiche (spazi ridotti);
- la quantità e qualità dell'osso non idonei;
- l'allungamento eccessivo dei tempi di trattamento, tenuto conto che la trazione ortodontica viene intrapresa 3-4 mesi dopo l'inserimento degli impianti;
- l'aumento dei costi.

Nell'ambito della **terapia ortodontica implantoprotetica**, il trattamento pre-protesico/implanto-protesico rappresenta una possibile soluzione in assenza di elementi dentali per pregresse estrazioni, agenesie dentarie (singole o multiple), avulsioni post-traumatiche.

La terapia ortodontica pre-protesica deve prevedere la risoluzione dell'eventuale malocclusione ed apertura e/o mantenimento degli spazi necessari per la successiva riabilitazione implantoprotetica, ponendo attenzione all'inclinazione delle radici degli elementi dentali ed un'attenta valutazione e gestione di overjet ed overbite. La terapia implantoprotetica ha un ruolo di primo piano nella sostituzione di denti singoli. Le protesi mobili tradizionali possono essere riservate alla risoluzione dei casi di agenesie multiple, in particolare in soggetti affetti da sindromi complesse in età evolutiva, procrastinando all'età adulta soluzioni definitive.

La terapia implantare deve, comunque, essere accuratamente valutata e programmata, tenendo conto di diversi fattori quali:

- il rischio-beneficio (in particolare della procedura chirurgica);
- l'età del paziente;
- lo stato di sviluppo del complesso dento-maxillo-facciale;
- lo spazio disponibile (si deve tener conto, ad esempio, che occorrono circa 7-8 millimetri per la sostituzione di un secondo premolare e che risulta preferibile valutare le dimensioni del controlaterale in caso di agenesia dell'incisivo laterale superiore; inoltre, in presenza di un laterale conoide, deve essere considerato uno spazio paria circa i due terzi della larghezza dell'incisivo centrale);
- lo spazio inter-radicolare (in genere occorre almeno un millimetro di spazio per lato oltre al diametro dell'impianto);
- le caratteristiche del sito implantare (dal momento che possono verificarsi riassorbimenti atrofici del processo alveolare nelle zone agenesiche, si potrebbe configurare la necessità di innesti e/o di procedure di rigenerazione tissutale).

Nei quadri di avulsione traumatica di uno o più elementi dentari e dislocazione parziale di elementi contigui si può rendere necessario sia un eventuale intervento ortodontico di riposizionamento e fissazione degli stessi che la sostituzione protesica degli elementi avulsi, con procedure implantoprotetiche, se il soggetto è adulto.

Nel paziente in crescita si possono adottare soluzioni protesiche temporanee di tipo tradizionale, procrastinando la terapia protesica o implantoprotetica a termine crescita.

In presenza di contestuale patologia parodontale e di edentulia parziale può essere necessario, dopo iniziale terapia parodontale, un trattamento ortodontico finalizzato al riallineamento in arcata di elementi dentali migrati e la creazione di adeguati spazi per la sostituzione degli elementi mancanti con procedure protesiche o implantoprotetiche.

**- La programmazione terapeutica deve prevedere indicazioni, modalità e timing dell'intervento ortodontico ed implantoprotetico, ponendo attenzione in particolare alle finalità dell'intervento implantologico nel complessivo assetto occlusale, che deve essere procrastinato, comunque, a termine di crescita.**

**- L'uso di mini-viti, utilizzate come dispositivi d'ancoraggio extra-dentale, può rappresentare una soluzione utile che necessita, preliminarmente, di un approfondito iter diagnostico, una circostanziata programmazione terapeutica e del consenso del paziente.**

### **Bibliografia**

*Baumgaertel S. Orthodontic implantology: a revolutionary approach to high-anchorage orthodontics. Gen Dent 2009;57(4).410-4.*

*Deguchi T, Takamo-Yamamoto T, Kanomi R, Hartsfield JK jr, Roberts WE, Garetto LP. The use of small titanium screws for orthodontic anchorage. J Dent Res 2003 82:377.*

*Deryckere F, Neyt L, Abeloos J, De Clercq C, Mommaerts M, De Mot B. Treatment of a congenitally missing upper lateral incisor with an implant Rev Belge Med Dent 2001;56:30-4.*

- Fuiwara T, Nakano K, Sobue S. Simultaneous occurrence of unusual odontodysplasia and oligodontia in the permanent dentition: report of a case *Journal of Paediatric Dent*. 2000;10; Issue 4;341.
- Goodracre, Brown DT, Roberts WE and Jeiroudi T. Prosthodontic considerations when using implants for orthodontic anchorage. *Journal of Prosth.Dent*. 1997; 77( 2) .
- Gotta S, Sarnachiaro GO, Tarnow DP. Distraction osteogenesis and orthodontic therapy in the treatment of malpositionedosseointegrated implants: a case report. *Pract Proced Aesthet Dent* 2008;20:401-5.
- Justens E, De Bruyn H. Clinical outcome of mini-screws used as orthodontic anchorage. *Clin Implant Relat Res*.2008;10:174-80.
- Huang LH, Shotwell JL, Wang HL. Dental implant for orthodontic anchorage *Am J Orthd Dentofacial Orthop* 2005;127:713-22.
- Mc Millan AS, Nunn JH Postlethwaite KR. Implant-supported prosthesis in a child wit hereditary mandibular anodontia: the use ofball attachments *International Journal Dentistry* 1998;8:65-69.
- Nordgarden H, Jensen JL, Storhau K. Oligodontia is associated with extra –oral ectodermal symptoms and low whole salivary flowrates *Oral Disease* 2001; 7: Issue 4;226.
- Renouard F, Nguyen-Gauffre MA. Implant and orthodontic. *Orthod Fr* 1997;68:161-70.
- Tatli U, Kurkcu M, Cam OY, Buyukyilmaz T. Autotrasplantation of impacted teeth: a report of 3 cases and review of the literature *Quintessence Int* . 2009; 40: 589-95.

## **ODONTOIATRIA SPECIALE**

L'Odontoiatria speciale (*Special Care Dentistry*) è la disciplina che si occupa della prevenzione e cura delle patologie odontostomatologiche negli individui con particolari esigenze: persone con disabilità intellettiva, persone affette da malattie che ne riducono la mobilità o la collaborazione, persone anziane con patologie croniche invalidanti, persone con malattie che rendono il trattamento odontoiatrico critico, persone socialmente svantaggiate.

La presa in carico di queste persone comporta che venga loro consentito di essere curati in maniera paragonabile per efficacia al resto della popolazione, nonostante, spesso, la loro scarsa collaborazione.

La diagnosi nel paziente diversamente abile presenta particolari difficoltà data l'impossibilità di raccogliere dati anamnestici in modo diretto ed in considerazione del fatto che l'esame obiettivo molte volte deve essere eseguito in sedazione profonda o in narcosi, stesse condizioni richieste per l'erogazione delle cure. Appare chiaro, quindi, come, nella stragrande maggioranza dei casi, la presa in carico di questi pazienti richiede un ambiente ospedaliero dotato di una sala operatoria opportunamente attrezzata e di personale specializzato.

In considerazione di quanto detto sopra, specie in merito alle difficoltà che insorgono nell'intraprendere un percorso terapeutico in questi individui, grande attenzione deve essere attribuita alla prevenzione delle malattie odontostomatologiche.

Nei soggetti diversamente abili, solitamente, sono bassi gli standard di igiene orale e di controllo della placca a causa delle scarse abilità motorie, della frequente presenza di disallineamento dentale, della mancanza di detersione e del ristagno di placca; inoltre, negli individui con respirazione orale vi è anche una riduzione della funzione protettiva della saliva su denti e gengive.

Un corretto spazzolamento dentale è essenziale per rimuovere la placca e i depositi di cibo e mantenere la salute delle gengive e del parodonto. La tecnica è meno importante rispetto all'efficacia raggiunta nella rimozione della placca ed il supporto dei genitori o dei caregiver nelle manovre di spazzolamento può essere necessario per tutta la durata della vita.

L'odontoiatra o l'igienista dentale sono figure precipue per insegnare il metodo migliore per rimuovere la placca, in particolare nel rendere "individuali" le manovre di igiene orale e devono essere in grado di ascoltare e comprendere le difficoltà dei genitori o dei caregiver nell'effettuare le manovre di igiene orale proposte.

Un elevato numero di studi ha indicato che le persone con disabilità intellettive hanno più placca sui loro denti e sulle loro gengive rispetto alla popolazione generale con un incremento evidente con l'aumentare degli anni e una situazione di salute parodontale bassa, riscontrabile questa già in età adolescenziale. Individui con sindrome di Down, inoltre, sono suscettibili a forme aggressive di malattia parodontale, dovute sostanzialmente a deficit immunitari.

I soggetti diversamente abili con dolori orali sono spesso incapaci di esprimere a parole il proprio problema, mentre possono manifestare un cambiamento nei modi di comportarsi tramite diversi atteggiamenti: ad esempio, perdita di appetito, scarsa voglia di partecipare ad attività di routine, sonno disturbato, irritabilità, forme di autolesionismo, etc.. È importante, pertanto, che le persone più vicine all'individuo con disabilità siano in grado di individuare questi cambiamenti e allertare precocemente quanti deputati alla prevenzione e cura delle patologie del distretto orale.

Oltre alla prima visita da eseguirsi secondo i canoni classici e, ove possibile, in presenza dei genitori/tutori del soggetto diversamente abile, in alcuni casi, è utile ed opportuna una visita presso la residenza o, comunque, presso l'ambiente abituale anche per fornire all'odontoiatra informazioni in merito a possibili situazioni che possano ostacolare o rendere disagevole il percorso terapeutico. Utile, inoltre, può essere far conoscere all'individuo diversamente abile la struttura dove sarà preso in cura, ricordando, inoltre, che il processo di ambientamento alla "nuova situazione" può essere molto lungo e richiedere numerose visite.

I dati anamnestici, raccolti durante la prima visita, dovranno comprendere, come sempre, le informazioni essenziali per inquadrare lo stato di salute generale del paziente ma anche una serie di informazioni che permettano di verificare il grado di collaborazione dell'individuo.

Dopo la visita, un documento scritto che attesti lo stato di salute orale del soggetto ed un piano di trattamento scritto sono utili per facilitare la comunicazione tra lo l'odontoiatra odontoiatrico, la famiglia e, eventualmente, tutte le figure coinvolte nell'attuazione del piano di prevenzione e cura delle patologie del cavo orale dell'individuo.

Il presupposto fondamentale di ogni trattamento sanitario è rappresentato dal consenso, liberamente espresso dal paziente e fondato sull'informazione relativa a tutti gli aspetti del trattamento per il quale si chiede il consenso.

L'informazione deve accuratamente riguardare anche le eventuali problematiche negative che possono insorgere durante e dopo ogni trattamento come pure evidenziare eventuali alternative terapeutiche al trattamento previsto.

L'operatore deve conoscere la normativa legata ai casi di restrizione della capacità di intendere e volere che si esplica con i provvedimenti dell'interdizione, dell'inabilitazione e con la figura dell'amministratore di sostegno. Tutto ciò al fine di individuare correttamente l'avente diritto a dare il consenso alle cure.

E' essenziale, quindi, che l'operatore pretenda di stabilire un canale preferenziale di comunicazione direttamente con chi detiene la potestà nei confronti dell'individuo da sottoporre al trattamento, qualora questi non sia in grado autonomamente di disporre di se, in modo da superare tutti gli aspetti formali e sostanziali, legati all'espletamento del trattamento odontoiatrico.

Può capitare che l'operatore disponga del consenso al trattamento dei familiari e/o del tutore che richiedono il trattamento, ma si trovi di fronte al diniego del consenso, spesso per motivi di ansia e/o fobia, da parte del soggetto interessato. A tal proposito e, contrariamente a quanto possa sembrare, è da tenere in debita considerazione che *“il consenso verso un trattamento sanitario concerne l'esercizio di un diritto personale, il soggetto interessato è l'unico capace di prestare il proprio consenso. Nell'eventuale conflitto con chi è investito di potestà nei suoi confronti non può che prevalere la volontà dell'interessato”*.

E' evidente, quindi, in virtù di quanto sopra, che, in presenza di un individuo di età superiore ai 14 anni, non assoggettato ad un provvedimento di interdizione ed in condizioni di ritardo mentale lieve o moderato ma, comunque, non sufficiente per poter parlare di incapacità di intendere e di volere, non si potrebbe procedere con il trattamento anche se ritenuto necessario ed improrogabile. In situazioni del genere, la normativa attuale non prevede la procedura del Trattamento Sanitario Obbligatorio poiché questa è riservata ai soli trattamenti di tipo psichiatrico; l'unica strada percorribile è quella di convincere il paziente a sottoporsi alle cure odontoiatriche previo un proprio consenso autonomo.

**- In occasione della prima visita è necessario verificare il grado di collaborazione dell'individuo.**

**- In considerazione del fatto che le cure su persone diversamente abili possono richiedere, frequentemente, la sedazione profonda o la narcosi, è opportuno che nella stessa seduta di cura, ove possibile, vengano eseguite anche le prestazioni a carattere preventivo come ad esempio l'igiene orale e le sigillature dei solchi e delle fessure degli elementi dentari.**

**- Le cure odontoiatriche nella persona diversamente abile devono essere erogate con gli stessi principi che si usano per il resto della popolazione; va considerato che la complessità del trattamento erogato può essere influenzata dalla severità della disabilità stessa.**

**- Nella predisposizione di un piano di cure è necessario tener conto del grado di igiene orale e dello stato di salute parodontale. Una scadente condizione di igiene orale, frequente nei pazienti diversamente abili, influisce negativamente sul buon esito e sulla durata delle cure.**

**- La collaborazione e la comunicazione tra paziente, famiglia e/o tutore ed operatori sanitari diventano elementi cruciali nella predisposizione di un piano di trattamento efficace e individualizzato.**

Negli individui diversamente abili e bisognosi di cure odontostomatologiche, la frequenza dell'intervento professionale dipende fondamentalmente dalle necessità dell'individuo stesso: può essere annuale per i soggetti edentuli; settimanale, con l'igienista dentale, per coloro che non riescono ad effettuare in maniera efficace le manovre di igiene orale. Da tenere in considerazione, inoltre, il fatto che la necessità di dover far ricorso alla sedazione profonda o all'anestesia generale può influire sulla frequenza degli interventi. In alcuni casi, la frequenza ravvicinata alle cure e, quindi, alla struttura di cura, può consentire una familiarizzazione dell'individuo fino a consentire, a volte, di evitare il ricorso all'anestesia generale. In ogni caso, comunque, appare sempre necessaria la realizzazione di un percorso comune e condiviso con la famiglia o con la struttura di riferimento dell'individuo in cura, così come andrebbe sempre perseguito un approccio multidisciplinare.

Relativamente al grado di disabilità, coloro che presentano un ritardo mentale lieve hanno un maggior numero di terapie conservative di buon livello, un ridotto grado di edentulia e un minor numero di carie non trattate rispetto ai soggetti adulti disabili gravi. Il livello delle cure presenti appare spesso in relazione alla capacità del soggetto di comprendere o cooperare, poiché un significativo numero di soggetti adulti richiede trattamenti in anestesia generale. Un minor numero di riabilitazione protesiche è presente nei soggetti con ritardo mentale a fronte di un più alto livello di estrazioni. Negli individui nei quali vengono confezionate protesi, soprattutto rimovibili, c'è una maggiore prevalenza di patologie indotte dal dispositivo stesso, dovute a una scadente igiene della protesi e a una cattiva gestione della stessa.

I pazienti, a termine del piano di trattamento, è buona norma che vengano avviati in un percorso assistenziale caratterizzato da sedute di igiene professionale in ambulatorio, da eseguirsi con strumentazione manuale o mediante ultrasuoni, con un igienista o un odontoiatra, da ripetersi a seconda della situazione odontoiatrica generale e del grado di igiene domiciliare raggiunto.

Consigliati, poi, sono almeno due incontri l'anno tra famiglie/tutori dei pazienti e igienista per spiegare le procedure di igiene domiciliare e l'importanza di una corretta fluorizzazione. Inoltre, è consigliabile che, nel percorso di prevenzione e cura, vengano adottati specifici programmi di igiene alimentare.

**- La promozione e l'educazione alla cura della salute orale, basate su un rapporto personale igienista-paziente, risultano essere efficaci. Nei soggetti con disabilità intellettiva lieve o media, questo può ritenersi appropriato e l'utilizzo della figura dell'igienista dentale può risultare utile nell'attuazione di questa strategia preventiva. Tutte le figure che si occupano della salute orale dei soggetti disabili devono ricevere formazione e supporto riguardo in merito a queste tematiche.**

**- Corrette politiche sanitarie dovrebbero garantire, a fini preventivi, ragionevoli tempi di accesso alle strutture, in cui è possibile effettuare con sicurezza sedazione profonda, anestesia generale e ricovero post-intervento. Allo stesso modo, è necessario garantire dei percorsi sanitari facilitati di presa in carico degli individui diversamente abili in considerazione del fatto che questi non sono in grado di accedere in maniera autonoma alle strutture di prevenzione e cura.**

Nei pazienti che devono essere sottoposti ad interventi di chirurgia odontostomatologica, le tecniche da utilizzare saranno le stesse che si utilizzano nella popolazione in generale.

In considerazione del fatto che nella stessa seduta terapeutica eseguita in narcosi o sedazione profonda, è consigliata l'esecuzione di quante più cure possibili, gli interventi chirurgici è buona norma che vengano eseguiti al termine della seduta stessa, onde evitare che il sanguinamento ostacoli il proseguimento di successive manovre terapeutiche.

E' raccomandato, per le suture, l'utilizzo di filo riassorbibile.

**- Nell'ambito di una stessa seduta terapeutica per trattamenti odontoiatrici di varia natura ed eseguita in narcosi o sedazione profonda, le cure chirurgiche vanno eseguite al termine della seduta stessa.**

In caso di cure odontoiatriche conservative, sono da privilegiare le tecniche operative che prevedono il completamento della terapia in un'unica seduta.

Relativamente ai materiali, a volte il ricorso ad alcuni esteticamente meno validi è reso necessario dall'impossibilità di poter seguire protocolli rigidi di utilizzo richiesti da altri materiali, al contrario di quanto avviene nel paziente collaborante.

Il trattamento endodontico del paziente disabile richiede protocolli che consentono il completamento della terapia in una sola seduta.

**-I trattamenti di natura conservativa vanno completati nella stessa seduta terapeutica.**

Nei pazienti non collaboranti, il trattamento parodontale di elezione è quello non chirurgico (detartrasi e levigatura delle radici "a cielo coperto"), da eseguirsi in un'unica seduta in narcosi o in sedazione profonda.

L'utilizzo di metodiche di tipo chirurgico va attentamente valutato, caso per caso, poiché anche la rimozione dell'impacco chirurgico come eventuali successivi controlli non sempre sono praticabili.



Inoltre, un non adeguato controllo di placca, situazione più tipica nei pazienti diversamente abili, può facilmente inficiare la terapia praticata.

Al fine di mantenere uno stato di salute orale ottimale, i pazienti diversamente abili vanno inseriti in un percorso di richiami periodici, per ablazioni e/o levigature, con una frequenza variabile ed individuale a seconda dei casi; in alcuni si può arrivare anche a programmare un'ablazione del tartaro ogni 2/3 mesi sia per l'impossibilità di mantenimento di una corretta igiene orale domiciliare sia per la scarsa collaborazione del paziente durante la singola seduta di igiene. In tali casi, la ripetizione a breve scadenza delle sedute di igiene permette di effettuare sedute efficaci in poco tempo grazie al minor accumulo di tartaro; inoltre la ripetizione in un più breve arco di tempo delle sedute crea un'abitudine che lentamente rende più eseguibili tali terapie, anche in casi estremamente difficili come ad esempio nei pazienti affetti da autismo.

**- L'opportunità di un intervento parodontale dovrà essere valutata caso per caso tenendo in dovuta considerazione il fatto che, al termine della terapia, il paziente potrebbe non riuscire ad avere un corretto ed adeguato livello di igiene orale domiciliare.**

In alcuni rari casi, si rende necessario un trattamento ortodontico di semplice e breve esecuzione, da eseguirsi esclusivamente con apparecchiature fisse che richiedono un maggiore controllo dell'igiene orale.

La maggior parte dei pazienti con disabilità intellettiva non è in grado di tollerare apparecchiature di tipo mobile: l'ortodonzia fissa rappresenta l'alternativa risolutiva. Tuttavia, poichè l'assemblaggio ed i successivi controlli, solitamente ogni 4-6 settimane, richiedono che il paziente venga sottoposto ad anestesia generale, il trattamento ortodontico fisso non è proponibile se non in selezionatissimi casi.

In ogni caso, pare corretto ed utile che il fattore limitante per l'accesso del paziente alla terapia ortodontica sia rappresentato dal livello di igiene orale mantenuto, autonomamente o mediante assistenza. E' necessario, infatti, che l'igiene sia valida per scongiurare il pericolo di determinare danni con i dispositivi ortodontici.

Allo stato attuale questo criterio sembra essere l'unico che possa essere seriamente considerato come discriminante per ammettere o meno un paziente ad un percorso di cura ortodontico.

**- La possibilità di poter effettuare un trattamento ortodontico deve essere valutata anche in base alla capacità di mantenimento di una buona igiene orale.**

Il trattamento protesico nei pazienti diversamente abili presuppone un'attenta valutazione dell'effettiva collaborazione del paziente e della capacità di gestione dei dispositivi protesici, specie mobili. In termini generali, è preferibile l'utilizzo di dispositivi protesici fissi.

Nella predisposizione del piano di riabilitazione protesico vanno particolarmente tenuti in considerazione le reali capacità di mantenimento di adeguate condizioni di igiene orale ed il fatto che le sedute terapeutiche debbano essere le meno numerose possibili.

Alternativa all'utilizzo di dispositivi mobili è quello della protesi implanto-supportata. Tuttavia, nei pazienti non collaboranti al di là delle difficoltà dell'intervento stesso, risulta problematica anche la

fase diagnostica che richiede esami tipo OPT, TAC, stratigrafie la cui esecuzione incontra ovvie difficoltà.

Anche il rilievo delle impronte, indubbiamente più complesso per le normali metodiche implantari, rappresenta un ostacolo per il raggiungimento di un buon risultato terapeutico.

- **Ove possibile, nei pazienti non collaboranti, è preferibile la riabilitazione protesica con dispositivi fissi.**

Il trattamento dei pazienti non collaboranti prevede un'attenta valutazione da parte dell'operatore del tempo necessario per la cura, fattore sovente non stimabile, soprattutto quando si deve attuare il trattamento mediante narcosi. Appare chiara, quindi, la componente discrezionale del singolo operatore nella pianificazione del trattamento; ciò può anche comportare una differente valutazione delle scelte operate con possibili risvolti medico legali. Per tal motivo, diventa importante il diario clinico nel quale l'operatore possa puntualmente esplicitare i motivi per i quali ha deciso di tenere una condotta piuttosto che un'altra, senza dare mai nulla per scontato.

Il trattamento in narcosi diventa critico nel paziente non collaborante quando mira a risolvere situazioni cliniche di per sé certamente non gravi al punto da giustificare i rischi connessi, ma, se non risolte, comportano un andamento progressivo con implicazioni negative ed invalidanti per il soggetto affetto.

Tale fattispecie, a titolo esemplificativo, è rappresentata da un soggetto totalmente non collaborante che presenta solo un abbondante accumulo di tartaro.

E' evidente che il soggetto non può essere trattato se non in narcosi; è, comunque, altrettanto evidente che il ricorso alla camera operatoria, con i rischi ed i costi che comporta appare totalmente sproporzionato rispetto al problema presentato. Tuttavia tale problematica, se non affrontata con questo approccio, non può assolutamente essere risolta. D'altro canto il non risolvere il problema comporta un'evoluitività tale da implicare, nel medio periodo, una perdita di elementi dentari sì da aumentare l'invalidità del soggetto.

Queste situazioni devono essere attentamente valutate mediante un preciso ed attento consulto anestesilogico al fine di poter scegliere la tecnica di narcosi più adatta e, eventualmente, valutare terapie da mettere in atto prima dell'intervento così da ridurre al minimo il rischio di complicanze.

### **Bibliografia**

*Alicino C, Cossellu C, Riva E. Linee guida all'approccio del paziente disabile. Dental Cadmos 2006 5; 73-88.*

*Angelillo IF, Nobile CGA, Pavia M et al. Dental health and treatment needs in institutionalised psychiatric patients in Italy. Comm Dent Oral Epidemiol 1995; 23: 360-4.*

*Antignani P. Il problema del consenso e della valutazione della sua validità nel paziente potenzialmente incapace. Scienza e management 1999; 4/5: 21-24.*

*Byrne E, Cunnigam C, Sloper P. La famiglia del bambino Down. Aspetti psicologici e sociali. Erikson, Trento 1992.*

*Custereri V, Schiavoni S. Terapie odontoiatriche alternative nei pazienti disabili pediatrici. Relazione corso disabili 2004.*

*Dall'Oppio L, Weinstein R. L'assistenza odontoiatrica agli handicappati. Handicappato e paziente a rischio in odontoiatria. Ed. Elsevier 1990.*

- D'Avenia R. Il diversamente abile in età evolutiva: la chiave per risolvere un rapporto difficile. Relazione corso disabili 2004.*
- De Berti E, Pozzani E. Paziente con disabilità e igienista dentale: come comunicare. Corso igiene dentale-Università Vita Salute San Raffaele, Milano*
- Fancetti L, Chioatto M et al. Igiene orale domiciliare: mantenimento della salute dento-parodontale. Prevenzione ed Assistenza dentale 1999 ; 5:20-4.*
- Franchini O. Il ruolo dell'ambulatorio odontoiatrico nelle terapia routinaria dei portatori di handicap. Atti Convegno Assistenza Odontoiatrica all'handicappato, 1993.*
- Gizani S, Declerck D, Vinckier F et al. Handicapped Children in Belgium. Comm Dentistry and Oral Epidemiology 1997; 25:352-57.*
- Grundy MC, Shaw L, Hamilton DV. An illustrated Guide to dental care for the medically compromised patients. Wolfe 1993.*
- Edwards N. Dentistry and disability . N.Y. State Dent J. 2001 oct; 67 (8) : 26-30.*
- Lanteri C, Meozzi A, Caprioglio D et al. Malattie ereditarie. Difetti congeniti e sindromi dismorfiche di interesse odontostomatologico. Riv Italiana di Odonto Infantile 1994,5 (2).31-37.*
- Lawton L. Providing dental care for special patients : tips for the general dentist . Jour Am Dent Assoc. 2002 Dic;133(12):1666-70.*
- Legge n.104 del 5 febbraio 1992 – Legge quadro per l'assistenza, l'integrazione sociale e i diritti delle persone handicappate.*
- Martens L, Marks L, Goffin G et al. Oral hygiene in 12-year-old disabled in Flanders. Comm Dentistry and oral Epidemiology 2000; 28:73-80.*
- Martin MD, Kinoshita-Byrne J, Getz T. Dental fear in special needs clinic population of person with disabilities. Spec Care Dentist. 2002 May-Jun; 22(3):99-103.*
- Massi D. Handicaps legislazione : diritti in gioco . Dipartimento per l'informazione e l'editoria. Presidenza del Consiglio dei Ministri, 1996.*
- Murphy NA et al. The Health of caregivers for children with disabilities: caregiver prospectives. Child : care, health and cevelopment (2007) ;33,2,180-187.*
- Pilebro C, Backman B. Teaching oral hygiene to children with autism. International Journal of Pediatric Dentistry, 2005; 15:1-9.*
- Parlato M, Martino S. Tecniche psicologiche e logistiche di approccio ai portatori di handicap in ambito odontoiatrico. Arch Stomat 1989;30: 629-635.*
- Piana G, Baietti AM, Montanari MC et al. La salute odontostomatologica nei soggetti portatori di handicap: proposte di intervento. Riv Ital Odontoiatria Infantile 1993; 2 : 57-60.*
- Raimondo E, Iusi E, De Curtis A et al. Odontoiatria speciale e volontariato : la nostra esperienza con nuove figure professionali. Criteri di comportamento in team. XXI Congresso Naz Collegio dei Docenti Roma 21-24 aprile 2004.*
- Raimondo E. Diversi da chi ? - Mezzi e modalità per l'apertura di un servizio di Odontoiatria Speciale : normative, gestione e criteri di comportamento del team. Ordine dei Medici-Chirurghi e degli Odontoiatri, Roma - 3 nov 2003.*
- Rozza R., Benetti A, et al. Modello didattico assistenziale per disabili. Prevenzione ed assistenza dentale 2004 ; 4 :6-10.*
- Shaw L, MacLaurin ET, Foster TD. Dental caries and periodontal diseases in children with Down's syndrome and other mentally handicapping conditions. Jou Paed Dent, 1985; 1 :15-90.*

*Santoro F, Maiorana C, Galletta A et al. Valutazione di un programma di prevenzione e profilassi in soggetti portatori di handicap. Prevenzione & assistenza dentale 1991; 2: 8-15.*

*Scully C, Cawson R. . Medical problem in dentistry. Butterworth-Heinemann E,1998.*

*Scully C, Kumar N. Dentistry for those required special care.Prim Dent Care 2003 Jan; 10(1):17-22.*

*Solinas G, Brundu C, Masia MD.,Campus G et al. I bisogni sanitari nei portatori di handicap in ambito scolastico : la salute orale. VII conferenza Naz di Sanità Pubblica- Bari 2001.*

*Truisson U, Klingberg G. (2003) Handicap and orofacial function. European Journal of oral Sciences 111; 19-25*

## **MEDICINA ORALE**

Il cavo orale può essere interessato da lesioni singole o multiple e da manifestazioni locali di affezioni sistemiche. Per affrontare tali quadri patologici con efficienza, efficacia, uniformità ed economicità si deve seguire una routine metodologica nella diagnostica capace di identificare le caratteristiche del processo patologico con rapidità ed efficacia.

Ogni prima visita odontostomatologica deve essere accompagnata sempre da un'anamnesi accurata e da un esame obiettivo completo del cavo orale.

Per eseguire con efficacia tale esame sono necessarie le seguenti competenze: possedere una adeguata conoscenza della anatomia e della clinica della regione anatomica per essere in grado di riconoscere le strutture normali e le loro comuni varianti; saper riconoscere gli aspetti clinici fondamentali delle malattie della mucosa orale distinguendo quelle che necessitano di consulenza specialistica di II livello; saper eseguire correttamente un esame obiettivo che assicuri l'esplorazione sistematica della mucosa orale ed orofaringea, delle labbra e della cute periorale, del collo; saper compilare in forma sintetica una cartella clinica specialistica riportandovi i dati riscontrati durante l'esame obiettivo e acquisire una corretta documentazione fotografica.

L'odontoiatra deve sottoporre il paziente a terapia solo se è in grado di giungere ad una diagnosi definitiva per evitare ritardi e terapie ex iuvantibus prima di inviare il paziente per una consulenza specialistica o al medico di medicina generale.

E' consigliata la consulenza specialistica in tutti i casi di cancro orale sospetto o conclamato.

La consulenza va, altresì, richiesta in tutti i casi di lesione che non guariscono spontaneamente entro 15-21 giorni dopo la rimozione dei fattori potenzialmente lesivi.

Le lesioni classificate come lesioni potenzialmente maligne, le malattie bollose e le gengiviti desquamative richiedono anch'esse la consulenza specialistica. Quest'ultima va poi richiesta sempre in tutti i casi di dubbio diagnostico.

L'odontoiatra con esperienza in patologie della mucosa del cavo orale e il medico di medicina generale vanno consultati per tutti i pazienti con il sospetto di patologie sistemiche (es. diabete) e per i pazienti in terapia cronica per una o più patologie sistemiche.

**- L'odontoiatra, in presenza di lesioni singole o multiple e di manifestazioni locali di affezioni sistemiche, deve sottoporre il paziente a terapia solo se è in grado di giungere ad una diagnosi definitiva per evitare ritardi e terapie ex iuvantibus.**

### ***Bibliografia***

*Cawson RA, Binnie WH, Barrett, Wright JM. Patologia Orale. Antonio Delfino Editore Ed 2003.*

*Crispian Scully, Oslei Paes de Almeida, Jose Bagan, Pedro Diz Dios. Oral Medicine and Pathology at a Glance Wiley-Blackwell Ed. 2010.*

### **Esame della mucosa orale con l'ausilio di coloranti vitali**

Nell'ambito dell'iter diagnostico delle lesioni potenzialmente maligne vs carcinoma orale, il colorante vitale più utilizzato è il Blu di Toluidina, colorante basico del gruppo delle tiazine.

Il blu di toluidina utilizzato "in vivo" si fissa preferibilmente alle cellule epiteliali atipiche delle neoplasie e delle displasie che hanno un sistema ribosomiale molto attivo, presenti in tessuti che proliferano abbondantemente.

### Indicazioni

1. Ricerca di possibile plurifocalità in carcinoma del cavo orale già diagnosticato
2. Diagnosi di natura di lesione sospetta del cavo orale a prevalente o totale componente eritroplastica
3. Come indicatore per eseguire prelievi bioptici singoli o multipli (mappatura) nei siti più rappresentativi della lesione.

### Controindicazioni

1. Solo in caso di ipersensibilità ad uno dei suoi componenti.

La colorazione vitale con blu di toluidina può essere utilizzata per identificare le zone con intensa attività replicativa.

La tecnica di impiego più diffusa è quella che prevede l'utilizzo di una soluzione acquosa all'1% di blu di toluidina, utilizzata mediante tocature o sciacqui, secondo la "tecnica di Mashberg".

Esiste la possibilità di falsi positivi e di falsi negativi.

#### Tecnica di Mashberg

1. Sciacquare il cavo orale del paziente con acqua per 20 secondi
2. Preparare il cavo orale del paziente con uno sciacquo/tocatura di acido acetico all'1% per 1 minuto
3. Asciugare, con una garza, l'area interessata
4. Eseguire piccole tocature sulla lesione con un batuffolo di cotone imbevuto di blu di toluidina per 60 secondi (o eventuale sciacquo per lesioni estese)
5. Secondo sciacquo con acido acetico all'1%, per un minuto
6. Rilevazione e documentazione dell'entità della colorazione

- **Per la diagnosi delle lesioni potenzialmente maligne e maligne del cavo orale, la metodica che prevede l'utilizzo del blu di toluidina non può rappresentare l'alternativa alla biopsia e relativo esame istomorfologico.**

#### **Bibliografia**

*Lo Muzio L, Pelo S. Il carcinoma orale. Manuale di riferimento. Grilli editore 2009.*

*Gandolfo S, Pentenero M, Broccoletti R, Pagano M, Carrozzo M, Scully C. Toluidine blue uptake in potentially malignant oral lesions in vivo: clinical and histological assessment. Oral Oncol. 2006 Jan;42(1):89-95.*

### **Esame della mucosa orale con metodiche fluorescenti**

I dispositivi che utilizzano la fluorescenza diretta possono rappresentare una metodica di ausilio per il riconoscimento ed il monitoraggio di lesioni potenzialmente maligne.

Si tratta di dispositivi multi-uso, manuali, capaci di esaminare la mucosa orale valutandone visivamente eventuali cambiamenti nella auto-fluorescenza tissutale.

Questa tecnologia si basa sull'evidenza che l'esposizione dei tessuti orali alla luce blu (400-460 nanometri) stimola l'emissione di una fluorescenza verde-rossa da parte dei fluorofori tissutali, permettendo di evidenziare eventuali cambiamenti strutturali e/o metabolici dell'area esaminata.

In particolare, le cellule normali appariranno luminose quando stimolate da questa luce, mentre la perdita di fluorescenza sembra essere associata alle alterazioni della distribuzione intrinseca dei fluorofori tissutali che accompagnano lo sviluppo neoplastico.

I tessuti sani appariranno verde fluorescenti, mentre i tessuti modificati appariranno scuri ed irregolari.

Tali esami non possono pienamente sostituirsi alla biopsia orale, che rimane, ad oggi, il "gold standard" per la diagnosi di lesioni sospette.

#### **Indicazioni**

1. Per evidenziare lesioni clinicamente non visibili
2. Come indicatore per eseguire prelievi biotici singoli o multipli (mappatura) nei siti più rappresentativi della lesione
3. Follow-up nei pazienti oncologici e con lesioni potenzialmente maligne del cavo orale

#### **Controindicazioni**

1. Nessuna

La tecnica di impiego prevede l'esecuzione di un esame del cavo orale, esponendo i tessuti alla luce fluorescente ed evidenziando eventuali aree scure e irregolari.

Si consiglia di eseguire l'esame e la documentazione fotografica al buio, per migliorare la visibilità dell'autofluorescenza tissutale.

**- Ad oggi, non si ha alcuna definitiva evidenza in merito alla completa affidabilità diagnostica della tecnica con luce fluorescente.**

#### ***Bibliografia***

Fedele S. Diagnostic aids in the screening of oral cancer. *Head Neck Oncol.* 2009 Jan 30;1(1):5.



Farah CS, McIntosh L, Georgiou A, McCullough MJ. Efficacy of tissue autofluorescence imaging (velscope) in the visualization of oral mucosal lesions. *Head Neck*. 2011 Aug 4. doi: 10.1002/hed.21834.

Paderni C, Compilato D, Carinci F, Nardi G, Rodolico V, Lo Muzio L, Spinelli G, Mazzotta M, Campisi G. Direct visualization of oral-cavity tissue fluorescence as novel aid for early oral cancer diagnosis and potentially malignant disorders monitoring. *Int J Immunopathol Pharmacol*. 2011 April-June;24(2(S)):121-128.

## **Esame della mucosa orale con metodiche chemoluminescenti**

Le metodiche chemoluminescenti possono rappresentare un ausilio per l'identificazione di lesioni sospette da utilizzare in aggiunta all'esame clinico-obiettivo convenzionale; ad oggi, però, senza alcuna definitiva evidenza della sua completa affidabilità diagnostica.

Prevedono l'utilizzo di una sorgente di luce chemoluminescente che permette, dopo aver preparato i tessuti orali con uno sciacquo di soluzione acetica all'1%, di migliorare la visibilità delle lesioni orali, soprattutto quelle associate a ipercheratosi, a causa della riflettenza dei tessuti (Aceto-White Lesions).

Va tenuta in considerazione la possibilità di falsi positivi e di falsi negativi. Anche in questo caso, la biopsia orale con il relativo esame istomorfologico rimane il "gold standard" per la diagnosi di lesioni sospette.

### **Indicazioni**

1. Ausilio nella visualizzazione di lesioni e relativi margini

### **Controindicazioni**

1. Ipersensibilità ad uno dei componenti.

La tecnica d'impiego prevede l'utilizzo di una sorgente luminosa chemoluminescente da utilizzare per effettuare un esame clinico del cavo orale, precedentemente preparato con sciacquo di soluzione di acido acetico all'1% .

L'acido acetico dissolve il citoplasma delle cellule nelle aceto-white lesions, cambiando le proprietà refrattive delle lesioni.

Le lesioni positive alla chemiluminescenza vanno indagate; vanno eliminati i fattori di rischio locali, ove possibile.

In assenza di miglioramenti dopo 15 giorni è opportuna la biopsia e l'esame istomorfologico.

## ***Bibliografia***

Farah CS, McCullough MJ. A pilot case control study on the efficacy of acetic acid wash and chemiluminescent illumination (ViziLite) in the visualisation of oral mucosal white lesions. *Oral Oncol*. 2007 Sep;43(8):820-4.

Petruzzi M, Netti A, Nardi GM, Favia G, Grassi FR, Serpico R. Autofluorescenza dei tessuti molli del cavo orale. *Il dentista Moderno* 2009 luglio, (7):66-72.

### **Prelievo per esame colturale e/o antibiogramma**

E' una metodica diagnostica finalizzata all'identificazione di specie batteriche presenti nel cavo orale mediante esame colturale e alla relativa suscettibilità agli agenti farmacologici.

È indicato nei pazienti con lesioni mucose del cavo orale, con o senza eventuale suppurazione e/o suggestive per infezioni primarie/secondarie di natura batterica. Non ha alcuna controindicazione.

Il prelievo microbiologico orale è effettuato tramite tampone orale o sciacquo.

Al fine di non compromettere la veridicità diagnostica del test, il prelievo va posticipato di 7 giorni in caso di terapia antibiotica sistemica e/o terapia antisettica locale in corso.

### **Prelievo per coltura micotica e/o antimicogramma**

E' una metodica diagnostica finalizzata all'identificazione di varie specie micotiche presenti nel cavo orale (generalmente *Candida* spp) mediante esame colturale e alla loro suscettibilità agli agenti farmacologici antimicotici.

È indicato nei pazienti con riferita sintomatologia urente diffusa al cavo orale e presenza di lesioni mucose suggestive per infezioni primarie/secondarie di natura micotica e nei pazienti con immunodeficit congenito/acquisito (es. AIDS) o con patologie sistemiche endocrine (es. diabete mellito) predisponenti ad infezioni micotiche. Non ha alcuna controindicazione.

Il prelievo microbiologico orale può essere effettuato tramite tampone orale (asciutto, strofinato sulle lesioni e/o mucosa sospette), sciacquo orale (gargarizzato di 9 ml di soluzione fisiologica sterile per 30 secondi) o tape orale (scotch biadesivo posto a contatto con le commessure labiali), in relazione alla forma clinica della sospetta infezione micotica. Al fine di non compromettere la veridicità diagnostica del test, il prelievo va posticipato di 7 giorni in caso di terapia antimicotica sistemica o topica e/o terapia antisettica locale in corso.

### **Bibliografia**

*Williams D, Lewis M. Pathogenesis and treatment of oral candidosis. J Oral Microbiol. 2011 Jan 28;3. doi: 10.3402/jom.v3i0.5771*

### **Prelievo per citologia esfoliativa**

E' una metodica diagnostica minimamente invasiva finalizzata all'analisi citopatologica delle cellule prelevate dalla superficie della mucosa e ad ottenere informazioni sulla presenza di cellule dalla morfologia alterata (es. cellule balloniformi nella patologia erpetica), atipiche (displasiche o neoplastiche) a livello dell'epitelio (tenendo in considerazione la progressione della displasia da lieve a severa, solo quest'ultima con coinvolgimento dello strato corneo superficiale).

E' considerata una metodica di ausilio pero' senza alcuna definitiva evidenza della sua completa affidabilità diagnostica.

E' indicata in presenza di lesioni della mucosa orale e non ha alcuna controindicazione.

Il prelievo può essere eseguito mediante brushing (spazzolino fatto ruotare circa 10 volte sulla mucosa interessata) o scraping (spatolina metallica strofinata più volte sulla parte interessata), sia sulla mucosa apparentemente sana (test di screening) sia in presenza di una lesione.

Le cellule prelevate vengono, quindi, rilasciate (strisciate) e fissate con alcool al 70% o con un fissatore spray su un vetrino portaoggetti per la successiva analisi microscopica. Mediante apposite colorazioni cellulari, consente, altresì, di valutare la presenza di agenti infettivi (ife di *Candida* spp, colonie batteriche, particelle virali).

Tale metodica, non invasiva e di facile esecuzione, non consente tuttavia una diagnosi istomorfologica definitiva, poiché non fornisce informazioni sull'architettura tissutale normale o patologica; è frequente il riscontro di un elevato numero di falsi negativi.

### **Bibliografia**

*Brunotto M, Zárate AM, Cismondi A, Fernández Mdel C, Noher de Halac RI. Valuation of exfoliative cytology as prediction factor in oral mucosa lesions. Med Oral Patol Oral Cir Bucal. 2005 Jul 1;10 Suppl 2:E92-102.*

*Loss R, Sandrin R, França BH, de Azevedo-Alanis LR, Grégio AM, Machado MA, Lima AA Cytological analysis of the epithelial cells in patients with oral candidiasis. Mycoses. 2010 Feb 24.*

*Maraki D, Yalcinkaya S, Pomjanski N, Megahed M, Boecking A, Becker J. Cytologic and DNA-cytometric examination of oral lesions in lichen planus. J Oral Pathol Med. 2006 Apr;35(4):227-32.*

### **Biopsia**

È una metodica che prevede la rimozione di tessuto da un organismo vivente per sottoporre il campione ottenuto ad un successivo esame, generalmente istomorfologico, ma anche mediante immunoistochimica, immunofluorescenza diretta o biologia molecolare.

Qualunque lesione orale, anche asintomatica, dopo un'accurata anamnesi e una prima diagnosi differenziale, va seguita clinicamente al massimo per un paio di settimane; se non si risolve spontaneamente o con la rimozione degli irritanti entro 14 giorni, deve essere sottoposta a biopsia, per attuare eventuali terapie o per rimuovere possibili fattori eziopatogenetici (indicazioni WHO, 1978).

**- La biopsia rimane, ad oggi, la più importante metodica per una diagnosi accurata e tempestiva di lesioni tissutali sospette.**

### **Indicazioni**

1. Leucoplachie
2. Eritroplachie e forme miste leuco-eritroplasiche
3. Ipercheratosi persistenti in assenza di fattori causativi
4. Tumefazioni mobili o fisse
5. Ulcerazioni e lesioni infiammatorie senza nessuna causa apparente
6. Lesioni sanguinanti
7. Lesioni intraossee radiolucenti o radiopache.

### **Controindicazioni (relative)**

1. Pazienti defedati o con compromissione dello stato di salute generale (e.g. post-infarto, in terapia anticoagulante)
2. Pazienti con ipersensibilità o allergia agli anestetici locali
3. Pazienti con lesioni pulsanti
4. Quando si è in prossimità di siti anatomici complessi o di strutture duttali

Per quanto la biopsia con bisturi a lama fredda sia quella più comunemente usata, sono disponibili anche altre tecniche (es. bisturi a risonanza quantica, laser per tessuti molli), oggetto di studi e validazioni.

Una volta che la biopsia si considera opportuna o necessaria, l'odontoiatra potrà decidere se eseguirla personalmente o se inviare il paziente ad un centro di riferimento ([www.sipmo.it/public/sipmo/uploads/File-243%5B1%5D.pdf](http://www.sipmo.it/public/sipmo/uploads/File-243%5B1%5D.pdf)), mediante *referral letter* in cui descrive come la lesione si è presentata alla sua attenzione. E' utile anche il reperto fotografico.

### **Biopsia incisionale**

Consiste nella rimozione di una porzione relativamente piccola di tessuto da una lesione mucosa più vasta.

E' importante che il frammento asportato sia il più possibile rappresentativo della lesione; è fondamentale "dove" si esegue la biopsia; può essere utile l'utilizzo di ausili come i coloranti vitali. Nel caso di lesioni molto ampie o con caratteristiche cliniche differenti, sono indicate biopsie multiple.

E' opportuno che la biopsia venga eseguita nella zona periferica della lesione per includere anche tessuto sano; è importante che la profondità del taglio superi la membrana basale e che il frammento non sia troppo piccolo o danneggiato.

Dopo aver identificato il sito da biopsizzare, si esegue anestesia locale senza infiltrare la zona di tessuto che verrà rimosso per evitare artefatti. Si incide, quindi, con bisturi (in genere lama n.15) la mucosa sana a circa 3 mm dalla zona sospetta e si esegue una losanga o un ovale, ottenendo un frammento di tessuto che superi la membrana basale; si asporta il frammento e si sutura ove opportuno o possibile.

La biopsia può essere eseguita anche con punch (diametro 4-6-8): si ruota più volte il punch approfondendosi fino a superare la membrana basale; il frammento circolare che si ottiene viene asportato aiutandosi con un bisturi tradizionale o con forbici ben taglienti. In generale, non si deve mai traumatizzare il campione con pinzette per evitare artefatti. Per lo stesso motivo l'elettrobisturi tradizionale non va mai usato per eseguire biopsie diagnostiche; potrà essere usato, nella modalità "coagulazione", solo dopo aver eseguito la biopsia stessa.

Il frammento bioptico ottenuto va orientato e posto subito in una soluzione di fissaggio che deve essere in quantità 10-15 volte il volume del prelievo tissutale. La soluzione è di

formalina tamponata al 10% per gli esami istomorfologici tradizionali, mentre di azoto liquido per gli esami di immunofluorescenza.

Per la biopsia incisionale sono riportati in letteratura percentuali di risultati stomorfologici differenti rispetto alle equivalenti biopsie escissionali/eradicazioni, principalmente a causa dei limiti che riguardano l'appropriatezza del sito scelto e della conseguente diagnosi istomorfologica che viene indicata per lo specifico pezzo. Da qui l'esigenza di un'attenta valutazione del sito bioptico e la scelta della mappatura bioptica.

### **Bibliografia**

*Campisi G, Di Fede O, Di Liberto C. Incisional biopsy in oral medicine: punch vs traditional procedure. Minerva Stomatol. 2003 Dec;52(11-12):481-8.*

*Golden DP, Hooley JR. Oral mucosal biopsy procedures. Excisional and incisional. Dent Clin North Am. 1994 Apr;38(2):279-300.*

*Lee JJ, Hung HC, Cheng SJ, Chiang CP, Liu BY, Yu CH, Jeng JH, Chang HH, Kok SH. Factors associated with underdiagnosis from incisional biopsy of oral leukoplakic lesions. Oral Surg Oral Med Oral Pathol Oral Radiol Endod. 2007 Aug;104(2):217-25.*

*Pentenero M, Carrozzo M, Pagano M, Galliano D, Broccoletti R, Scully C, Gandolfo S. Oral mucosal dysplastic lesions and early squamous cell carcinomas: underdiagnosis from incisional biopsy. Oral Dis. 2003 Mar;9(2):68-72.*

*Holmstrup P, Vedtofte P, Reibel J, Stoltze K. Oral premalignant lesions: is a biopsy reliable? J Oral Pathol Med. 2007 May;36(5):262-6.*

### **Biopsia escissionale**

Consiste nella rimozione completa di una neoformazione o di una lesione, includendo come minimo 2-3 mm (fino ad 1 cm per le lesioni con sospetto di malignità) di tessuto periferico sano clinicamente.

Tale metodica, se usata alla poltrona odontoiatrica ed in regime di anestesia locale, è indicata per lesioni non più ampie di circa 2 cm ed in assenza di segni evidenti di malignità. In caso contrario, è opportuno indirizzare il paziente ad un centro di riferimento di medicina orale ([www.sipmo.it/public/sipmo/uploads/File-243%5B1%5D.pdf](http://www.sipmo.it/public/sipmo/uploads/File-243%5B1%5D.pdf)) o di chirurgia orale/maxillo-facciale.

Previa anestesia locale (di routine con vasocostrittore), evitando di infiltrare la zona di tessuto che verrà rimosso, si incide con una lama di bisturi fino ad ottenere una losanga o un ovale di tessuto che comprende la lesione e parte di tessuto periferico avendo l'accortezza di superare la membrana basale. Una volta asportata la lesione, si procede con la sutura (ove necessario anche per piani separati).

La biopsia può essere eseguita anche con punch se la lesione stessa ha diametro inferiore al punch utilizzato; si asporta il frammento circolare che si ottiene aiutandosi con un bisturi

tradizionale o con forbici ben taglienti. Il campione di tessuto non va traumatizzato con pinzette per evitare artefatti; per lo stesso motivo bisogna evitare l'uso dell'elettrobisturi. Il campione ottenuto va posto in formalina tamponata al 10%.

### ***Bibliografia***

*Pippi R.. Technical notes about soft tissues biopsies of the oral cavity. Minerva Stomatol. 2006 Oct;55(10):551-66.*

### **Esame bioptico mediante “tecnica brush”**

Si tratta di una procedura bioptica innovativa, computer assistita, ancora non disponibile in termini commerciali in Italia.

Secondo gli ideatori, l'utilità di tale tecnica consiste nella possibilità di monitorare lesioni epiteliali minime che rischierebbero di non essere bioptizzate per la loro apparente “innocenza”, ma che potrebbero avere intrinseci caratteri di malignità.

Diversamente dalla citologia esfoliativa, in questo caso sarebbe assicurata la presenza di cellule provenienti dagli strati profondi dell'epitelio.

Non rappresenta un'alternativa alla biopsia tradizionale, in quanto non fornisce informazioni sulla architettura tissutale.

La ditta produttrice fornisce dei kit contenenti un brush con un ciuffo circolare di setole rigide di nylon, vetrino con codice a barra, fissativo, contenitore postale rigido e materiale informativo.

In genere, senza dover far ricorso ad anestesia locale, si fa ruotare il brush una decina di volte sulla lesione, con l'accortezza di arrivare allo strato basale dell'epitelio. Si striscia, quindi, ripetutamente lo spazzolino sul vetrino fornito e lo si fissa, per poi spedirlo al laboratorio indicato per la successiva processazione computerizzata. Il tutto viene, poi, validato da un istopatologo.

Il referto potrà essere di positività (atipie), negatività o inadeguatezza. In quest'ultimo caso la brush biopsy dovrà essere ripetuta.

E' riportata un'alta frequenza di falsi negativi.

Tale metodica non invasiva e di facile esecuzione, non necessitando di anestesia e di suture, è considerata una metodica di ausilio senza, però, alcuna definitiva evidenza della sua completa affidabilità diagnostica.

### ***Bibliografia***

*Patton LL, Epstein JB, Kerr AR. Adjunctive techniques for oral cancer examination and lesion diagnosis: a systematic review of the literature. J Am Dent Assoc. 2008 Jul; 139(7):896-905; quiz 993-4.*

### **Biopsia ossea**

Per quanto meno frequente delle biopsie mucose, quella ossea è un imprescindibile ausilio nella diagnosi e nella programmazione terapeutica-chirurgica di lesioni intraossee, sia osteorarefacenti sia osteocondensanti.

Dopo una accurata anamnesi e una prima diagnosi differenziale posta anche con l'ausilio di specifica documentazione radiografica, la biopsia ossea potrà essere incisionale, escissionale o eseguita mediante agoaspirato.

E' sempre auspicabile che il campione bioptico sia significativo ed includa anche tessuto sano confinante. Vanno evitati prelievi in zone necrotiche.

### Indicazioni:

<b>Biopsia incisionale</b>	<b>Biopsia escissionale</b>	<b>Agoaspirato (da non confondere con l'agoaspirazione di superficie)</b>
1. Lesioni estese	1. Lesioni non superiori ai 2 cm di diametro, facilmente enucleabili dal tessuto circostante.	1. Lesioni profonde, radiotrasparenti a contenuto fluido - con ago 23-25G (FNAB) per cellule - con ago 18 G (TRU-CUT) per tessuto
2. Lesioni con sospetto di malignità		

E' preferibile, in genere, che per tale biopsia il paziente venga inviato a uno specialista o a un centro di riferimento.

A seconda che la lesione intraossea abbia eroso completamente o meno la corticale, dopo anestesia locale o in alcuni casi generale, si incide la mucosa e si preleva il tessuto osseo con strumenti ossivori manuali. Se la corticale è indenne, sarà necessario aprirsi un varco con osteotomia eseguita con strumenti ossivori manuali o rotanti irrigati.

Il reperto bioptico va collocato in formalina e decalcificato.

Nel caso di FNAB, l'aspirazione potrà essere eventualmente preceduta da una perforazione della corticale con aghi più grossi; una volta raggiunta la lesione vanno eseguite diverse "aspirazioni" in sedi diverse.

La metodica con ago TRU-CUT prevede l'utilizzo di un ago 18G con mandrino guida, per eseguire l'asportazione di maggior quantità di tessuto osseo da lesioni radiopache. Si potrà usare una siringa normale o meglio un porta-siringa a pistola.

**- La biopsia ossea è controindicata in presenza di estesi focolai infiammatori che possano alterare la risposta istopatologia.**

### ***Bibliografia***

*Neville et al. Oral and Maxillofacial Pathology. Saunders Ed.2008.*

### **Biopsia incisionale mediante laser o altro device per tessuti molli**

E' una procedura bioptica che consiste nella rimozione di una porzione relativamente piccola di tessuto da una lesione mucosa più vasta mediante l'uso di laser; valgono per la biopsia incisionale

mediante laser per tessuti molli o altro device (es. bisturi a risonanza quantica) per tessuti molli le considerazioni generali già espresse in precedenza.

I recenti progressi nella tecnologia laser, soprattutto per quanto riguarda il laser a diodo, il laser KTP e l'introduzione del bisturi a risonanza quantica hanno fatto venir meno la controindicazione assoluta che c'era in precedenza all'utilizzo di tali metodiche e cioè il danno tessutale e, quindi, l'alterata lettura istomorfologica del campione biotico a causa dell'elevato aumento di temperatura subito. Per tale motivo è tuttora sconsigliato l'utilizzo di laser a CO2. Per le scarse capacità coagulative è, invece, poco indicato l'uso del laser ad erbio.

Utilizzo del laser a diodo, del laser KTP e del bisturi a risonanza quantica

#### Vantaggi

1. Buona capacità di taglio
2. Capacità coagulative
3. Guarigione della ferita per seconda intenzione, senza esiti cicatriziali significativi.
4. Facile utilizzo in zone anatomiche difficili da suturare o da raggiungere col bisturi tradizionale
5. Utilizzo in presenza di coagulopatie, allergie ad anestetici.

#### Svantaggi

1. Minime alterazioni tessutali con conseguenti trascurabili artefatti istopatologici
2. Rischio di emorragia in assenza di sutura
3. Rischio di processi infettivi-infiammatori in caso di asportazioni estese

#### **Bibliografia**

Romeo U, Libotte F, Palaia G, Del Vecchio A, Tenore G, Visca P, Nammour S, Polimeni A. *Histological in vitro evaluation of the effects of Er:YAG laser on oral soft tissues. Lasers Med Sci. 2011 Jul 28.*

Vescovi P, Corcione L, Meleti M, Merigo E, Fornaini C, Manfredi M, Bonani ni M, Govoni P, Rocca JP, Nammour S. *Nd:YAG laser versus traditional scalpel. A preliminary histological analysis of specimens from the human oral mucosa. Lasers Med Sci. 2010 Sep;25(5) :685-91*

#### **Biopsia escissionale mediante laser o altro device per tessuti molli**

E' una procedura biotica che consiste nella rimozione completa di una neoformazione o di una lesione, includendo anche 2-3 mm di tessuto sano periferico, mediante l'uso di laser.

Valgono per la biopsia escissionale mediante laser a diodo o KTP o a mezzo di bisturi a risonanza quantica le considerazioni generali per la biopsia e quelle specifiche per la biopsia incisionale.

#### **Bibliografia**

Montebugnoli L, Frini F, Gissi DB, Gabusi A, Cervellati F, Foschini MP, Marchetti C. *Histological and immunohistochemical evaluation of new epithelium after removal of oral leukoplakia with Nd:YAG laser treatment. Lasers Med Sci. 2011 Jun 18.*



Vescovi P, Manfredi M, Merigo E, Fornaini C, Rocca JP, Nammour S, Bonanini M. *Quantic molecular resonance scalpel and its potential applications in oral surgery. Br J Oral Maxillofac Surg. 2008 Jul;46(5):355-7.*

### **Biostimolazione mediante laser**

La presenza nei tessuti infiammati dei fotoaccettori cromofori consente ai Laser a bassa intensità di poter esplicare una azione biostimolante su tali tessuti; il tutto una volta esclusa la diagnosi di lesione potenzialmente maligna o di carcinoma.

Gli effetti fotochimici, alla base della biostimolazione (biomodulazione, fotobiomodulazione), si ottengono con distribuzioni energetiche comprese entro un determinato range (0,001-10 J/cm<sup>2</sup>) al di sotto della soglia capace di ottenere effetti termici che vengono, invece, sfruttati per il taglio dei tessuti.

L'energia trasferita ai cromofori dalle emissioni laser è in grado, poi, di attivare una serie di reazioni secondarie che comportano (principalmente ma non esclusivamente) l'aumento di attività di ossidoriduzione e di trasferimento elettronico nella catena respiratoria a livello dei mitocondri, con conseguente e considerevole aumento della produzione di ATP a livello cellulare. In definitiva, si ha una maggiore disponibilità di aminoacidi e di sintesi proteica che determinano un aumento ed un'accelerazione dei processi riparativi tissutali, favorendo anche un effetto antalgico.

Questa può essere una tecnica di ausilio terapeutico, ma, ad oggi, senza definitiva evidenza scientifica.

### **Bibliografia**

Fahimipour F, Nouruzian M, Anvari M, Tafti MA, Yazdi M, Khosravi M, Dehghannayeri Z, Sabounchi SS, Bayat M. *Effect of low-level laser therapy on experimental wounds of hard palate mucosa in mice. Indian J Exp Biol. 2011 May;49(5):357-61.*

Cafaro A, Albanese G, Arduino PG, Mario C, Massolini G, Mozzati M, Broccoletti R. *Effect of low-level laser irradiation on unresponsive oral lichen planus: early preliminary results in 13 patients. Photomed Laser Surg. 2010 Oct;28 Suppl 2:S99-103.*

Chellini F, Sassoli C, Nosi D, Deledda C, Tonelli P, Zecchi-Orlandini S, Formigli L, Giannelli M. *Low pulse energy Nd:YAG laser irradiation exerts a biostimulative effect on different cells of the oral microenvironment: "an in vitro study". Lasers Surg Med. 2010 Aug;42(6):527-39.*

### **Applicazione intralesionale di medicinali**

Si tratta di una procedura terapeutica che consiste nell'iniezione intralesionale di farmaci a fini curativi o antalgico-sintomatici.

Le due categorie di farmaci più comunemente usate sono i corticosteroidi (es. per patologia granulomatosa orale) e gli agenti fibrosclerosanti per malformazioni vascolari di dimensioni medio-piccole. Per questa ultima patologia è attualmente molto efficace anche l'uso di laserterapia oltre alla terapia chirurgica.

Poiché l'applicazione intralesionale può essere molto dolorosa per il paziente, è sempre necessario eseguire una anestesia locale preventiva; è consigliabile il suo uso solo quando strettamente opportuno e solo presso centri ospedalieri.

### **Bibliografia**

*Hirunwiwatkul P. Pain-relieving effect of local steroid injection in uvulopalatopharyngoplasty. J Med Assoc Thai. 2001 Jun;84 Suppl 1:S384-90.*

*Johann AC, Aguiar MC, do Carmo MA, Gomez RS, Castro WH, Mesquita RA. Sclerotherapy of benign oral vascular lesion with ethanolamine oleate: an open clinical trial with 30 lesions. Oral Surg Oral Med Oral Pathol Oral Radiol Endod. 2005 Nov;100(5):579-84.*

*Selim H, Selim A, Khachemoune A, Metwally SA. Use of sclerosing agent in the management of oral and perioral hemangiomas: review and case reports. Med Sci Monit. 2007 Sep;13(9):CS114-119.*

### **Sialometria**

E' una metodica di raccolta salivare, non invasiva, che permette di valutare le caratteristiche quali/quantitative della saliva, in condizioni basali o dopo stimolazione.

#### **Indicazioni**

1. Valutazione della quantità di saliva prodotta per confermare la diagnosi di iposialia
2. Valutazione di parametri biomedici (elettroliti, proteine salivari, mediatori dell'infiammazione, farmaci ed ormoni) in fase diagnostica e di follow up di molteplici patologie (es. parodontite, sindrome di Sjogren)
3. Valutazione di droghe

#### **Controindicazioni**

1. Nessuna

La saliva da raccogliere può essere quella basale, secondo la tecnica dell'espettorazione (spitting method) o quella prodotta sotto stimolazione acida o meccanica.

La saliva basale si raccoglie in bocca in un tempo di 10 - 15 min; viene raccolta in un apposito recipiente quando si accumula o quando il riflesso della deglutizione si fa più insidioso. Il soggetto deve astenersi dal fumare, bere o mangiare da 1 a 2 h prima della procedura.

Valori normali sono 0,3 - 0,4 ml/min mentre valori < 0,1 ml/min devono essere considerati fortemente ridotti

La saliva stimolata si ottiene con stimolazione acida (gocce di limone) o con stimolazione meccanica (masticazione di chewing gum non zuccherato o paraffina -1gr-). Viene raccolta la saliva prodotta nei primi 2 minuti. Sono valori normali 1 - 2 ml/min

mentre valori  $< 0 = 0,5$  ml/min sono da considerarsi fortemente ridotti.

### **Bibliografia**

Kaplan I, Zuk-Paz L, Wolff A. Association between salivary flow rates, oral symptoms, and oral mucosal status. *Oral Surg Oral Med Oral Pathol Oral Radiol Endod.* 2008 Aug;106(2):235-41.

Liquidato BM, Soler Rde C, Bussoloti Filho I. Evaluation of the concordance of sialometry and salivary glands scintigraphy in dry mouth patients. *Braz J Otorhinolaryngol.* 2006 Jan-Feb;72(1):116-9.

### **Scialoendoscopia**

E' una procedura minimamente invasiva che permette la completa esplorazione del sistema duttale, includendo il dotto principale, i dotti secondari e terziari. Viene utilizzata presso centri ospedalieri con colonna endoscopica ed attrezzature dedicate.

#### **Indicazioni**

1. Rimozione di calcoli nella porzione prossimale dei dotti di Stenone e Wharton
2. Screening del sistema duttale per calcoli residui
3. Dilatazione o stenosi duttale
4. Eliminazione di tappi mucosi
5. Ripetuti episodi di tumefazione ghiandolare senza causa apparente
6. Neoplasie intra-duttali

#### **Controindicazioni**

1. Pazienti non collaboranti
2. Scialoadeniti acute
3. Infezioni croniche avanzate
4. Calcoli  $> 1$  cm
5. Calcoli 1/3 distale del dotto
6. Calcoli intraparenchimali

#### **Vantaggi**

1. Ridotta necessità di ulteriori esami radiologici
2. Approccio ambulatoriale
3. Anestesia locale
4. Possibilità di diagnosticare ed identificare calcoli relativamente piccoli (calcificati o radio lucenti), polipi duttali, tappi di muco, stenosi o detriti

#### **Limiti**

1. Calcoli troppo arretrati e di grosse dimensioni
2. Parete canalicolare troppo fibrosa
3. Stenosi della papilla di sbocco del dotto di Stenone e/o di Wharton
4. Scialoadenite acuta
5. Difficoltà di avanzamento dello scialoendoscopio

### **Bibliografia**

Nahlieli O, Nakar LH, Nazarian Y, Turner MD. Sialoendoscopy: A new approach to salivary gland obstructive pathology. *J Am Dent Assoc.* 2006 Oct;137(10):1394-400. Review.

Maresh A, Kutler DI, Kacker A. Sialoendoscopy in the diagnosis and management of obstructive sialadenitis. *Laryngoscope*. 2011 Mar;121(3):495-500.

Danquart J, Wagner N, Arndal H, Homøe P. Sialoendoscopy for diagnosis and treatment of non-neoplastic obstruction in the salivary glands. *Dan Med Bull*. 2011 Feb;58(2):A4232.

## **Alitosi**

L'alitosi può manifestarsi a tutte le età, presentarsi transitoriamente oppure essere persistente; è provocata da una serie di affezioni orali e/o sistemiche; determina anche implicazioni socio-psicologiche.

Una corretta procedura diagnostica deve prevedere:

- anamnesi (stili di vita/abitudini voluttuarie e patologie orali, extraorali e/o sistemiche in atto o pregresse);
- esame obiettivo intraorale (compreso un attento esame parodontale);
- valutazione organolettica o strumentale per la misurazione qualitativa e/o quantitativa dei composti volatili solforati (VSC).

**- Nella maggior parte dei casi, lo spazzolamento della lingua, una corretta igiene orale e l'impiego di collutori ad azione antisettica sono le misure base per il trattamento dell'alitosi.**

## **Bibliografia**

Hughes FJ, McNab R. Oral malodour-a review. *Arch Oral Biol*. 2008 Apr;53 Suppl 1:S1-7. Review.

Nardi GM, Forabosco A, Forabosco G, Musciotto A, Campisi G, Grandi T. Halitosis: a stomatological and psychological issue. *Minerva Stomatol*. 2009 Sep;58(9):435-44. Review.

Van Den Broek AM, Feenstra L, de Baat C. A review of the current literature on management of halitosis. *Oral Dis*. 2008 Jan;14(1):30-9. Review.

Campisi G, Musciotto A, Di Fede O, Di Marco V, Craxì A. Halitosis: could it be more than mere bad breath? *Intern Emerg Med*. 2011 Aug;6(4):315-9.

# **ODONTOIATRIA PROTESICA RIABILITATIVA POST-ONCOLOGICA**

Le neoplasie del distretto oro-cranio-facciale, con il 6% di prevalenza, sono al sesto posto tra le neoplasie maligne. L'incidenza è maggiore in individui di sesso maschile di età maggiore di 50 anni, appartenenti a classi socio-economiche meno agiate. Negli ultimi anni si è assistito ad un aumento di casi di cancro dell'oro-faringe nei giovani adulti in Europa.

La sopravvivenza a 5 anni, per i pazienti con malattia localizzata, si attesta al 82%. Nei casi di estensione regionale questa si abbassa al 51% mentre, in presenza di metastasi a distanza, la sopravvivenza scende al 27,6%.

La terapia delle neoplasie di questo distretto, in base alla sede di insorgenza, grado e stadio può essere chirurgica, chemio o radioterapica od una combinazione di tali misure, in maniera sincrona o metacrona.

I pazienti trattati con queste metodiche manifestano, dopo la terapia della neoplasia, un quadro complesso di sequele e comorbidità che condiziona la loro qualità di vita.

In particolare, per quanto attiene alle sequele post-chirurgiche, si potrebbero manifestare, a seconda della sede di insorgenza della neoplasia e della sua gravità, quadri di alterazione morfologiche e funzionali del distretto operato.

Le resezioni delle neoplasie del distretto oro-cranio-facciale possono produrre difetti confinati al cavo orale, difetti estesi alle fosse nasali, al rinofaringe ed all'orofaringe, difetti extra-oral, dei tegumenti e degli annessi cutanei, fino ad alterazioni estese della mandibola ed articolazione temporo-mandibolare, della piramide nasale, del complesso orbito-malare, fino all'*exenteratio orbitae* ed alle resezioni cranio-facciali (tabella 1).

*Tabella 1:* Difetti residui in base alla sede di insorgenza del tumore

1. difetti isolati del volto
2. difetti isolati delle cavità nasali
3. difetti isolati del rinofaringe
4. difetti isolati dell'orofaringe
5. difetti isolati del cavo orale (lingua compresa) e dei processi alveolari
6. difetti complessi (regioni differenti coinvolte dalla patologia e successivamente dalla resezione)

L'entità del difetto post chirurgico è secondaria alle necessità di eradicazione della patologia.

I difetti più frequentemente prodotti dalla chirurgia di exeresi sono di due tipi: intraorali ed extraorali o del volto.

I difetti intraorali più frequenti sono dovuti alla perdita di una porzione del palato. In tali condizioni, si crea una comunicazione tra la bocca e il rinofaringe o la cavità nasale.

Il paziente non può parlare in modo comprensibile per la risonanza nasale che assume il suono e ha grosse difficoltà ad alimentarsi, poiché parte del cibo e dei liquidi introdotti nel cavo orale, causa perdita del palato, fuoriesce dal naso. Si viene a determinare, quindi, una difficoltà funzionale molto grave.

Quando la malattia oncologica colpisce gli organi di senso può, in casi limite, essere necessaria l'asportazione del naso, dell'occhio, dell'orecchio o di intere porzioni del volto.

Il risultato esita in un difetto del volto che altera il rapporto del paziente con la sua immagine e la sua percezione oggettiva del giudizio di sé da parte degli individui che interagiscono con lui socialmente in ambito familiare, sociale e professionale. Il paziente spesso è guarito dalla malattia oncologica, ma può soffrire profondamente e vergognarsi di questa condizione fino al punto di considerare la soluzione terapeutica peggiore della malattia.

- **I difetti conseguenti alla terapia chirurgica delle neoplasie del distretto oro-cranio-facciale possono essere corretti chirurgicamente con dispositivi protesici individuali.  
La progettazione di tali dispositivi è competenza dell'odontoiatra in possesso di un'adeguata formazione in metodiche di riabilitazione.**

Le terapie protesiche riabilitative sono da considerarsi come parte della terapia della neoplasia in quanto volte alla riabilitazione del paziente nel post-operatorio, non tanto per la loro influenza sulla guarigione biologica dalla patologia, quanto per il peso che hanno sulla qualità della vita del paziente.

Incidono, infatti, sulla ripresa, da parte del paziente, funzioni come la deglutizione, la fonazione, la vita sociale che ampiamente influenzano la risposta alla malattia ed il ripristino di una qualità di vita soddisfacente.

- **Dopo l'asportazione chirurgica della neoplasia è sempre necessaria la riabilitazione.**

La riabilitazione è possibile tramite la ricostruzione chirurgica del difetto o tramite l'utilizzo di protesi maxillo-facciali.

Le possibilità di ricostruzione chirurgica è legata ad alcuni fattori rilevanti quali la tipologia della neoplasia (istotipo, grado e stadio), lo status del paziente ed eventuali comorbidità, la tipologia/estensione del difetto, la prognosi oncologica, la necessità di interventi chemio/radioterapici pre o post-chirurgici. Pertanto, non sempre è possibile approntare la ricostruzione chirurgica del difetto da resezione della neoplasia.

La riabilitazione con protesi maxillo-facciali, consentendo la ricostruzione dei difetti del palato duro, del palato molle, della mandibola e del volto, offre possibilità ricostruttive rapide e semplifica l'iter riabilitativo post-chirurgico, restituendo al paziente, in tempi veloci, una qualità di vita accettabile (Tabella 2).

*Tabella 2:* Scopi delle protesi maxillo-facciali

1. ristabilire la separazione tra comparti differenti dello splancocranio (cavità orale, cavità nasali, cavità orbitaria)
2. ristabilire funzioni quali masticazione, deglutizione, fonazione
3. compensare/ridurre deficit estetici del volto
4. migliorare la qualità di vita del paziente, ristabilendo le sue attitudini sociali e facilitando l'integrazione del difetto post-chirurgico.

### **Riabilitazione dei difetti del PALATO DURO**

Il mascellare superiore può esser sede di neoplasie a partenza dai tessuti del cavo orale, ma può anche esser coinvolto da processi neoplastici a partenza dalle cavità naso-paranasali e dalla cute.

La maggior parte delle neoplasie che coinvolgono il mascellare sono carcinomi epidermoidi, in particolare carcinomi squamosi.

La resezione chirurgica del tumore comporta difetti di continuità nell'ambito del palato duro (tabella 3). I limiti di questa resezione rispondono a necessità di radicalità oncologica, limiti variabili in base ad istotipo, grado e stadio della malattia.

Le possibilità ricostruttive dipendono dalla prognosi oncologica, dal compenso sistemico del paziente e dalle necessità riabilitative.



*Tabella 3:* Esiti della exeresi della neoplasia

1. alveolectomia
2. palatotomy (parziale- totale)
3. maxillectomia (parziale-totale- allargata-con exenteratio orbitae)

In merito ai difetti post-resezione di neoplasie che coinvolgono il mascellare superiore esistono differenti classificazioni che tengono conto di diversi criteri (tabella 4), come pure diverse sono le condizioni anatomico-cliniche che possono residuare da un intervento di resezione chirurgica (tabella 5).

*Tabella 4*

<b>Criterio</b>	<b>Descrizione</b>
Status dentale	Denti presenti ed assenti (nei differenti settori)
Comunicazione oro-antrale/nasale	Assente o presente
Coinvolgimento strutture attigue	Palato molle, labbra, guance, naso, orbita, zigomo, pterigoide o nulla
Estensione cranio-caudale	Basicranio, livello orbitario, livello nasale, livello palatale, livello alveolare
Estensione antero-posteriore	Limitanti antero-posteriori
Estensione medio-laterale	Difetto isolato, monolaterale o bilaterale

Tabella 5: Condizioni anatomico-cliniche che possono residuare da un intervento di resezione chirurgica

1. comunicazioni oro-antrali od oro-nasali
2. riduzione capacità funzione masticatoria (da rimozione elementi dentari)
3. rinolalia
4. disfagia
5. asimmetrie scheletriche

- **I difetti confinati al cavo orale possono essere prontamente risolti con l'applicazione di un otturatore protesico, cosa che riduce sensibilmente le sequele post-chirurgiche.**

Gli otturatori mascellari riducono anche i cambiamenti dell'aspetto morfologico del volto sostenendo i tessuti molli (labbra, guance) e sostituendo i denti mancanti.

La tempestività della riabilitazione di questi difetti permette al paziente di rispondere più prontamente alla patologia che lo affligge.

Obiettivi della riabilitazione protesica dei difetti del mascellare superiore e del palato sono:

- ristabilire la separazione tra cavo orale e cavità nasali;
- ricreare lo spazio adeguato alla motilità linguale;
- ripristinare la dentatura persa;
- ristabilire il profilo del volto.

Il raggiungimento di questi obiettivi dipende dalla stretta collaborazione tra chirurgo, protesista e paziente.

Il chirurgo elabora un'ipotesi dell'entità della demolizione chirurgica cercando, ove possibile, di preservare alcune condizioni anatomiche (tabella 6) che possono essere di aiuto per un soddisfacente lavoro protesico, il tutto tenendo conto delle necessità imposta dalla exeresi chirurgica.

Tabella 6: Condizioni anatomiche favorevoli la riabilitazione protesica

1. conservazione della porzione anteriore del mascellare
2. conservazione degli elementi dentari e del processo alveolare non coinvolti dalla patologia ed a prognosi fausta
3. ottenimento di una superficie cheratinizzata del difetto (innesti cutanei: maggiore resistenza meccanica, riduzione aderenze cicatriziali)
4. conservazione della mucosa palatale
5. accesso al versante laterale e craniale del difetto (aumento ritenzione protesica)

Quando è possibile ottenere ritenzione e stabilità ottimale dell'otturatore protesico, la deglutizione e la fonazione vengono ristabilite in quasi la totalità dei pazienti.

La ricostruzione chirurgica del difetto può compromettere la riabilitazione protesica e con essa influenzare la masticazione, la deglutizione e la fonazione.

**- In molti casi, la riabilitazione protesica dei difetti del palato è da preferirsi a metodiche di ricostruzione chirurgica, in quanto rapida e semplice.**

Sono le dimensioni del difetto ad orientare le scelte riabilitative: difetti di piccole dimensioni del palato e dei processi alveolari trovano spesso indicazione chirurgica anche se, talvolta, il processo di cicatrizzazione tende a risolverli; difetti importanti del palato duro si prestano bene alla riabilitazione protesica.

Situazioni "borderline" possono essere gestite con dispositivi protesici (otturatori) *ad interim*, in attesa di sciogliere la prognosi e valutare la *compliance* del paziente.

In alcuni casi, da valutare di volta in volta in base alla qualità e alla quantità dell'osso e all'eventuale trattamento radiante programmato, l'utilizzo di impianti osteointegrati può aiutare a migliorare la stabilità dell'otturatore, anche nei pazienti edentuli.

**- Ai fini di una riabilitazione più efficace dei difetti del palato duro sono necessari:**

- la valutazione multidisciplinare del paziente prima dell'intervento, in modo da "pianificare" l'estensione della resezione e valutare le implicazioni protesiche;
- la rilevazione preliminare delle impronte dell'arcata superiore e di quella inferiore;
- l'esecuzione di radiografie endorali ed ortopantomografia;

- il montaggio dei modelli in articolatore e la realizzazione di una placca otturatrice provvisoria (post-chirurgica);
- se i tempi di trattamento lo consentono, l'esecuzione delle cure odontoiatriche ritenute strettamente necessarie;
- la spiegazione al paziente relativamente al trattamento protesico del difetto che esiterà dalla resezione della neoplasia;
- l'utilizzo, come strumento di ritenzione, degli elementi dentari residui;
- l'attenzione del chirurgo nella creazione di un difetto chirurgico con caratteristiche di ritentività (in mancanza di elementi dentari), nel preservare la tuberosità dei mascellari, la mobilità del labbro e competenza dei muscoli peri-orali e nel rimuovere strutture mobili aggettanti nella cavità, quali ad es. i turbinati;
- il confezionamento di un otturatore post-chirurgico immediato;
- il riadattamento progressivo dell'otturatore post-chirurgico immediato come condizionatore di tessuti;
- il confezionamento di una seconda protesi otturatoria di transizione;
- l'esecuzione della protesi definitiva a ferita guarita (3-6 mesi).

Il trattamento riabilitativo con otturatore chirurgico prevede le seguenti fasi:

### 1. Fase dell'otturatore post-chirurgico immediato

Scopo	Indicazioni	Tipologia	Funzioni
ristabilire le funzioni orali nell'immediato post-operatorio	maggior parte dei pazienti	protesi in resina acrilica con ganci a filo in acciaio ed asole di passaggio per punti di sutura	matrice per la medicazione post chirurgica
			protezione dell'isola cutanea
			riduzione della sovrinfezione della ferita del cavo orale
			consente al paziente di parlare più efficacemente nell'immediato post-chirurgico
			consente al paziente di deglutire, riducendo la necessità nel post-operatorio del sondino naso-gastrico
			riduzione dell'impatto psicologico da difetto chirurgico

**- L'otturatore post-chirurgico immediato deve essere controllato ed adattato rivedendo il paziente ogni 7 giorni, in modo da rilevare i cambiamenti morfologici della ferita in fase di guarigione.**

Qualora non sia possibile applicare l'otturatore al momento dell'intervento si procederà all'adattamento dell'otturatore in fase postchirurgica.

I familiari sono da coinvolgere nella gestione dell'otturatore post-chirurgico.

## **2. Fase dell'otturatore "ad interim"**

Scopo di questa fase è quella di produrre una protesi funzionale e confortevole che accompagni il paziente durante le fasi di guarigione della ferita. E' possibile compensare la perdita dentale con aggiunta di elementi masticanti alla protesi.

## **3. Fase dell'otturatore definitivo (3-6 mesi dopo la chirurgia)**

<b>Scopo</b>	<b>Tempi</b>	<b>Funzioni</b>
ricostituire le funzioni orali del paziente (fonazione, deglutizione, separazione oro-nasale) e l'estetica del volto.	3-4 mesi dopo l'intervento chirurgico  NB. Il timing può essere influenzato da prognosi ed eventuali necessità chemio-radioterapiche	Ripristino in maniera stabile della masticazione, della fonazione e della deglutizione con sostegno ai tessuti peri-orali.

## **Riabilitazione dei difetti del PALATO MOLLE**

La ricostruzione del palato molle e del velofaringe risponde a necessità legate a fonazione e ventilazione.

Per quanto attiene la fonazione, difetti acquisiti del palato molle possono produrre rinolalia (da aumentata risonanza nasale della voce), voce iponasale (da ridotta risonanza nasale della voce), risonanza nasale mista, risonanza "faringea".

Tali effetti possono essere secondari ad insufficienza palatale da lunghezza non adeguata del palato molle ed incompleta chiusura del velofaringe, nonostante la normale motilità delle strutture palatine o ad incompetenza palatale (strutture di dimensioni normali, ma incapaci di produrre un'efficace chiusura del velofaringe).

La ricostruzione chirurgica del palato molle, talvolta, riduce la motilità velofaringea diminuendo, quindi, le possibilità di intervento protesico; in casi selezionati, invece, può produrre risultati funzionali ottimali.

**- Le difficoltà protesiche nella gestione dei difetti del palato molle dipendono dalla mobilità di questa struttura, che non può essere semplicemente "otturata".**

I difetti isolati del palato molle sono poco frequenti, presentandosi più spesso abbinati a difetti del palato duro, dei pilastri tonsillari, base lingua, oro e rinofaringe.

Secondo alcuni Autori il palato molle è sede di difetti isolati solo in bassa percentuale (18% delle resezioni comprendenti anche il palato molle).

**- Le valutazioni sulla funzione del velofaringe, nonché l'estensione presunta delle resezione, le opzioni ricostruttive chirurgiche e la scelta delle opzioni protesiche devono essere discusse collegialmente prima dell'intervento.**

**- L'otturatore immediato, costruito prima dell'intervento e posizionato intraoperatoriamente, è indicato per i pazienti dentati e sottoposti a resezioni complete del palato molle. Tale tipologia di otturatore funge da base per la medicazione post-chirurgica.**

**- Per i pazienti edentuli con difetti parziali è più indicato un otturatore post chirurgico tardivo.**

L'otturatore post-chirurgico immediato va confezionato sull'impronta estesa del palato molle; la tipologia e l'estensione della resezione guidano la costruzione dell'otturatore.

La porzione residua del palato molle non dev'essere ostacolata da un lembo. L'ingresso della muscolatura residua velo-faringea potrebbe essere indebolita.

Se più della metà dei muscoli elevatori palatini sono resecati (quando la resezione attraversa la linea mediana) il lembo non dovrebbe essere connesso alla restante parte del palato molle. Questo difetto è meglio ripristinarlo con un otturatore. Solitamente è preferibile costruire un otturatore sovraesteso.

L'otturatore immediato resta in sede per 7-10 giorni nel post-operatorio.

L'estensione posteriore e laterale dell'otturatore va modificata in base ai movimenti del capo (flessione e rotazione) ed in base alla deglutizione.

Il paziente va istruito nel post-operatorio ad utilizzare la muscolatura velofaringea residua.

La protesi otturatoria va controllata e ribasata settimanalmente, per adattarla alle modifiche della ferita in guarigione.

L'otturatore post-chirurgico tardivo è indicato nei difetti limitati della parete postero-laterale del velofaringe, in cui l'edema post-operatorio maschera nelle prime fasi l'estensione del difetto.

L'otturatore "ad interim" deve essere di transizione verso la protesi definitiva.

In merito all'otturatore definitivo, la prognosi della protesi otturatoria del palato molle dipende dalla presenza e funzionalità della muscolatura velofaringea residua, fondamentale nel guidare deglutizione e fonazione.

L'otturatore viene collegato ad una protesi convenzionale, scheletrata od in resina.

La ritenzione delle protesi totali cui viene connesso l'otturatore può essere migliorata utilizzando impianti osteointegrati.

L'otturatore deve essere rigido e non deve occludere completamente gli spazi faringei laterali e posteriori, utili per l'esecuzione della ventilazione nasale e la pronuncia delle consonanti nasali; dovrebbe essere posizionato nel nasofaringe a livello della normale chiusura del velofaringe, senza sopravanzare il livello di attività muscolare e non estendersi inferiormente rispetto al margine inferiore della muscolatura velofaringea presente.

L'estensione posteriore dell'otturatore dovrebbe essere la prosecuzione del piano palatale e la superficie orale dello stesso dovrebbe essere concava.

## **Riabilitazione dei difetti MANDIBOLARI e della LINGUA**

Il cavo orale può essere sede di neoplasie maligne di origine differente che richiedono interventi chirurgici diversi per una exeresi (tabella 7) e possono determinare l'insorgenza di importanti conseguenze funzionali (tabella 8).

Il possibile coinvolgimento di strutture come la mandibola, il pavimento orale e la lingua impongono, in fase di pianificazione dell'exeresi della neoplasia, la valutazione delle implicazioni funzionali post-chirurgiche e la loro eventuale correzione protesica.

**- Lo stato generale del paziente, l'istotipo, il grado e lo stadio della lesione neoplastica condizionano l'approccio chirurgico, le possibilità ricostruttive e la prognosi del paziente.**

*Tabella 7*

1. alveolectomia
2. mandibolectomia segmentaria
3. emimandibolectomia
4. mandibolectomia totale
5. glossectomia parziale o totale
6. glosso-pelvectomia

*Tabella 8*

1. Riduzione della capacità funzionale masticatoria (per rimozione elementi dentari e riduzione capacità complessiva) e fonatoria (ipomobilità lingua)
2. Laterodeviiazione mandibolare
3. Serramento
4. Dislalia linguale e/o dentale
5. Disfagia
6. Alterazione rapporto mandibola-mascellare
7. Disordini ATM
8. Alterazione integrità strutture dento-parodontali



Nei difetti mandibolari e della lingua, la valutazione protesica pre-chirurgica mette in evidenza le possibilità riabilitative.

Il colloquio con il paziente ed i familiari consente di esplicitare le necessità e le possibilità di riabilitazione protesica.

Prima dell'intervento, deve essere raccolta la documentazione fotografica e radiografica utile (rx periapicali ed ortopantomografia), devono essere rilevate le impronte di entrambe le arcate ed i modelli in gesso vanno montati in articolatore.

Va eseguito anche uno studio della cinematica mandibolare e della motilità linguale pre-intervento.

Le possibilità di riabilitazione protesica risentono ampiamente dell'efficacia di ricostruzione chirurgica della continuità mandibolare, delle labbra, del volume e motilità linguale.

In particolare, la ricostituzione di un adeguato volume linguale influisce positivamente sul recupero della funzione fonatoria e sulla deglutizione.

La ricostruzione del volume osseo mandibolare permette di ricreare le condizioni anatomiche più simili allo status pre-operatorio. Quindi, è possibile procedere alla riabilitazioni protesica in base alle esigenze del paziente.

L'indicazione al trattamento radioterapico, dopo la terapia chirurgica, richiede di valutare con cautela l'indicazione all'utilizzo di impianti endossei.

Il posizionamento degli impianti nella porzione ossea del lembo microchirurgico è possibile già nel momento della ricostruzione mandibolare.

È, comunque, preferibile procedere all'inserimento degli impianti endossei 6-12 mesi dopo l'esecuzione della ricostruzione microchirurgica, per ragioni legate alla prognosi oncologica e per la maturazione dei tessuti molli del lembo.

L'inserimento degli impianti nella mandibola ricostruita dovrebbe essere seguito attraverso la gestione ed eventuale aumento dei tessuti molli di volume e consistenza adeguata. In presenza di cute innestata troppo spessa e consistente, va richiesta al chirurgo la riduzione dello spessore della stessa nel sito di intervento.

All'atto dell'applicazione di qualsivoglia carico masticatorio, mediato da protesi fissa o rimovibile, va verificata la stabilità della guarigione ossea dei capi prossimale e distale della mandibola residua. Nelle fasi di guarigione della ferita andrebbero evitate protesi rimovibili, a meno di reali necessità di sostegno delle guance e del labbro, evitando sempre il decubito sui tessuti molli del lembo.

Le "modificazioni chirurgiche" della terapia oncologica rispondono, comunque, alle leggi della cinematica mandibolare che in un paziente oncologico diventano, in relazione al tipo di demolizione e ricostruzione, uniche. Infatti, spesso, queste modificazioni morfologiche influenzano la capacità masticatoria (perdita di elementi dentari, interruzione di strutture vascolari, tendinee e muscolari e alterazione della sensibilità propriocettiva masticatoria).

Fondamentale è ripristinare (pur non sempre possibile) alcune peculiarità anatomiche perché le funzioni orali siano simili a quelle pre-chirurgiche, peculiarità come la continuità mandibolare, il rapporto tra volume del muscolo linguale, in particolare del suo terzo posteriore, e superficie e volume palatale e la funzione contenitiva labiale a completamento.

La riduzione di motilità linguale riduce la capacità di controllare il bolo e rende difficili le manovre di mantenimento dell'igiene domiciliare.

L'integrità e la continuità mandibolare influenzano grandemente la competenza masticatoria, la deglutizione e la fonazione. La conservazione della simmetria mandibolare garantisce il mantenimento di queste funzioni.

La resezione di parte della mandibola riduce simmetria e bilanciamento della mandibola. Vengono alterati carico articolare, ampiezza dei movimenti limite mandibolari, angolo e durata dei contatti occlusali.

La mandibola residua devia verso il lato della resezione. Si assiste anche alla postero-rotazione ed alla retrusione mandibolare. I movimenti di protrusione ed incisione diventano particolarmente difficili.

Nonostante i possibili cambiamenti funzionali dei movimenti mandibolari dipendano da differenti fattori (psicologici, legati all'estensione della resezione, alla radioterapia ed alla tipologia di ricostruzione), la continuità mandibolare incide in maniera indipendente sulla funzione masticatoria.

La ricostituzione della continuità mandibolare permette di ricostruire un piano occlusale stabile, permettendo di aumentare il numero di contatti occlusali, cosa che aumenta l'efficienza masticatoria. Sono i contatti occlusali posteriori a migliorare l'efficacia masticatoria nei pazienti sottoposti a resezione mandibolare.

**-In caso di resezione mandibolare, in primis, va ristabilita la continuità mandibolare poi la funzione masticatoria.**

La funzione masticatoria può essere ripristinata con protesi rimovibili, la cui stabilità e tollerabilità può essere migliorata con l'inserimento di impianti osteointegrati.

L'efficacia degli impianti osteointegrati nel migliorare la funzione masticatoria rispetto all'utilizzo di protesi rimovibili è ancora dibattuta.

Nella scelta terapeutica va sempre considerata la prognosi oncologica del paziente.

L'interessamento della lingua nella demolizione della neoplasia influisce sull'efficacia masticatoria, quando volume, motilità e sensibilità della lingua stessa vengono inficiate.

La resezione chirurgica comporta, inoltre, l'insorgenza di disfagia che rischia di compromettere la risposta dell'organismo alla malattia perché indebolisce il paziente.

Pertanto, la ricostituzione chirurgica del volume linguale e della continuità mandibolare creano beneficio al paziente in tal senso.

**- Poiché la componente orale della fonazione è influenzata dalla morfologia e funzione di lingua, guance, labbra, processi alveolari e denti, ristabilire queste strutture nella loro forma e funzione è la chiave per il ripristino di una normale fonazione.**

Possono essere utilizzati dispositivi ausiliari per la fonazione e la deglutizione. Nella loro preparazione vanno attentamente valutati il volume e la motilità della lingua, la presenza di denti, la limitazione dei movimenti mandibolari e la motilità di labbra e guance.

E' consigliata la costruzione di dispositivi palatali, piuttosto che protesi a supporto mandibolare.

La resezione della neoplasia e la discontinuità mandibolare producono asimmetrie e laterodeviazione mandibolare, spesso associate a serramento.

Va considerata l'opzione di utilizzo di dispositivi di guida della cinematica mandibolare, al fine di ridurre la laterodeviazione conseguente alla disorganizzazione dell'anatomia conseguente alla resezione ed alla ricostruzione.

L'utilizzo di dispositivi di riposizionamento mandibolare deve essere intrapreso il prima possibile, subito dopo l'intervento chirurgico.

E' consigliato l'utilizzo di questi dispositivi in associazione ad esercizi di fisioterapia e mobilizzazione passiva.

L'efficacia di queste misure è direttamente proporzionale alla loro tempestività, dato che più precoce è l'inizio della terapia di riposizionamento, tanto meno si manifestano le conseguenze legate a contratture, fibrosi ed aderenze.

La presenza di denti migliora la prognosi di questo tipo di disfunzioni.

Una volta che i volumi dei tessuti molli sono ristabiliti e con essi la loro funzione, recuperati i rapporti maxillo-mandibolari più funzionali, è possibile procedere alla riabilitazione oclusale più indicata.

## **Riabilitazione dei difetti del VOLTO**

Il volto può essere la sede di manifestazione di differenti tipologie di neoplasie maligne (neoplasie cutanee, dell'orbita, del cavo orale, del naso/seni paranasali e forme composite) così come il luogo di estrinsecazione di manovre di resezione chirurgica di neoplasie con partenza da regioni attigue.

La rimozione chirurgica di tali neoplasie residua difetti che possono coinvolgere diverse componenti anatomiche che partecipano alla costituzione del volto (tabella 9).

*Tabella 9: Difetti del volto trattabili con epitesi maxillo-facciali*

Difetti del padiglione auricolare
Difetti del naso
Difetti della regione orbito-zigomatica, con o senza <i>exenteratio orbitae</i>
Difetti dei tessuti perorali (labbra)
Difetti complessi (misti)

Diversi fattori influenzano le possibilità riabilitative: la dimensione del difetto, la sua sede, l'eziologia, la prognosi generale e le aspettative e richieste del paziente.

**- La chirurgia plastica non sempre riesce a ripristinare le fattezze del volto in seguito alla demolizione di una neoplasia maligna.**

**- Spesso sono necessari interventi multipli gravati da comorbidità importanti e prognosi non sempre certa.**

Le difficoltà tecniche nel ripristinare la morfologia del volto dipendono dalle numerose strutture muscolo-scheletriche che partecipano alla costituzione dei volumi del viso, volumi non sempre ripristinabili, anche con le più complesse tecniche chirurgiche a disposizione.

Di qui la necessità di ricorrere a ricostruzioni protesiche per il ripristino di difetti del volto che consentono la riduzione del numero degli interventi chirurgici, specie in pazienti di età avanzata. In tal modo viene limitata la comorbidità associata ai multipli interventi chirurgici e successiva alla chemio e radioterapia. Viene, altresì, facilitato il follow-up clinico in considerazione del fatto che vengono mantenuti ispezionabili i margini della resezione.

**- La realizzazione di un'efficace epitesi facciale, indipendentemente dalla sede anatomica interessata, richiede procedure standardizzate.**

Fasi preliminari alla costruzione dell'epitesi facciale devono essere:

- discussione collegiale con l'equipe di trattamento (chirurgo, radioterapista, oncologo) per la pianificazione tecnica e temporale della ricostruzione protesica;
- discussione con il paziente, volta ad illustrare le alternative terapeutiche e a rendere edotto lo stesso circa i rischi e i benefici di ogni soluzione contemplabile;
- coinvolgimento dei familiari del paziente, al fine di migliorare l'adattamento del paziente alle soluzioni riabilitative adottabili;
- raccolta dei dati strumentali antecedenti alla resezione chirurgica (immagini radiografiche e fotografiche);
- rilevamento delle impronte delle parti del viso probabilmente interessate dalla successiva resezione, se non alterate nella morfologia della patologia.

Nelle fasi successive all'intervento chirurgico:

- monitoraggio dei margini di resezione, per la gestione della tempistica di riabilitazione, soprattutto in presenza di sequele post terapia radiante;
- rilevamento delle impronte dei difetti del viso in condizioni favorevoli per la costruzione e la ritenzione/stabilità dell'epitesi;  
E' opportuno ottenere difetti il più possibile privi di esiti aderenziali e/o cicatriziali, che possano dislocare tessuti mobili. L'epitesi deve aver come base d'appoggio tessuto cutaneo sostenuto, privo, se possibile, di bulbi piliferi;
- rilevamento delle impronte delle regioni del viso controlaterali alla sede di resezione chirurgica;
- inserimento, laddove clinicamente ed anatomicamente possibile, di impianti endossei che facilitino ritenzione e stabilità dell'epitesi.

Timing operativo:

- valutazione intraoperatoria delle dimensioni del difetto (eventuale inserimento di impianti endossei);
- patch protettivo e medicazione della ferita per 4-6 settimane dopo l'intervento;
- epitesi provvisoria da eseguirsi non prima di 4-6 settimane dall'intervento;
- valutazione di eventuali sequele post-radioterapia;
- follow-up ravvicinato per 4-6 mesi prima dell'esecuzione dell'epitesi definitiva;
- follow-up periodico dopo la consegna dell'epitesi definitiva, con eventuale ribasature/modifiche e correzioni cromatiche; follow-up bi-trimestrale in caso di presenza di impianti endossei.

Gli impianti endossei sono di grande ausilio nella riabilitazione di ampi difetti poiché consentono di stabilizzare meglio le epitesi. L'aumentata ritenzione delle stesse consente di ridurre gli spessori migliorandone il mimetismo con la cute del volto e riducendo le ulcerazioni cutanee da decubito.

Il tutto migliora l'accettazione da parte del paziente, ne facilita l'utilizzo e prolunga la durata media della protesi.

Anche in pazienti con prognosi oncologica incerta, portatori di difetti estesi dell'anatomia del volto, la protesi maxillo-facciale può essere un ausilio al miglioramento della qualità della vita, con possibili ripercussioni positive sulla prognosi generale del paziente.

Per la riabilitazione di tutti i difetti del volto è possibile l'utilizzo di tecnologie avanzate quali CAD-CAM che prevedono protocolli clinici standardizzati (tabella 10).

*Tabella 10:* Protocollo per l'applicazione di tecnologia CAD-CAM

Monitoraggio dei margini della resezione chirurgica per la gestione della tempistica di riabilitazione, soprattutto in presenza di sequele post terapia radiante
Rilevamento con laser scanning dell'intero volto del paziente
Produzione di epitesi provvisoria adesiva o supportata da occhiale (epitesi nasali ed oculo-facciali) attraverso il rapid prototyping della muffola di stampo ottenuta dal design della protesi sulla prima impronta preliminare
Elaborazione CAD-CAM delle mascherine di guida chirurgiche per il posizionamento degli impianti craniofacciali in funzione dei volumi finali da restaurare
Esecuzione di TAC diagnostica per la verifica dei siti implantari prescelti
Fase chirurgica implantare per l'inserzione di impianti craniofacciali o impianti orali di lunghezza e diametro adeguati all'osso disponibile
Scopertura delle fixtures con posizionamento di abutment transcutanei (dopo 4 mesi dall'inserzione degli impianti)
Impronta virtuale delle posizioni reciproche degli impianti e sviluppo della barra di ritenzione per l'epitesi.
Connessione della barra e impronta laser definitiva
Design virtuale (CAD) del volume esterno dell'epitesi e della mesiostruttura di ritenzione per la connessione alla barra
Sviluppo della muffola per lo stampaggio dell'epitesi facciale e della mesiostruttura di ritenzione

## **Bibliografia**

- Beumer J III, Roumanas E, Nishimura R. Facial defects: alteration at surgery to enhance the prosthetic prognosis. In: Zlotolow In, Esposito S, Beumer J III (eds). *Proceedings of the first international congress on maxillofacial prosthetics*. New York, Memorial Sloan Kettering Cancer Center 1995:104-107.
- Benoist M, Dichamp J, Poulain G. Esthetic problems in prosthetic restoration of the face in relation to the surrounding structures. *Actual Odontostomatol (Paris)*. 1984 Dec;38(148):619-30.
- Branchi R, Fancelli V, Giovannoni A, De Salvador A. Prosthetic management of neuromuscular rehabilitation in hemimandibulectomy patients. A case report. *Minerva Stomatol*. 2004 May;53(5):295-304.
- Branchi R, Fancelli V, De Salvador A, Giovannoni A. Cancer of the head and neck: general principles of radiobiology, radiotherapy and chemotherapy. Radiation damage. *Minerva Stomatol*. 2003 Oct;52(10):411-9, 420-5.
- Branchi R, Pagni L, Bernardini UD. Prosthetic rehabilitation of a young patient after surgical-radiation treatment. *Stomatol Mediterr*. 1989 Apr-Jun;9(2):137-40.
- Branchi R, Bernardini UD. New technic for fabrication of obturators. *Stomatol Mediterr*. 1988 Jul-Sep;8(3):257-60.
- Cantor R, Curtis TA, Rozen Rd. Prosthetic management of terminal cancer patients. *J Prosthet Dent* 1968;20:361-366.
- Chang TL, Garrett N, Roumanas E, Beumer J III Treatment satisfaction with facial prosthesis. *J Prosthet Dent* 2005;94:275-280.
- Ciocca L, Fantini M, De Crescenzo F, Persiani F, Scotti R. New protocol for construction of eyeglasses-supported provisional nasal prosthesis using CAD/CAM techniques. *J Rehabil Res Dev*. 2010;47(7):595-604.
- Ciocca L, De Crescenzo F, Fantini M, Scotti R. Rehabilitation of the nose using CAD/CAM and rapid prototyping technology after ablative surgery of squamous cell carcinoma: a pilot clinical report. *Int J Oral Maxillofac Implants*. 2010 Jul-Aug;25(4):808-12.
- Ciocca L, Fantini M, Marchetti C, Scotti R, Monaco C. Immediate facial rehabilitation in cancer patients using CAD-CAM and rapid prototyping technology: a pilot study. *Support Care Cancer*. 2010 Jun;18(6):723-8.
- Ciocca L, Mingucci R, Gassino G, Scotti R. CAD/CAM ear model and virtual construction of the mold. *J Prosthet Dent*. 2007 Nov;98(5):339-43.
- Ciocca L, Gassino G, Scotti R. Home care maintenance protocol for ear prostheses. *Minerva Stomatol*. 2004 Oct;53(10):611-7.
- Conway DI, Petticrew M, Marlborough H, Berthiller J, Mia Hashibe M, Macpherson LMD. Socioeconomic inequalities and oral cancer risk: A systematic review and meta-analysis of case-control studies. *International Journal of Cancer* 2008;122(12):2811-9.
- Curtis DA, Plesh O, Hannam AG, Sharma A, Curtis TA. Modelling of jaw biomechanics in the reconstructed mandibulectomy patients. *J Prosthet Dent* 1999;81:167-173.
- Curtis TA, Taylor RC, Rositano SA. Physical problem in obtaining records of the maxillofacial patients. *J Prosthet Dent* 1975;34:539-554.
- Davidsson SP, Sherris DA, Meland NB. An algorithm for maxillectomy defects reconstruction. *Laryngoscope* 1998;108:215-219.
- Divaris M, Aubert S, Favre-Dauvergne E, Rosenstiel M, Dichamp J, Vaillant JM. Complex reconstruction of the lower lip. Apropos of various cases. *Rev Stomatol Chir Maxillofac*. 1993;94(5):305-11.
- Freedman ND, Abnet CC, Leitzmann MF, Hollenbeck AR, Schatzkin A. Prospective investigation of the cigarette smoking-head and neck cancer association by sex. *Cancer* 2007;110(7):1593-601.
- Fueki K, Kimoto K, Ogawa T et al. Effect of implant-supported or retained dentures on masticatory performance. *A*

systemtic review. *J Prosthet Dent* 2007;98:470-477.

Garrett N. *Outcomes of maxillectomies with conventional and implants restorations. Pesented at the international congress of maxillofacial rehabilitation, Bangkok, Thailand, 2008.*

Gullbransen H. *Immediate surgical obturators. In: Zlotolow I, Esposito S, Beumer J (eds). Proceedings of the first international congress on maxillofacial prosthesis. New York , MSKCC 1995:144-151.*

Helkimo E, Carlsson Ge, Helkimo M *Bite force and state of dentition. Acta odontol Scand* 1977;35:297-303.

Huryn J, Piro J. *The maxillary immediate surgical obturator prosthesis. J Prosthet Dent* 1989;1:343-347.

Jacobsson M, Tjellstrom A, Fine L, Andersson HA. *A retrospective study of osseointegrated skin penetrating titanium fixture used for retaining facial prostheses. Int J Oral Maxillofac Implants* 1992;7:523-528.

Larbaoui-Boumendjel S, Dichamp J, Princ G, Guilbert F, Vaillant JM. *Reconstruction following anterior sulco-mandibulectomy. The advantages and disadvantages of different procedures. Apropos of 85 cases. Rev Stomatol Chir Maxillofac.* 1987;88(4):240-2.

Markt JC, Lemon JC. *Extraoral maxillofacial prosthetic rehabilitation at the M.D. Anderson Cancer Center. A survey of patient attitudes and opinion. J Prosthet Dent* 2001;85:608-613.

Marunick M, Mathes BE, Klein BB et al. *Occlusal force after partial mandibular resection. J Prosthet Dent* 1992;67:835-838.

Matsui Y, Ohno K, Shirota T, Imai S, Yamashita Y, Michi K. *Speech function following maxillectomy reconstructed by rectus abdominis myocutaneous flap. J Craniomaxillofac Surg* 1995; 23:160-164.

Parkin DM, Bray F, Ferlay J, Pisani P. *Global cancer statistics, 2002. CA: A Cancer Journal for Clinicians* 2005; 55(2):74-108.

Pera P, Schierano G, Previgliano V, Preti G. *Impression method in patients with maxillo-facial loss with reduction of the degree of oral opening. Minerva Stomatol.* 1989 Aug;38(8):883-6.

Plank D, weinberg B, Chalian V. *Evaluation of speech following prosthetic obturation of surgical aquired maxillary defects. J Prosthet Dent* 1981;45:626-638.

Razouk O, Sidibe CA, Dichamp J, Bertrand JC. *An obturator prosthesis in a patient with perfect dentition. Functional, esthetic approach. Rev Stomatol Chir Maxillofac.* 1994;95(2):195-6.

Rieger J, Wolfaardt J, Seikalj HJ, Jha N. *Speech outcomes in patients rehabilitated with maxillary obturator prosthesis after maxillectomy: a prospective study. Int J Proshod* 2002;15:139-144.

Rieger J, Bohle III G, Huryn J et al. *Surgical reconstruction versus prostetic obturation of extensive soft palate defects. A comparison of speech outcomes. Int J Prosthod* 2009;22:566-572.

Roisin LC, Dichamp J, Dubruille JH. *Final prosthetic treatment of facial clefts: classification and role of fixed and removable technics. Actual Odontostomatol (Paris).* 1988 Jun;(162):379-88.

Roumanas ED, Freymiller EG, Chang TL, Aghaloo T, Beumer J. *Implant retained prostheses for facial defects: an up to 14 year follow-up report on survival rates of implants at ucla. Int J Prosthet* 2002;15:325-332.

Ruhin B, Menard P, Ceccaldi J, Dichamp J, Bertrand JC. *Double-barrel fibular free flap for mandibular reconstruction: beneficial alternative for dental implanted rehabilitation (5 cases). Rev Stomatol Chir Maxillofac.* 2006.

Seikaly H, Rieger J, Wolfaardt J et al. *Functional outcomes after primary oropharyngeal cancer resection and recontruction with the adial forearm free flap. Laryngoscope* 2003;113:897-904.

Scott SE, Grunfeld EA, Mc Gurk M *The idiosyncratic relationship between diagnostic delay and stage of oral squamous cell carcinoma. Oral Oncology* 2005, 41;396-403.



- Smolka W, Iizuka T. Surgical reconstruction of maxilla and midface. Clinical outcomes and factor relating to postoperative complications. *J Craniomaxillofac Surg* 2005;33;1-7.
- Sidibe CA, Dichamp J, Razouk O, Bertrand JC, Guilbert G. Statistical study of mandibular resections. *Rev Stomatol Chir Maxillofac*. 1994;95(2):113-4.
- Spiro RH, Strong EW, Shah JP. Maxillectomy and its classification. *Head and Neck* 1997;19:309-314.
- Sullivan M, Gaebler C, Beukelman D et al. Impact of palatal prosthodontic intervention on communication performance of patients' maxillectomy defects. A multilevel outcome study. *Head Neck* 2002;24:530-538.
- Sugar A, Beumer J. Reconstructive prosthetic methods for facial defects *Oral Maxillofac Surg Clin North Am* 1994;6:755-764.
- Tirelli G, Rizzo R, Biasotto M, Di Lenarda R, Argenti B, Gatto A, Bullo F. Obturator prostheses following palatal resection: clinical cases. *Acta Otorhinolaryngol Ital*. 2010 Feb;30(1):33-9.
- Urken MI, Buchbinder D, Weinberg H et al. Functional evaluation following microvascular oromandibular reconstruction of the oral cancer patients. A comparative study of reconstructed and non-reconstructed patients. *Laryngoscope* 1991;101:935-950.
- Warnakulasuriya S. Global epidemiology of oral and oropharyngeal cancer. *Oral Oncology* 2009;45(4-5):309-16.
- Zarb GA The maxillary resection and its prosthetic replacement. *J Prosthet Dent* 1967;18:268-281.
- Zlotolow I. Reconstruction of the acquired soft palate deformity with surgical resection and reconstruction. In: *Proceedings of the first international congress on maxillofacial prosthetics*. New York, Memorial Sloan Kettering Cancer Center 1995:49-55.